Нероев В.В., Арестова Н.Н.

Лазерные реконструктивные операции при заболеваниях глаз у детей

Москва
2018

УДК 617.7
ББК 56.7
Н 54

Авторы:
Нероев В.В., Арестова Н.Н.

Рецензенты:
Катаргина Л.А. – доктор мед. наук, профессор;
Степанов А.В. – доктор мед. наук, профессор.

Н 54 **Нероев В.В., Арестова Н.Н.** Лазерные реконструктивные операции при заболеваниях глаз у детей. – Москва, 2018. – 304 с.

ISBN 978-5-906906-52-6

В руководстве рассмотрены заболевания глаз у детей, при которых потенциально показано выполнение реконструктивных оперативных вмешательств, методы традиционной инструментальной реконструктивной хирургии, их эффективность, недостатки, особенности выполнения у детей, преимущества лазерной хирургии. Представлены результаты исследований по изучению воздействия излучения ИАГ-лазера на ткани глаза (роговицу, радужку, хрусталик, интраокулярную линзу, стекловидное тело, сетчатку, сосуды), внутриглазное давление, гемодинамику, зрительно-нервный аппарат и пр. Дана характеристика ИАГ-лазерной реконструктивной офтальмохирургии: методы, эффективность, показания, особенности выполнения у взрослых и детей.

Впервые в детской офтальмологии представлена разработанная комплексная система реконструктивной лазерной хирургии, описан комплекс лазерных и лазерно-инструментальных реконструктивных внутриглазных вмешательств, выполняемых при врожденной, посттравматической, поствоспалительной и послеоперационной патологии глаз у детей (зрачковых мембранах, глаукоме, патологии зрачковой зоны, сращениях и кистах передней камеры, катарактах, врожденных аномалиях, витреальных швартах).

Подробно освещены разработанные новые технологии, методики, оптимальные энергетические режимы, дифференцированные показания, противопоказания, оптимальные сроки лазерных операций, разработанные с учетом клинических, этиопатогенетических и возрастных особенностей реакции детских глаз на воздействие излучения ИАГ-лазера и эффективности лечения. Описаны способы профилактики и лечения возможных осложнений, связанных с лазерным лечением.

Руководство основано на результатах 1559 лазерных операций, выполненных доктором медицинских наук Н.Н. Арестовой в отделе патологии глаз у детей ФГБУ «Московский НИИ глазных болезней им. Гельмгольца» Минздрава России (директор Института – Заслуженный деятель науки РФ, доктор медицинских наук, профессор, член-корреспондент РАН В.В. Нероев).

Руководство предназначено для врачей-офтальмологов, детских офтальмологов, клинических ординаторов, специалистов по лазерной медицине.

ISBN 978-5-906906-52-6

© Нероев В.В., Арестова Н.Н, 2018.

СОДЕРЖАНИЕ

Список сокращений и условных обозначений 6
Предисловие 8
Введение 12

Глава 1. Реконструктивная офтальмохирургия – эффективный путь решения основных проблем детской офтальмологии. Заболевания глаз у детей, потенциально подлежащие реконструктивной хирургии, эффективность инструментальной хирургии 16
1.1. Инструментальная реконструктивная хирургия заболеваний глаз у детей (методы лечения, их эффективность, недостатки и особенности у детей) 18
1.1.1. Врожденные аномалии переднего отдела глаза 18
1.1.2. Патология хрусталика 19
1.1.3. Зрачковые мембраны 29
1.1.4. Глаукомы 48
1.1.5. Зрачковый блок 49
1.1.6. Адгезивная внутриглазная патология 51
1.1.7. Послеоперационные осложнения, обусловливающие неэффективность антиглаукоматозных операций 58
1.1.8. Патология зрачковой зоны 59
1.1.9. Осложнения, обусловленные наличием в глазу интраокулярной линзы 60
1.1.10. Кисты в переднем отделе глаза 62
1.1.11. Неоваскуляризация роговицы 65
1.2. Особенности выполнения офтальмохирургических вмешательств у детей 65
1.3. Иммунологические аспекты реконструктивных операций у детей 67

Глава 2. Использование лазеров в офтальмохирургии 70
2.1. Устройство лазеров. Аппаратура для выполнения ИАГ-лазерных вмешательств 73
2.2. Контактные линзы для лазерных операций 75

Глава 3. Изучение воздействия излучения ИАГ-лазера на ткани глаза . . . 77
3.1. Физические и биологические эффекты воздействия излучения ИАГ-лазера 77
3.2. Реактивный синдром после ИАГ-лазерных вмешательств 79
3.3. ВГД и гидродинамика глаза после ИАГ-лазерных операций 81
3.4. Воздействие излучения ИАГ-лазера на гемодинамику глаза 85
3.5. Воздействие излучения ИАГ-лазера на роговицу 87
3.5.1. Состояние ЭЭР у детей в норме и при патологии 87
3.5.2. Факторы, влияющие на состояние клеток ЭЭР 88
3.5.3. Влияние ИАГ-лазерных операций на состояние клеток ЭЭР (фрагмент выполнен в соавторстве с канд. мед. наук Орловой Е.Н) . . 93
3.6. Воздействие излучения ИАГ-лазера на радужку 100
3.7. Воздействие излучения ИАГ-лазера на сосуды, кровоизлияния 101
3.8. Воздействие излучения ИАГ-лазера на хрусталик 102
3.9. Воздействие излучения ИАГ-лазера на интраокулярную линзу 103
3.10. Воздействие излучения ИАГ-лазера на стекловидное тело 106

3.11. Воздействие излучения ИАГ-лазера на сетчатку . . . 106
3.12. Электрофизиологические исследования после ИАГ-лазерных вмешательств . . . 109
3.13.Синхронные исследования внутриглазного давления, гемодинамики и биоэлектрической активности сетчатки после ИАГ-лазерных операций у детей . . . 112
3.14. Акустическое состояние стекловидного тела и оболочек глаз после ИАГ-лазерных операций . . . 113
3.15. Состояние местного и системного органоспецифического иммунитета детей после лазерных реконструктивных операций на глазах . . . 114

Глава 4. ИАГ-лазерная реконструктивная офтальмохирургия: методы, эффективность, осложнения у взрослых пациентов и детей . . . 118
4.1. Оптико-реконструктивные ИАГ-лазерные вмешательства при зрачковых мембранах . . . 119
4.2. Устранение сращений в переднем отделе глаза с использованием лазерного излучения . . . 151
4.3. Лазерные реконструктивные вмешательства при глаукоме . . . 163
4.4. Лазерная кореопластика – реконструкция формы и положения зрачка при его эктопии и деформации . . . 189
4.5. Лазерная корепраксия – создание искусственного зрачка с помощью лазера (оптическая иридотомия) . . . 195
4.6.Корректирующие оптико-реконструктивные лазерные вмешательства при осложнениях, связанных с имплантацией интраокулярных линз . . . 199
4.7. Лазерные вмешательства при внутриглазных кистах переднего отдела глаза . . . 204
4.8. Лазерная коагуляция сосудов . . . 210
4.9. Комбинированные лазерно-инструментальные вмешательства в переднем отделе глаза . . . 211
4.10. Результаты (анатомо-реконструктивный, оптический и функциональный эффекты) лазерных реконструктивных вмешательств при патологии глаз у детей . . . 222
4.11.Осложнения лазерных реконструктивных офтальмологических вмешательств, их лечение и профилактика . . . 225
4.12. Особенности реакции детских глаз на лазерные операции на переднем отделе глаза и осложнений, возникающих после них . . . 231
4.13. Методы обезболивания при лазерных операциях . . . 233
4.14. Медикаментозное лечение до и после ИАГ-лазерных операций . . . 235
4.15. Диспансеризация пациентов, перенесших лазерные операции на глазах . . . 236
4.16. Комплексная программа диспансеризации и функциональной реабилитации детей, перенесших ИАГ-лазерные вмешательства при патологии глаз . . . 237

Глава 5. Показания и противопоказания к лазерной офтальмохирургии глаз у детей, оптимальные сроки выполнения лазерных операций, факторы риска развития и профилактика осложнений . . . 239
5.1. Показания и противопоказания к лазерным реконструктивным вмешательствам, оптимальные сроки их выполнения при патологии глаз у детей . . . 239

5.2. Факторы риска развития и профилактика осложнений лазерных операций на глазах у детей 245
5.3. Профилактика осложнений лазерных реконструктивных операций на глазах у детей 247

Заключение 250
Приложения 258
1. Перечень заболеваний глаз у детей, подлежащих лазерным реконструктивным вмешательствам и соответствующих им лазерных и лазерно-инструментальных операций 258
2. Энергетические параметры методик лазерных реконструктивных вмешательств при патологии глаз у детей 259
3. Показатели оптической и анатомической эффективности лазерных операций и выраженности реактивного синдрома 260
4. Эффективность лазерных операций при патологии глаз у детей 262

Список литературы 264
Список изобретений автора 301
Список медицинских лазерных и лазерно-инструментальных технологий, разработанных с участием автора 302

СПИСОК СОКРАЩЕНИЙ И УСЛОВНЫХ ОБОЗНАЧЕНИЙ

ВГД – внутриглазное давление
ВГЖ – внутриглазная жидкость
ГСТ – гониосинехотомия
ДВК – деструкция вторичной катаракты
ДЗМ – деструкция зрачковой мембраны
ЗВП – зрительные вызванные потенциалы
ЗК – задняя капсула (хрусталика)
ЗКР – задний капсулорексис
ЗКТ – задняя капсулотомия
ЗМ – зрачковая мембрана
ЗСТ – задняя синехотомия
ЗЭР – задний эпителий роговицы
ИАГ – иттрий – алюминиевый гранат, активированный неодимием
ИОЛ – интраокулярная линза
ИТ – иридотомия
ИЭ – иридэктомия
МЭРГ – макулярная электроретинограмма
ПАРЭ – показатель анатомо-реконструктивной эффективности
ПЗО – передне-задняя ось (глаза)
ПКР – передний капсулорексис
ПКТ – передняя капсулотомия
ПОЭ – показатель оптической эффективности
ППГСТ – синдром первичного персистирующего гиперпластического стекловидного тела
ПСТ – передняя синехотомия
ПЭК – плотность эндотелиальных клеток
РПГА – реакция пассивной гемагглютинации
РЭРГ – ритмическая электроретинограмма
СЖ – слезная жидкость
СК – сыворотка крови
ТЭ – трабекулэктомия
УЗБ – ультразвуковая биометрия (глаза)
УЗИ – ультразвуковое исследование
УПК – угол передней камеры
ЦНС – центральная нервная система
ЦХО – цилиохориоидальная отслойка
ЭК – экстракция катаракты
ЭРГ – электроретинограмма
ЭФИ – электрофизиологическое исследование
ЭЭД – эндотелиально-эпителиальная дистрофия
ЭЭК – экстракапсулярная экстракция катаракты

M – показатель выраженности миоза (в баллах по Степанову А.В.[228])
RQ – реографический коэффициент (в промилях – ‰)
S – показатель изменения офтальмотонуса (в баллах по Schrems W. et al.[601])
W – показатель выраженности воспаления (в баллах по Woodward P.[683])

ПРЕДИСЛОВИЕ

Лазерная хирургия в последние десятилетия заняла прочное место в ряду методов лечения заболеваний глаз. Лазерные вмешательства у детей, как и у взрослых, доказали свою эффективность, способность в ряде случаев отсрочить хирургическую операцию, улучшить ее результат, вплоть до полной замены инструментальной операции на лазерную. Однако успех и безопасность лазерной хирургии в детской офтальмологии во многом зависит от знаний офтальмолога по этому вопросу, учета возрастных особенностей проявлений заболеваний и операционных осложнений у детей.

На большом собственном материале (1559 лазерных операций детям) показано, что основной фактор успеха лазерных офтальмологических операций у детей,– фактор времени. Возраст ребенка, особенности реакции детского глаза на лазерные операции (разные в разном возрасте) и длительность течения заболевания определяют прогноз эффективности лечения.

Своевременные, ургентные, ранние лазерные вмешательства, в том числе под наркозом, спасают массу детей от неоправданного риска инструментальных операций со вскрытием глаза и возможными осложнениями. Утверждение, что «…лазерная операция невозможна по возрасту или неконтактности ребенка», должно исчезнуть из практики детских офтальмологов.

Авторами разработана целая система лазерной помощи детям с различной патологией глаз, включающая показания, оптимальные сроки и технологию операций. Конкретные подробные методические рекомендации по безопасному выполнению различных видов и этапов лазерных вмешательств у детей убедительно иллюстрированы большим числом (59) уникальных фотографий (глаза детей до и после лазерных операций).

Следует отметить большой объем выполненных многочисленных трудоемких исследований особенностей реакции глаз детей на лазерные вмешательства, в том числе под наркозом, качественную статистическую обработку полученных результатов.

Работа является первой монографией, посвященной вопросам лазерной офтальмохирургии у детей, и будет наверняка востребована офтальмологами России. Есть все основания надеяться на внедрение полученных результатов в практику крупных офтальмопедиатрических учреждений России, имеющих соответствующее оснащение и опыт лазерной хирургии.

Заместитель директора по научной работе,
руководитель отдела патологии глаз у детей
ФГБУ «Московский НИИ глазных болезней
им. Гельмгольца» Минздрава России,
Главный детский офтальмолог Минздрава России,
доктор мед.наук, профессор

Катаргина Людмила Анатольевна

Цель настоящего руководства – после обзора заболеваний глаз у детей, при которых показано выполнение реконструктивных оперативных вмешательств, современных методов традиционной инструментальной реконструктивной хирургии, их эффективности, недостатков, особенностей выполнения у детей, рассмотреть преимущества лазерной офтальмохирургии, данные, полученные при исследованиях воздействия излучения ИАГ-лазера на ткани глаза (роговицу, радужку, хрусталик, ИОЛ, стекловидное тело, сетчатку, сосуды), внутриглазное давление (ВГД), гемодинамику, состояние зрительно-нервного аппарата и пр., а также представить комплексную медико-технологическую систему реконструктивной лазерной хирургии при лечении детей с врожденной, посттравматической, поствоспалительной и послеоперационной патологией переднего отдела глаза (зрачковых мембранах, глаукомах, патологии зрачковой зоны, сращениях и кистах передней камеры, катарактах, врожденных аномалиях, витреальных швартах), разработанную на основании результатов анализа клинических, этиопатогенетических и возрастных особенностей патологии переднего отдела глаз у детей, оценке результатов и осложнений лазерного лечения.

Изложить методы лазерных операций, разработанные специально для лечения детей и адаптированные для них вмешательства, применяемые у взрослых, дифференцированные показания, противопоказания и оптимальные сроки выполнения лазерных операций у детей с учетом проведенного многофакторного анализа реакции глаз детей разного возраста на воздействие излучения ИАГ-лазера (комплекс клинических, гидро- и гемодинамических, ультразвуковых, электрофизиологических, эндотелиально-микроскопических и иммунологических исследований) и эффективности выполненных ИАГ-лазерных операций с дифференцированной оценкой реконструктивного, оптического, гипотензивного и функционального эффектов.

Руководство написано на основании результатов 1559 лазерных операций, выполненных автором у 1437 детей с врожденной, посттравматической, поствоспалительной и послеоперационной патологией глаз и анализа их анатомо-реконструктивного, оптического, функционального и гипотензивного эффекта. Для сравнения изучены результаты 814 аналогичных инструментальных операций, произведенных детям в эти годы. Работа проведена с 1991 по 2017 г. в отделе патологии глаз у детей ФГБУ «Московский НИИ глазных болезней им. Гельмгольца» Минздрава России (директор – д. м. н., проф. В.В. Нероев).

Представлен анализ особенностей и частота осложнений лазерных операций, критерии определения целесообразности их выполнения (индивидуальные показания), разработанные на основании прогноза реконструктивного и визуального эффекта операции, факторы риска осложнений, методы их профилактики и лечения, комплексная программа диспансеризации и функциональной реабилитации детей, перенесших лазерное вмешательство при патологии глаз.

Основные виды патологии, при которых производили лазерные операции: зрачковые мембраны, глаукома, патология зрачковой зоны, сращения

и кисты передней камеры, катаракта, врожденные аномалии глаз, витреальные шварты (Приложение 1).

У 66,0 % детей имелась врожденная патология, у 23,5 % – последствия травм, у 10,5 % – последствия увеитов, у 21,4 % детей глаза были признаны инструментально неоперабельными, у 83,9 % детей ранее были произведены операции на глазах. У 81,7 % оперированных детей имелась сопутствующая патология органа зрения, у 50,3 % – соматические заболевания, в частности у 24,2 % патология центральной нервной системы (ЦНС), у 12,5 % наследственные и синдромные заболевания, 7,1 % детей были недоношенными.

Возраст детей – от 2 мес до17 лет (средний возраст 7 лет). Детей дошкольного возраста было 50,8 % (до 3 лет – 26,9 %), от 7 до 10 лет – 17,1 %, старше 10 лет – 32,1 %.

Комплексное офтальмологическое исследование проводили до и после лазерной операции (через 1, 2, 3 и 6 мес, затем ежегодно). У всех детей (1559 оперированных глаз и 1550 интактных парных глаз) проводили биомикроскопию, ультразвуковое сканирование глаз, тонометрию, гониоскопию, офтальмоскопию, у большинства – эхобиометрию (1411 оперированных и 1398 парных глаз), визометрию (соответственно 1302 и 1208 глаз), электроретинографию (1323 и 1318 глаз), исследование зрительных вызванных потенциалов (ЗВП) (924 и 979 глаз), у значительной части детей – тонографию (346 и 341 глаз), реографию (352 исследования 224 глаз), эндотелиальную микроскопию (102 исследования 46 глаз) и иммунологические исследования (332 исследования у 161 больного после лазерных операций и 35 после инструментальных).

Для всех лазерных вмешательств использовали лазер на иттрий-алюминиевом гранате, активированный неодимием – Nd: YAG (ИАГ) в режиме модуляции добротности (Q-switched) с длиной волны 1064 нм, длительностью импульса 2–3 нс, диаметром фокального пятна 30–50 мкм. В 22 % случаев в качестве вспомогательного применяли аргоновый лазер (длина волны 488/514/529 нм; мощность 0,05–1,0Вт; длительность импульса 0,1–0,2 с; диаметр фокального пятна 50 – 300 мкм). Использовали лазерную установку «Visulas-YAG-Argon-II» фирмы «Carl Zeiss» (Германия), контактные линзы Абрахама и/или Гольдмана для точной фокусировки лазерного луча, дифференцированные энергетические режимы при разной патологии переднего отдела глаза (Приложение 2). Применяли собственные методы лазерной хирургии (9 патентов РФ на изобретение) и традиционные методы, применяемые у взрослых, адаптированные для лечения детей, у 53,6 % детей лазерные операции выполнены под наркозом, у 46,4 % – под местной анестезией, из них у 14,3 % – амбулаторно.

Инструментальные микрохирургические операции производили под наркозом с использованием микроскопа OPMI фирмы «Carl Zeiss» (Германия), хирургических систем «Окутом» (США), «Мегатрон» (США), стандартного набора микрохирургических инструментов, атравматичного шовного материала и др.

Результаты операций оценивали в баллах – от 0 до 3 (Приложение 3): реконструктивный результат – по показателю анатомо-реконструктивной

эффективности (ПАРЭ) (Степанов А.В., 1991) [228], оптический результат – по показателю оптической эффективности (ПОЭ) [20], выраженность реактивного синдрома – по показателям офтальмогипертензии (S) Schrems W. et al.,1985)[601], реактивного воспаления (W) [683] и миоза (M) [228]. Достаточным эффектом считали ПАРЭ и ПОЭ от 2 до 3 баллов (Приложение 4.)

Для обработки результатов клинических исследований и операций применяли методы вариационной статистики, дисперсионный и корреляционный анализы. В программе Microsoft Excel была создана база данных о 1559 глазах, на которых произведены лазерные операции и 1550 интактных парных глазах, каждый глаз изучен по 202 признакам. Проведена оценка средней арифметической (M), ошибки средней арифметической (±m), стандартного отклонения (σ), достоверности различия по критерию Стьюдента (t), анализ распределения с использованием критерия χ^2. При многократном сравнении использовали поправку Бонферрони. Для оценки корреляционной зависимости применяли коэффициент корреляции r Пирсона для параметрического распределения и ранговый коэффициент r_c Спирмена для нелинейных показателей с последующим установлением значимости по критерию t.

ВВЕДЕНИЕ

Детская офтальмопатология признана одним из приоритетных направлений «Российской целевой программы по ликвидации устранимой слепоты», осуществляемой в рамках Всемирной инициативы ВОЗ «Зрение 2020» [170,195]. Уровень первичной инвалидизации в РФ на 10 тыс детского населения в 2004 г. составил 1,4, в 2008 г. – 1,3; 2011 г. – 1,5; 2016 г. – 0,9.Число детей, повторно признанных инвалидами в связи с болезнями глаз, в 2011 г. – 5,5; в 2016 г. – 4,2 на 10 тыс детского населения. В 21 % случаев к инвалидности взрослых лиц привели заболевания глаз, возникшие в детском возрасте [155].

Основными причинами инвалидности детей в настоящее время являются ретинопатия недоношенных (27 %), аномалия рефракции (26 %), врожденная катаракта (17 %), пороки развития [155].

По данным спецшколы №1 г. Москвы, где учатся практически все слепые дети, проживающие в г. Москве и в прикрепленных районах Московской области и других областей, основными причинами слепоты детей-инвалидов по зрению к 2012 г. стали: ретинопатия недоношенных (58,0 %), атрофия зрительного нерва (19,8 %), врожденные аномалии (пороки) развития глаза (8,6 %), глаукома (5,5 %), дистрофия сетчатки (3,1 %), последствия увеитов (3,1 %), а слабовидение чаще обусловлено ретинопатией недоношенных (38,6 %), атрофией зрительного нерва (25,0 %), дистрофией сетчатки (18,2 %), врожденными аномалиями развития глаза (11,4 %), глаукомой (4,5 %).

Все эти дети с инвалидизирующими нарушениями зрения и слепые нуждаются в медико-социальной реабилитации. Одним из наиболее эффективных путей ликвидации устранимой слепоты и снижения уровня инвалидизации является реконструктивная хирургия [171]. Многие инвалидизирующие заболевания глаз у детей, при которых необходимы инструментальные реконструктивные вмешательства, могут быть показанием для использования современных лазерных технологий лечения. Возможность замены части травматичных инструментальных вмешательств на неинвазивные лазерные операции актуальна и социально значима для детской офтальмологии [171]. Проведение лазерных операций у контактных детей без наркоза, особенно в амбулаторных условиях, может снизить потребность в стационарном лечении детей с заболеваниями глаз, которая в настоящее время составляет 21,7–64,34 на 10 тыс. детского населения [267].

Перспективность использования лазеров в клинической медицине не вызывает сомнений, о чем свидетельствует появление и развитие новой отрасли науки медицинской лазерологии [148]. Использование лазеров не просто улучшает качество оперативных вмешательств, а создает возможности выполнения неосуществимых иным путем лечебных и диагностических манипуляций [50,51]. Однако часто эти потенциальные возможности реализуются не в полной мере из-за недостаточного учета особенностей действия лазерного излучения различных видов на различные ткани глаза [148,228], недостаточного предвидения осложнений, что затрудняет использование лазеров в конкретных клинических ситуациях [65].

Достигнутые успехи и перспективы развития лазерной офтальмохирургии связаны с именами таких российских ученых, как М.М. Краснов, В.В. Волков, Е.С. Либман, С.Н. Федоров, А.Д. Семенов, В.С. Акопян, П.И. Сапрыкин, А.В. Большунов, Э.В. Егорова, А.В. Степанов, В.В. Нероев и др., и зарубежных ученых – F.A. L′ Esperance, D. Aron Rosa, F. Fankhauzer, R.M. Klapper и др. В настоящее время в распоряжении офтальмохирургов целый арсенал лазерных технологий, позволяющих осуществить как термические, так и механические воздействия.

Основным инструментом при выполнении реконструктивных лазерных вмешательств стал лазер на иттрий-алюминиевом гранате, активированный неодимом, – Nd:YAG (ИАГ). В современной ИАГ-лазерной реконструктивной офтальмохирургии выделены отдельные направления: реабилитационные (оптические и профилактические) лазерные вмешательства (Акопян В.С., 1975–1989; Арестова Н.Н., 1995–2017; Большунов А.В., 1979–2008; Иванов А.Н., 1986–2017; Крыль Л.А., 1988–1990; Магарамов Д.А., 1986–2003; Малышев А.С., 1999; Нероев В.В., 1986–2008; Павлюченко К.П. и др., 2003; Семенов А.Д., 1984–1994; Степанов А.В.,1985–2017; Терещенко А.В., 2002-2012; Гамидов А.А., 2003–2008; Садовникова Н.Н., 2005; Сапрыкин П.И., 1982–1986; Сидоренко Е.И., 1996–2001; Aron Rosa D. et al., 1980–1992; Fankhauser F., 1981–2003; Puliafito C.A., 1985–1991; Schubert H.D., 1984–1987; Shah G.R. et al., 1984–1986; Slomovic A.R., 1985–1986; Steinert R.F., Klapper R.M., 1984–1985; Terry A.C., Stark W.L., 1983–1986; Trokel S.L.,1983; Wasserman E.L. et al., 1985), корригирующие (Бакуткин В.В., 1990–1993; Кулаков Я.Д., 1986; Нестеров А.П.,1995; Семенов А.Д.,1994–2002; Сомов Е.Е., 1995; Сорокин Е.Л.,1988–1995; Федоров С.Н., 1981–2000; Черкунов Б.Ф.и др., 1996–2002; Cohn H.C. et al., 1983–1989; Epstein D.L. et al., 1984–1985; Fankhauser F.,1981–2003; Melamed S., 1986–1991; Haut J., 1986–1988; Li J., 1991–1992), операции, выполняемые как подготовительный этап для инструментальных вмешательств (Петрова О.А., 1988; Гундорова Р.А. и др., 1990–2011), неотложные гипотензивные вмешательства (Klapper R.M., 1984–1985; Robin A.L., Pollack I.P., 1984–1986; Schrems W. et al., 1984–1986) и комбинированные лазерно-инструментальные операции (Егорова Э.В. и др., 1985–2002; Петрова О.А., 1988; Нугаева Н.Р., 1996; Федоров С.Н., 2000; Егиян Н.С., 2004, Aron Rosa D.et al., 1981–1992; Woodward P., 1984).

Аспекты реконструктивной хирургии глаз при лечении взрослых пациентов достаточно хорошо изучены, особенно при посттравматической офтальмопатологии. Разработаны лазерные методы разрушения зрачковых мембран (ЗМ), синехио- и витреолизиса, корепраксии, фако- и цистодеструкции, проведена оценка их эффективности по сравнению с альтернативными инструментальными операциями. В экспериментально-клинических исследованиях выявлены изменения в структурах глаз, подвергшихся лазерному излучению, и парных интактных глаз. Изучены патогенез, клинические проявления, лечение, эффективность и меры профилактики реактивного синдрома после ИАГ-лазерных вмешательств [23–25, 39–41, 51–54, 82, 105–109, 145–147, 157–162, 202–211, 223–236, 388–392, 458–459, 630–630, 638–641].

Экспериментально доказана безопасность лазерных операций [294, 379, 629], но однако установлена и возможность развития осложнений, что ограничивает использование лазеров [65].

В фундаментальных исследованиях, посвященных ИАГ-лазерной хирургии, представлены данные о тысячах ИАГ-лазерных операций, чаще задней капсулотомии (ЗКТ), выполненных взрослым пациентам. В то же время особенности излучения ИАГ-лазера на детские глаза изучены недостаточно. Сообщения о выполнении лазерных операций детям немногочисленны, несистематизированы, основаны на небольшом неоднородном материале и касаются в основном ЗКТ, особенно при артифакии [97, 115, 214, 218, 243, 251, 381, 465, 469, 511, 660].

Анализ современной литературы по детской офтальмологии и лазерной офтальмохирургии, перечень микрохирургических оптико-реконструктивных операций, традиционно применяемых в детской офтальмологии, и собственный клинический опыт свидетельствуют о наличии значительного числа вмешательств, потенциально перспективных для замены инструментальной методики у детей на лазерную или лазерно-инструментальную, учитывая, что такое направление активно развивается в офтальмохирургии при лечении взрослых пациентов. Лазерная и лазерно-инструментальная реконструктивная хирургия, безусловно, должна стать приоритетным направлением комплексного хирурго-плеоптического и медикаментозного лечения детей с врожденной, посттравматической, поствоспалительной и послеоперационной патологией переднего отдела глаза, хотя до настоящего времени офтальмопедиатрия не располагает стройной системой лазерной реконструктивной хирургии.

Недостаточно изучены особенности воздействия излучения ИАГ-лазера на ткани глаз детей. В связи с возрастными анатомо-физиологическими и иммунными особенностями глаз детей с врожденными и наследственными заболеваниями, часто сочетающимися с синдромной патологией всего организма, спецификой посттравматических и поствоспалительных изменений незрелого зрительного анализатора, при лечении детей требуют специальных методов лазерной реконструктивной хирургии, адаптирования лазерных методик и энергетических режимов, применяемых при лечении взрослых, определения показаний и противопоказаний к использованию различных методов лечения, оптимальных сроков его проведения, оценки его эффективности на этапах медицинской реабилитации детей с различной офтальмопатологией.

В настоящее время лазерный перфоратор (неодимовый ИАГ лазер с λ=1064 нм), установленный на щелевой лампе, считают стандартным оснащением офтальмохирургического учреждения. Однако пока не во всех детских офтальмологических центрах России имеются ИАГ-лазерные установки, особенно предназначенные для лечения детей младшего возраста, требующих специальной укладки под наркозом, мало используют наркоз при выполнении лазерных операций у неконтактных детей, что несколько сдерживает широкое внедрение ИАГ-лазерных методик в клиническую практику.

Лазерные операции востребованы в детской офтальмологии как самостоятельный метод лечения, дополнительный (для усиления и коррекции эффекта инструментальных операций) и вспомогательный метод, дополняющий инструментальный (при подготовке к инструментальной операции или как её этап), повышающий эффективность и уменьшающий травматичность лечения. Разработанная медико-технологическая система лазерной глазной хирургии (рис.1) – самостоятельное направление в педиатрической офтальмохирургии, обеспечивающее реальную медицинскую и социальную реабилитацию детей с этой патологией.



Рис.1. Система ИАГ-лазерной реконструктивной хирургии при патологии глаз у детей

ГЛАВА 1. РЕКОНСТРУКТИВНАЯ ОФТАЛЬМОХИРУРГИЯ – ЭФФЕКТИВНЫЙ ПУТЬ РЕШЕНИЯ ОСНОВНЫХ ПРОБЛЕМ ДЕТСКОЙ ОФТАЛЬМОЛОГИИ. ЗАБОЛЕВАНИЯ ГЛАЗ У ДЕТЕЙ, ПОТЕНЦИАЛЬНО ПОДЛЕЖАЩИЕ РЕКОНСТРУКТИВНОЙ ХИРУРГИИ, ЭФФЕКТИВНОСТЬ ИНСТРУМЕНТАЛЬНОЙ ХИРУРГИИ

Для правильного выбора метода лечения, своевременного направления больных в специализированный микрохирургический или лазерный центр необходимы знания об основных заболеваниях глаз у детей, при которых показаны реконструктивные операции.

Реконструктивная хирургия глаза как целенаправленное изменение и восстановление анатомо-функциональных элементов глазного яблока при различных патологических состояниях включает анатомо-реконструктивные операции (оптико-реконструктивные и органосохраняющие) на структурах переднего отдела глаза, реконструктивную хирургию глаукомы, вмешательства при патологии стекловидного тела и сетчатки [1,14,62,137,207,228,261].

Несмотря на большие успехи микрохирургии глаза (Краснов М.М. 1966–1989; Федоров С.Н., 1966–2000; Линник Л.Ф.,1969–1985, Горбань А.И., 1970–1986, Ерошевский Т.И. 1971–1983, Нестеров А.П., 1971–1995, Егорова Э.В., 1974–2008, Хватова А.В., 1976–2008 и др.), основной проблемой оптико-реконструктивных – вмешательств остается снижение травматичности вмешательства и выраженности неизбежного послеоперационного реактивного синдрома (Пучковская Н.А. и др., 1965–1990; Гундорова Р.А. и др.,1973–2008, Каспаров А.А.,1973–1994; Мороз З.И.,1973–1994). В настоящее время продолжается интенсивный поиск наименее травматичных реконструктивных микрохирургических операций на глазах, разработка современных малоинвазивных технологий [64, 66, 86, 87, 129, 167, 245, 246, 247].

Новые данные о патогенезе различных заболеваний на ультрамикроскопическом уровне подтверждают недостаточность традиционных методов и ограниченные возможности режущего лезвия «как технического барьера на пути прогресса глазной хирургии» [134].

На основании результатов анализа современной литературы по общей и детской офтальмологии [7, 29, 62, 99, 117, 125, 140, 142, 248, 257, 258, 264, 353, 496, 678 и др.] выделены следующие группы заболеваний переднего отдела глаз у детей, потенциально подлежащие реконструктивной хирургии:

• врожденные аномалии развития переднего отдела глаза: врожденные межзрачковые мембраны, дисгенез структур переднего отдела (неполное расщепление передней камеры, аномалия Петерса и др.);

• катаракты различной этиологии (врожденные, травматические, осложненные, вторичные), зрачковые мембраны, подвывих хрусталика;

• глаукома различной этиологии (врожденная, вторичная – посттравматическая, постувеальная, послеоперационная);

• адгезивная патология в переднем отделе глаза: передние и задние синехии различной этиологии (врожденные, посттравматические, поствоспалительные, послеоперационные);

• грыжи стекловидного тела (посттравматические, послеоперационные);

• заращение послеоперационных колобом радужки, внутренних фистул, рубцевание фильтрационных подушек после антиглаукоматозных операций;

• деформации, дислокации, заращение зрачка;

• осложнения имплантации интраокулярных линз (ИОЛ): дислокация опорных элементов и ИОЛ, инкапсуляция оптической части линзы, преципитаты на ИОЛ и др.;

• кисты радужки, передней камеры (врожденные, посттравматические, послеоперационные);

• шварты в стекловидном теле (врожденные, посттравматические, поствоспалительные послеоперационные).

Все авторы подчеркивают редкость выявления у детей изолированных нозологических форм офтальмопатологии, преобладание у них сочетанной глазной патологии, наличие частых и тяжелых сопутствующих изменений глаз и организма ребенка [1, 32, 100, 102, 130, 248, 264]. Врожденная патология – основная причина слепоты и слабовидения учащихся специальных школ для слепых и слабовидящих в РФ (у 88 и 92 % детей соответственно) [267]. В настоящее время наблюдается заметное прогрессирующее увеличение общей частоты развития врожденной офтальмопатологии, причем чаще наследственной, синдромальной и перинатальной, а также ретинопатии недоношенных. Так, по нашим данным, среди учащихся школы слепых № 1 Москвы, где собраны практически все слепые дети-инвалиды по зрению с детства, проживающие в Москве, доля врожденной офтальмопатологии в сочетании с ретинопатией недоношенных среди причин слепоты возросла за 2001–2012 гг. с 77,3 до 90,1 %, среди причин слабовидения – с 80,9 до 93,2 %.

Оптико-реконструктивные операции необходимы более 1/4 больных с последствиями травм органа зрения и со сниженными зрительными функциями [62,68]. Наиболее распространенные посттравматические изменения – синехии, смещение и заращение зрачка, вторичная катаракта, фиксация волокон стекловидного тела к различным зонам передней камеры, дислокация и другие состояния, связанные с ИОЛ, переднекамерные кисты [68, 85, 105, 109]. У большинства детей травматическая катаракта сочетаются с сопутствующей патологией – рубцами роговицы (у 75,7 %); передними (у 35,2 %) и задними (у 46,0 %) синехиями [101,264]. Посттравматическая патология нередко не может быть устранена с помощью традиционной инструментальной операции из-за тяжелой сочетанной патологии: при трав-

матической катаракте и заращении зрачка – множественных внутриглазных инородных тел, сращенных корнеосклеральных рубцов, неоваскуляризации катаракты, отслойки сетчатки, рубцов в оптической зоне роговицы, патологии парного глаза (вплоть до анофтальма) [62, 261], что обусловливает бесперспективный оптический прогноз операции у 35,7 % больных, обращающихся за помощью. При сохранности функций зрительно-нервного аппарата причиной неоперабельности чаще является непрозрачность глубоких оптических сред в сочетании с тяжелыми сочетанными изменениями внутриглазных структур, нередко в единственном глазу, с остаточными зрительными функциями (у 2 % больных), чаще (у 73 %) после проникающих ранений глазного яблока [261].

При вторичной глаукоме и адгезивных осложнениях, последствиях внутриглазного воспаления также необходимо попытаться произвести реконструктивную коррекцию, хотя при этом существует высокий риск развития осложнений [117].

Рассмотрим подробнее перечисленные выше заболевания, при которых необходимо реконструктивное вмешательство, и современные методы инструментального лечения, их возможности и недостатки, когда может быть полезной лазерная хирургия.

1.1. ИНСТРУМЕНТАЛЬНАЯ РЕКОНСТРУКТИВНАЯ ХИРУРГИЯ ЗАБОЛЕВАНИЙ ГЛАЗ У ДЕТЕЙ (МЕТОДЫ ЛЕЧЕНИЯ, ИХ ЭФФЕКТИВНОСТЬ, НЕДОСТАТКИ И ОСОБЕННОСТИ У ДЕТЕЙ)

Оптико-реконструктивные операции направлены на восстановление естественных анатомических соотношений и прозрачности оптических сред, хотя далеко не всегда последствия врожденной патологии, травм и воспаления возможно и целесообразно устранять путем выполнения инструментального вмешательства.

1.1.1. Врожденные аномалии развития переднего отдела глаза

Среди врожденных аномалий развития переднего отдела глаза, служащих безусловным показанием к выполнению операций по восстановлению естественных анатомических соотношений, наиболее очевидными являются врожденные эмбриональные межзрачковые мембраны и дисгенез структур переднего отдела глаза – неполное расщепление передней камеры, аномалия Петерса и др. [1, 650].

Врожденные эмбриональные межзрачковые мембраны – нередко наблюдающаяся аномалия развития глаза – это остатки сосудистой сумки хрусталика вследствие задержки её обратного развития, имеющие вид единичных либо множественных пигментных нитей или «паука» в области зрачка, «ножки» которого сращены с брыжейкой радужки. Хирургическое лечение требуется только при наличии массивных мембран, являющихся

оптическим препятствием, которые чаще удаляют в ходе экстракции врожденных катаракт. Удаление межзрачковой мембраны как самостоятельную операцию при прозрачном хрусталике производят крайне редко.

Дисгенез структур переднего отдела глаза или **неполное расщепление передней камеры** – следствие нарушения эмбриогенеза (на 2–5 мес). При минимальных проявлениях дисгенеза диагностируют задний эмбриотоксон – утолщенное кольцо Швальбе, обычно не требующее лечения. При аномалии Аксенфельда иридокорнеальные сращения могут быть причиной преангулярного блока с нарушением гидродинамики, в связи с чем требуется хирургическое лечение. У больных с синдромом Ригера врожденные иридокорнеальные сращения обычно сочетаются с дислокацией зрачка, вызывая снижение зрения и нередко сопровождаются вторичной глаукомой с преангулярным блоком. Реконструктивные операции, кератопластика и другие вмешательства дают хороший оптический эффект, но острота зрения редко существенно повышается из-за врожденного недоразвития всего зрительного анализатора– эти операции чаще производят с целью сохранения глаза и снижения ВГД.

Устранение врожденных аномалий, препятствующих нормальному оттоку ВГЖ (удаление врожденной гиалиновой мембраны с передней поверхности радужки, рассечение врожденных иридокорнеальных сращений), у детей нередко задерживает и даже предотвращает развитие глаукоматозного процесса, а также депривационной амблиопии и в итоге повышает реабилитационный потенциал хирурго-плеопического лечения [1, 6], однако такие инструментальные операции сопряжены с высоким риском развития осложнений (отслойка сетчатки, субатрофия глазного яблока) вплоть до гибели глаза как органа.

1.1.2. Патология хрусталика

Уже не одно десятилетие офтальмологи решают вопрос об оптимальных сроках удаления катаракт у детей, совершенствуют технику и методы хирургического лечения детской катаракты, тем не менее эта проблема не теряет актуальности и социальной значимости до настоящего времени [3, 6, 32, 34, 142, 143, 144, 264, 267, 268, 496, 509, 678].

Катаракта нарушает правильное развитие органа зрения, ведет к развитию амблиопии, косоглазия, препятствует нормальному психологическому становлению личности, обусловливает профессиональные ограничения в самом начале трудовой деятельности [142, 263, 688]. Существенные особенности анатомо-морфологических параметров глаза и их нестабильность у детей, особенно первого года жизни [1, 142, 143, 496, 650], определяют проблемы хирургического лечения катаракт у детей и коррекции афакии. Внедрение новых высоких технологий расширило возможности такого лечения, особенно при патологии, ранее считавшейся инкурабельной [6, 66, 110, 167, 246, 261, 496]. Доказаны преимущества использования малых операционных доступов в сочетании с внутрикапсульной имплантацией эластических ИОЛ как технологии, обеспечивающей максимальную атравматичность вмешательства, оптимальные анатомо-топографические

взаимоотношения структур глаза, быстрое и полноценное восстановление зрительных функций. Особенно популярна технология бимануальной факоэмульсификации, факоаспирации с использованием микроразрезов – не более 1–1,5 мм. В клиническую практику внедряют методы дисперсии хрусталиковой субстанции с помощью энергии разных видов, совершенствуют модели эластичных ИОЛ и методы их фиксации к тканям глаза, используют комбинированные имплантаты, такие как комплекс ИОЛ-внутрикапсульное кольцо, ИОЛ со сменной оптикой, торические, мультифокальные ИОЛ, модели искусственной радужки в сочетании с хрусталиком и др. В современных микрохирургических технологиях используют новейшие методы анестезии, аппараты для экстракции катаракты последнего поколения, позволяющие максимально полно одномоментно удалять катарактальные массы, ультратонкий кристаллический инструментарий, новые модели ИОЛ, ирригационных композиций, вискоэластических протекторов реактивных структур глаза [66, 67, 68, 69, 167, 180, 245, 246, 431, 688].

Основными принципами хирургического лечения катаракт у детей считают: применение экстракапсулярного микрохирургического метода (одноэтапные операции: факоаспирация, мануальные аспирационно-ирригационные, в том числе вискоаспирации, ленсвитрэктомия), проведение операций под наркозом, соблюдение технологии «малых разрезов», «закрытого глаза» (в последние годы – тоннельные, сверхмалые, самогерметизирующиеся разрезы), техника капсулорексиса, удаление ядра и масс хрусталика методом факоаспирации с использованием различных методик, цанговых инструментов, вискоэластиков, имплантация ИОЛ (преимущественно первичная, интракапсулярная, реже – вторичная), при этом предпочтение отдают гибким, складывающимся моделям ИОЛ с уменьшенной гаптикой, гепариновым покрытием, использованием вискоэластиков, ранняя контактная или очковая коррекция афакии, своевременное проведение хирургического лечения – стремление к выполнению операций в ранние сроки для предупреждения обскурационной амблиопии, активное плеопто-ортоптическое лечение до и после операции [1, 3, 6, 8, 33, 34, 77, 99, 143, 144, 264, 266, 268, 332, 339, 509, 551, 626, 627, 628, 666, 688].

Экстракапсулярная экстракция катаракт (ЭЭК) была и остается методом выбора в современной хирургии катаракт у детей, что определяется анатомо-морфологическими особенностями их глаз: прочностью ресничных связок, наличием витреокапсулярных сращений, тонкостью и неравномерностью толщины передней капсулы хрусталика, отсутствием ядра, частым наличием молокообразных масс и кальцификатов [264, 268, 270, 383, 688], «мягкостью» хрусталикового вещества, эластичностью задней капсулы и повышенным давлением на хрусталик со стороны стекловидного тела [32, 264, 268, 414].

Экстракапсулярный метод экстракции катаракт широко используют при катарактах различной этиологии: врожденных, старческих, постувеальных, травматических при сохранении формы, объема и положения хрусталика. Противопоказаниями к ЭЭК являются только полная абсорбция, вывих или подвывих хрусталика [258, 264, 268, 283, 666].

Основными методами экстракции катаракты у детей в настоящее время считают факоаспирацию, ультразвуковую факоэмульсификацию и механи-

ческую ленсэктомию, каждый из которых имеет свои достоинства и недостатки [264, 268, 276]. Обычно при лечении детей используют метод аспирации-ирригации, в редких случаях при вязких массах или плотном ядре требуется кратковременное ультразвуковое воздействие (1–2 импульса). Однако инструментальная аспирационно-ирригационная техника и факоэмульсификация не показаны при пленчатых и полурассосавшихся катарактах [32, 264, 276]. Ленсэктомия позволяет полностью удалить любые катарактальные массы и фрагменты капсул с помощью витреотома, но сравнительно чаще сопровождается осложнениями (повреждение зрачкового края радужки, кистовидный отек макулы) [276].

Для ЭЭК у детей чаще используют транспупиллярный доступ с роговичным разрезом, характеризующийся простотой и хорошим обзором операционного поля, но при этом часто образуются витрео- и иридокорнеальные сращения [264, 276]. Реже применяют трансцилиарный доступ [2], обеспечивающий более полное удаление масс любой вязкости при узком зрачке, относительно мелкой передней камере и микрофтальме, быстрое восстановление прозрачности оптических сред, однако такой доступ может травмировать сосудистую оболочку [264, 276], а при неточной локализации разреза в плоской части ресничного тела при часто наблюдающихся аномалиях угла передней камеры (УПК) и глаза в целом, происходит отслойка сетчатки, которая крайне редко возникает при роговичном доступе [264]. Выбор доступа и способа экстракции катаракты необходимо осуществлять с учетом анатомо-физиологических возрастных особенностей глаз у детей [8, 142, 143, 144, 688].

В настоящее время метод ЭЭК переживает свое второе рождение, чему способствуют, с одной стороны, сравнительно невысокая частота развития осложнений, а с другой,– научно-технический прогресс, разработка новых аппаратов и инструментов для экстракции катаракт [66, 110, 167, 245, 246].

Передний капсулорексис (ПКР) в детском возрасте – наиболее сложный этап экстракции катаракт из-за анатомических особенностей глаз у детей: эластичности и тонкости передней капсулы хрусталика, повышенного давления на хрусталик со стороны стекловидного тела, мощного связочного аппарата хрусталика [32, 414, 678]. ПКР – иссечение округлого центрального участка передней капсулы – в значительной мере определяет исход операции. Сохранение периферического кольца передней капсулы весьма важно, поскольку оно, с одной стороны, выполняет «каркасную» функцию (сохраняя нормальные анатомические взаимоотношения между внутриглазными структурами), а с другой,– может быть использовано как основа для вторичной имплантации заднекамерной ИОЛ [4].

Цель оптимального ПКР ─ создание условий для максимального удаления хрусталиковых масс и формирования капсульного мешка для надежной фиксации в нем ИОЛ. Учитывая анатомические особенности передней капсулы у детей и нежелательность тракционных усилий, сопровождающих любую инструментальную капсулотомию [80, 314, 315, 412], созданы специальные хирургические инструменты [526]. Однако инструментальный хирургический ПКР без погрешностей удается выполнить только у 75,3 % детей (у 20,7 % он децентрирован, у 1,7 % – неконтролируем, у 2,3 % – невозможен

[32,34], при помутнении передней капсулы чаще выполняется комбинированный передний капсулорексис цанговыми ножницами и др. [144].

В последние годы в литературе акцентируется внимание на проблеме сохранения или рассечения задней капсулы (ЗК) в ходе экстракции катаракт у детей. Сохранение целости ЗК – основное условие благоприятного течения послеоперационного периода и уменьшения количества осложнений (выпадение стекловидного тела, синдром Ирвина–Гасса, витреит, иридоциклит, макулярный отек, отслойка сетчатки) [83,142, 143, 150, 258, 264, 265, 268, 381, 556, 561, 621, 631, 688]. Рассечение ЗК во время экстракции катаракты сводит на нет все преимущества экстракапсулярного типа экстракции у больных любого возраста [258, 264, 268, 470]: количество осложнений увеличивается после операции в 2,5 раза, частота развития иридоциклита – в 9 раз, кистозного макулярного отека – в 5 раз [258].

На основании результатов флюорофотометрических исследований доказано, что нарушение барьеров водянистая влага–стекловидное тело и кровь–водянистая влага при рассечении ЗК чаще приводит к макулярному отеку вследствие диффузии простагландинов, отслойке сетчатки за счет потери гиалуроновой кислоты стекловидным телом, эндофтальмиту в результате распространения бактериальных агентов или рубеозу радужки под воздействием ангиогенетических (вазопролиферативных) факторов [600]. В связи с этим показания к расечению и иссечению ЗК должны быть достаточно ограничены [32, 33, 34], особенно в детской офтальмохирургии [93, 142, 143, 144, 264, 265, 268].

Известные результаты о частоте развития и особенностях вторичных катаракт при сохранении и вскрытии ЗК не просто различны, а диаметрально противоположны. Так, по данным одних авторов, при экстракции катаракт без имплантации ИОЛ сохранение ЗК приводит к формированию вторичных катаракт у 100 % детей, при выполнении первичной ЗКТ с использованием лимбального доступа – у 75 %, а после проведения первичной ЗКТ в сочетании с передней витрэктомией (доступом pars plana) – ни у одного больного [330]. Другие авторы, наоборот, отмечают, что после факоаспирации полных и слоистых врожденных катаракт сохраняется прозрачность ЗК у подавляющего числа больных (у 81–88 %) [32, 265], а через 2 года после операции – у 68 – 69 %, что считают веским аргументом в пользу интраоперационного сохранения целости прозрачной ЗК [32]. После экстракции прозрачного хрусталика, например, при близорукости высокой степени, фиброз ЗК развивается только у 4 % детей [481].

Описаны методики профилактики помутнения ЗК – очистки ее от субкапсулярных элементов с помощью специальных инструментов [265]. Однако фиброзные изменения ЗК появляются почти всегда при попытке сохранить прозрачную или полупрозрачную ЗК после механического удаления мутных «нашлепок» и дополнительной шлифовки ЗК во время удаления врожденной катаракты [34]. После первичной имплантации ИОЛ при посттравматических и врожденных катарактах в связи с помутнением ЗК требуется выполнение ИАГ-лазерной задней капсулотомии (ЗКТ) 60 % детей [99, 317].

В последние годы большинство детских офтальмохирургов удаляют катаракты у детей методом аспирации-ирригации, используя технику малого

разреза, вискоэластики, интракапсулярную технику имплантации ИОЛ (у детей старше 1 года), а при мутной ЗК сразу после имплантации ИОЛ производят задний капсулорексис (ЗКР) [32, 99, 149]. Некоторые хирурги считают стандартными методами выбора при удалении катаракт у детей ПКР и ЗКР с имплантацией ИОЛ в капсульный мешок [32, 33, 667, 688].

Однако многие авторы, учитывая возможность выполнения раннего безопасного ИАГ-лазерного рассечения вторичных катаракт, рассматривают его как современную альтернативу интраоперационному ЗКР [115, 144, 217, 268], тем более что в последние годы вновь отмечается повышение частоты развития осложнений после интраоперационного инструментального вскрытия ЗК [34, 36, 37].

Современная методика удаления хрусталика при врожденной катаракте у детей, особенно раннего возраста, должна обеспечивать минимизацию послеоперационных деформаций роговицы, сохраненность прозрачности преломляющих сред (как непосредственно после вмешательства, так и в отдаленном послеоперационном периоде), сохранность нормальных анатомических взаимоотношений внутриглазных структур, предпочтительно первичную имплантация ИОЛ [144, 685] или возможность (при наличии показаний) проведения вторичной имплантации ИОЛ в отдаленные сроки после операции с подбором контактных линз в ближайшие сроки [2].

Другие *методы коррекции афакии* (очки, контактные линзы) следует рассматривать как методы выбора, причем не исключающие, а дополняющие друг друга [3]. Традиционная коррекция афакия с помощью очков не лишена известных недостатков (оптические аберрации, косметическая непривлекательность и др.).

Контактная коррекция афакии у детей, особенно раннего возраста, имеет ряд преимуществ перед коррекцией с помощью очков и является достаточно эффективным способом коррекции [2], который исключает риск интра- и послеоперационных осложнений, существенно улучшает результаты лечения детей с афакией [3, 32, 441, 538]. Однако необходимость повторного снятия и надевания контактных линз сопряжена с психической травмой ребенка и требует выработки определенных навыков у родителей [329], а подобрать контактные линзы детям раннего возраста не всегда возможно [3].

Благодаря модификации техники выполнения имплантации ИОЛ и адаптации ее для детского глаза, эта операция у детей стала общепринятым методом выбора при экстракции катаракт у детей, так как коррекция афакии с помощью очков и контактных линз неполностью решает проблемы реабилитации и социальной полноценности, снижает качество жизни ребенка [6, 34, 77, 99, 101, 143, 149, 213, 267, 268, 366, 436]. Хотя ранее нередко высказывались сомнения в целесообразности широкого внедрения имплантации ИОЛ в офтальмопедиатрии из-за высокой частоты развития осложнений [329, 333, 344, 366, 584, 671], в последние годы благодаря использованию высоких технологий отношение к имплантации ИОЛ у детей обоснованно изменилось.

В настоящее время, учитывая высокие требования к профессиональной и социальной реабилитации больных, экстракцию катаракты с афакической

коррекцией теперь считают нонсенсом, а не обычным явлением. Современные высокие технологии удаления катаракты в сочетании с интраокулярной коррекцией позволяют свести к минимуму послеоперационные осложнения и получить высокие функциональные результаты у детей с катарактами различной этиологии [34, 98, 99, 143, 144, 268, 688]. Однако многие проблемы имплантации ИОЛ, особенно у детей раннего возраста, нельзя считать решенными, например, рассчет оптической силы ИОЛ, основанный на принципе гипокоррекции, степень которой зависит от возраста ребенка, данных кератометрии, биометрии и неясного прогноза относительно роста глазного яблока [143, 268]. Разрабатываются ИОЛ для детей [399].

Интракапсулярная имплантация ИОЛ признана наиболее предпочтительным способом, благодаря ее преимуществам перед другими видами интраокулярной коррекции: минимальный контакт линзы с рефлексогенными зонами глаза, максимальная изолированность от окружающих тканей, оптимальное положение с точки зрения физиологической оптики [32, 34, 60, 143, 182, 268, 366, 600, 671, 688]. У детей давно отмечены биологическая агрессивность стромального листка радужки по отношению к конструктивным элементам ИОЛ, а также роль микротравматизации радужки в генезе артифакической эндотелиально-эпителиальной дистрофии (ЭЭД) роговицы [60], что подтверждает целесообразность имплантации ИОЛ, которые фиксируются на капсуле и не содержат передних опорных элементов, способных контактировать с поверхностью радужки.

Противопоказанием к имплантации ИОЛ у детей считают внутриглазное воспаление, хронический увеит, катаракты, индуцированные вирусом краснухи, глаукому, поражения зрительного нерва, микрофтальм при диаметре роговицы менее 9,5 мм, заболевания роговицы, выраженную патологию сетчатки и другие сопутствующие заболевания. В настоящее время продолжается критический анализ особенностей выполнения и результатов имплантации ИОЛ у детей, выработка показаний к ее проведению [32, 34, 99, 142, 143, 144, 330, 349, 366, 678].

В последние годы уходят в прошлое понятия «абсолютные» и «относительные» противопоказания к имплантации ИОЛ в зависимости от сочетанной патологии глаза. Имплантация ИОЛ стала возможной даже при синдромной патологии [624]. Накопленный опыт удаления катаракты с имплантацией ИОЛ позволяет перейти к определению индивидуальных противопоказаний с учетом конкретных клинических факторов [110].

Большинство офтальмологов выполняют имплантацию ИОЛ детям старше 4–6 лет, когда формирование глаз близко к завершению, а активность аллергических и иммунологических реакций заметно уменьшается [26, 30, 32, 101]. Вторичную имплантацию ИОЛ производят с учетом максимальной остроты зрения и состояния внутриглазных структур [2]. В последние годы высокотехнологичные технологии позволяют считать методом выбора первичную внутрикапсулярную имплантацию гибких эластичных ИОЛ всем детям, в том числе и в возрасте первых месяцев жизни, при отсутствии противопоказаний к ранней интраокулярной коррекции: диаметр роговицы 9 мм и менее; ПЗО меньше возрастной нормы более, чем на 1 мм; наличие удлиненных отростков цилиарного тела, занимающих 2/3 окружности задней камеры [144].

Оптимальными сроками удаления катаракт в возрасте до 6 месяцев считают полные, молокообразные, зонулярные II-III степени, атипичные, полурассосавшиеся, пленчатые, а также ядерные, передне- и заднекапсулярные с диаметром помутнения 2,5 мм и более. Зонулярные катаракты I степени, ядерные и передне- и заднекапсулярные с диаметром помутнения менее 2,5 мм целесообразно удалять в более старшем возрасте (4–6 лет и старше) по мере прогрессирования помутнения и снижения остроты зрения [144].

Благодаря применению ИОЛ у детей значительно улучшились функциональные результаты [32, 34, 333, 366, 523, 584, 671].

Несмотря на совершенствование хирургической техники удаления катаракт, острота зрения у детей после операции остается сравнительно невысокой. Незрелость зрительно-нервного аппарата, легкая ранимость его у детей младшего возраста, длительное формирование зрительных функций, наличие врожденной, наследственной и синдромальной патологии, развитие обскурационной амблиопии из-за неоправданно позднего выполнения операций при помутнении оптических сред разной этиологии [335, 336, 496] обусловливают недостаточно высокие функциональные возможности реабилитации этого контингента больных [1, 2, 3, 8, 32, 34, 142, 143, 264, 267, 268, 329, 335, 353, 356, 436, 584, 650, 659].

Возраст ребенка – один из основных факторов, определяющих прогноз результатов хирургического удаления катаракт у детей [1, 264, 484]. О повышении визуального прогноза, устранении косоглазия и нистагма при экстракциях врожденных катаракт у детей первых месяцев жизни известно давно [2, 6, 142, 143, 264, 268, 335, 436, 584]. Большинство авторов считают необходимым удалять врожденные катаракты в первые недели жизни ребенка, поскольку, по их мнению, является критическим для развития зрения является период до 6 нед [336], хотя многие офтальмологи указывают на риск увеличения частоты развития и тяжести осложнений, особенно вторичной глаукомы [509, 593].

Развитие зрительных функций особенно быстро происходит в первые 6 мес. после рождения и завершается к 4–6 годам [518, 652], хотя, по данным других авторов, у 25 % детей развитие зрения продолжается и после 10 лет [509], и даже до 25 лет. Темп увеличения остроты зрения выше у детей, оперированных в возрасте от 7 мес до 1 года, особенно значительно у оперированных до 7-недельного возраста [509]. Большинство авторов отмечают высокую частоту развития осложнений у детей, оперированных до 6–12-месячного возраста, однако в последние годы появляется все больше сообщений о положительных анатомических и функциональных результатах ранней первичной интраокулярной коррекции у детей грудничкового возраста, основанных на опыте выполнения значительного количества операций [32, 59, 142, 143]. Раннее ИАГ-лазерное рассечение вторичных катаракт у детей считают эффективным методом профилактики и лечения обскурационной амблиопии [217].

Прогноз относительно зрения значительно лучше при двусторонних, особенно частичных, врожденных катарактах [77, 120, 264, 268, 283, 484, 509, 584]. К 12 годам у 40 % детей с афакией после удаления двусторонних

врожденных катаракт достигается средняя острота зрения 0,5 и выше [484, 509, 584], у 75 % больных с артифакией – 0,3–0,6 [263].

Более обнадеживающие результаты имплантации ИОЛ получены у детей с травматическими [29, 99, 330, 366, 465, 472] и двусторонними врожденными катарактами [32, 34, 99, 263]. Особенно высокая острота зрения (0,4–0,6) достигается при двусторонних зонулярных катарактах и относительно высокой исходной остротой зрения (0,1–0,3) [263]. Более низкие результаты при бинокулярных атипичных катарактах обусловлены наличием часто наблюдающейся у таких больных сопутствующей врожденной патологии глаза (микрофтальм, микрокорнеа, недоразвитие зрительного анализатора, дегенерация сетчатки) [32, 33, 34].

Худшие результаты (острота зрения не выше 0,09–0,2) отмечены при односторонних, особенно врожденных катарактах [33, 99, 242, 264, 333, 366, 436, 453, 584, 688], и они не улучшаются, несмотря на стимулирующее лечение [33, 34, 242, 264]. Сравнительно благоприятные результаты операций получают только у детей в возрасте меньше 17 мес [335, 356].

Микрофтальм, встречающийся у 22,5 % детей с двусторонней врожденной катарактой, сопровождается анатомо-функциональной неполноценностью органа зрения в целом: помимо небольшого размера роговицы и сагиттальной оси глаза, у них выявляют разнообразные аномалии развития оболочек и оптических сред, сенсорно-моторные изменения зрительного анализатора, что обусловливает относительно невысокие функциональные результаты хирургического и плеоптического лечения детей с этой тяжелой врожденной патологией [6].

В последние годы в детской практике для оценки зрительных функций и прогноза результатов лечения широко используют электрофизиологические исследования (ЭФИ), при проведении которых у большинства детей с врожденными и травматическими катарактами выявляют патологию сетчатки либо зрительного нерва как следствие врожденной патологии зрительного анализатора или перенесенных оперативных вмешательств и посттравматического воспалительного процесса [142, 264, 273, 277, 283]. Ухудшение амплитудных характеристик ЭРГ при снижении уровня постоянного потенциала и коэффициента Ардена по электроокулографии свидетельствует о дистрофических процессах непосредственно в макулярной области, повышение волны «а» в белом и волны «b» в красном свете – об экссудативном воспалительном процессе в наружных слоях сетчатки [99], повышение амплитуды ЭРГ и коэффициента Ардена на парном интактном глазу – о содружественной реакции пигментного эпителия и фоторецепторов центральной области сетчатки парного глаза, повышение волны «b» в белом и красном свете при нормальных показателях электроокулографии – об амблиопии, супернормальная ЭРГ при отсутствии изменений электроокулографии с повышением порога электрической чувствительности и снижении лабильности зрительного нерва – об его частичной атрофии [99]. Применяется метод исследования зрительных потенциалов (ЗВП) головного мозга, регистрируемых в ответ на реверсию шахматных изображений-паттернов [142].

Установлено, что значительные изменения ЗВП (снижение амплитуды компонента P_{100} в 3 раза и более и увеличение латентности на 20 мс и более

по сравнению с возрастной нормой) являются достоверным признаком существенной депривации, показанием к выполнению операций по удалению хрусталика при его помутнении II–III степени и диаметром 2,5 мм и более [268, 283].

Осложнения инструментальной ЭЭК у детей неизбежны несмотря на высокий уровень микрохирургических технологий и применение современных методов хирургического лечения катаракты. По данным отечественной и зарубежной литературы, у 5–33 % детей послеоперационный период осложняется продолжительной воспалительной реакцией с развитием вторичных катаракт и глаукомы [201], которые возникают значительно чаще и тяжелее, чем у взрослых пациентов [509, 593].

Повышенная склонность глаз к развитию воспалительных реакций в ответ на операционную травму и активность репаративных и фибропластических процессов особенно характерны для больных младшего детского возраста [59, 60, 99, 142, 143, 264, 414, 436, 566, 627]. Именно воспалительный процесс в первые месяцы после удаления катаракты вызывает фиброз ЗК, склонный к рецидивированию [20, 99, 100, 264, 268].

В группу риска развития осложнений входят дети раннего грудного возраста [6, 8, 10, 142, 143, 268]. Особенности глаз детей первых 2 лет, а особенно первого полугодия жизни: узкий ригидный зрачок, плохо расширяющийся при медикаментозном воздействии, атоничная недоразвитая радужка со сглаженным рельефом, относительно мелкая передняя камера, щелевидная при микрофтальме, выраженная экссудативная реакция на полостные вмешательства, склонность к быстрому образованию спаек – являются предпосылками к развитию зрачкового блока и вторичной катаракты [8].

Частое образование иридокорнеальных спаек после хирургического удаления катаракт у детей связывали с относительно большими разрезами роговицы (1,8 мм) и беспокойным поведением детей сразу после выхода из наркоза [8]. Для профилактики иридокорнеальных спаек некоторые авторы рекомендуют использовать трансцилиарный доступ, особенно при выполнении операций у детей грудного возраста, применять периферическую иридэктомию и переднюю витрэктомию [8, 143].

Экссудативная реакция на имплантированную линзу с выпадением фибрина на ИОЛ и радужку у детей значительно интенсивнее и возникает чаще, чем у взрослых [32, 99, 100, 101, 365, 435], из-за выраженной реактивности тканей глаза ребенка, особенно радужки, и повышенной проницаемости стенок сосудов. Возможность возникновения такой экссудативной реакции после удаления катаракты и без имплантации ИОЛ у детей отмечали многие авторы [142, 143, 436]. Присутствие ИОЛ в глазу может оказывать влияние на степень выраженности экссудации [99], но выраженная воспалительная реакция с экссудативным компонентом чаще наблюдается при травматических катарактах [263], особенно при тяжелом исходном состоянии глаза, в том числе и в отсутствие интраокулярной коррекции, т. е. неспецифична для имплантации ИОЛ [263].

Частота и тяжесть осложнений операций по удалению катаракт у детей в значительной мере зависят от тяжести исходного состояния глаза [93, 99, 264, 268]. Наличие выраженной посттравматической патологии глаза при

травматических катарактах обусловливает увеличение частоты возникновения осложнений в ходе экстракции катаракт в 3 раза [263].

При врожденных катарактах особенно тяжелые осложнения наблюдаются во время выполнения вмешательств при односторонних катарактах, сочетающихся с синдромом первичного гиперпластического стекловидного тела [242, 264, 266].

Синдром первичного персистирующего гиперпластического стекловидного тела (ППГСТ) – редко наблюдающаяся врожденная аномалия, в основе развития которой лежит задержка регресса гиалоидной артерии и эмбриональной сосудистой оболочки хрусталика в эмбриогенезе [112, 221, 264]. При ППГСТ-синдроме инструментальную хирургическую экстракцию врожденных катаракт необходимо производить в сочетании с инструментальной передней витреошвартэктомией – пересечением или удалением тяжа ППГСТ. У детей показания к такому вмешательству весьма ограничены из-за известного малоблагоприятного прогноза относительно зрения, обусловленного тяжелым анатомическим и функциональным недоразвитием зрительного анализатора в целом и высокого риска развития тяжелых осложнений, неизбежных при радикальной инвазивной инструментальной операции: геморрагические осложнения, отслойка сетчатки, субатрофия глазного яблока (до 52,2 %) [264, 266, 395], особенно часто (31,3 %) наблюдающихся при ППГСТ-синдроме III степени (мощная васкуляризированная шварта диаметром 3 мм или плотная ретрохрусталиковая мембрана) [266].

Использование новых высоких технологий при хирургическом лечении катаракт позволяет выполнять имплантацию ИОЛ при удалении врожденных катаракт у детей с синдромом ППГСТ, но показания к таким операциям весьма ограничены (частичные формы катаракт I–II стадии с остаточной остротой зрения 0,04–0,07) [242, 266]. Учитывая риск развития тяжелых осложнений на незрелом глазу с микрофтальмом, с витреоретинальной швартой, вплоть до тракционной отслойки сетчатки с субатрофией глазного яблока или гибелью глаза как органа, многие детские офтальмохирурги считают хирургическое лечение этой редкой патологии бесперспективным, рискованным и отказывают таким детям в операции [264].

Врожденная дислокация (эктопия) хрусталика чаще возникает при наследственном поражении соединительной ткани *у детей* и является одним из симптомов синдромов Марфана, Марчезани и др.

Причина врожденного смещения хрусталика – недоразвитие, слабость или частичное отсутствие ресничных поясков ресничных связок, что ведет к появлению некорригируемой аномалии рефракции, а при возникновении ее в раннем возрасте и длительном существовании – к развитию амблиопии [30, 94, 184, 264, 537]. У больных нередко возникает тягостное ощущение диплопии, реже наблюдается рецидивирующий иридоциклит, вторичная глаукома, отслойка сетчатки. Вероятность развития этих тяжелых осложнений повышается с увеличением длительности нахождения в глазу смещенного хрусталика [30, 178].

В настоящее время при врожденной эктопии хрусталика удаление его производят при дислокации II и III степени (при наличии вторичной глаукомы – при I степени), причем в ранние сроки в связи с возможностью разви-

тия амблиопии. Методом выбора является ленсэктомия, при своевременном выполнении операции повышается острота зрения у большинства больных (96,8 %) [30, 94, 184, 264].

В последние годы для коррекции афакии при выраженной несостоятельности связочно-капсулярного аппарата хрусталика при лечении взрослых больных с успехом используют склеральную фиксацию стандартной или смоделированной ИОЛ (с отсеченным гаптическим элементом) [2, 4, 424, 473, 482], отдавая предпочтение имплантации ее в капсульный мешок с использованием внутрикапсульных колец [46, 86, 167], а при вывихе хрусталика применяют зрачковые ИОЛ, которые подшивают к радужке [275]. Предложена хирургически ориентированная классификация врожденных эктопий, разработаны оптимальные способы интраокулярной коррекции, обеспечивающие высокий функциональный эффект, низкую частоту развития осложнений, стабильное положение хрусталика [275].

Общепринятыми способами удаления хрусталика при его подвывихе у детей остаются ультразвуковая факоэмульсификация, факофрагментация и ленсэктомия [1], многие детские офтальмохирурги предпочитают использовать внутрикапсулярную аспирацию хрусталика через прокол в его передней капсуле [264], преимуществами которой, по сравнению другими методами, являются простота техники, небольшая травматичность, возможность удаления хрусталика через малый операционный разрез (1,5 мм). Однако хирургам известна техническая сложность прокола передней капсулы нефиксированного хрусталика хирургическим инструментом (иглой или ножом Сато), что нередко ведет к смещению хрусталика в стекловидное тело и невозможности удаления его. Клинические особенности хрусталика при его врожденном подвывихе и полиморфизм врожденных катаракт у детей обусловливают целесообразность разработки новых более эффективных и безопасных способов удаления хрусталика при его врожденном подвывихе [30].

Обзор методов и особенностей инструментального лечения патологии хрусталика у детей свидетельствует о наличии проблем, которые не всегда удается эффективно и безопасно решить, используя инструментальные методы: дозированный передний капсулорексис, операции на задней капсуле хрусталика при ее врожденном фиброзе, операции по удалению катаракт при ППГСТ-синдроме, подвывихе хрусталика, полурассосавшихся и пленчатых формах катаракт и пр.

1.1.3. Зрачковые мембраны

Зрачковые мембраны (ЗМ) – наиболее частая причина устранимой слепоты, основное показание к выполнению оптико-реконструктивных вмешательств, поэтому необходимо их более подробное рассмотрение. В литературе для обозначения различных вариантов пленчатых образований в области зрачка обычно употребляют различные термины: «зрачковые мембраны», «вторичные катаракты» и др.

Предложено большое количество *классификаций ЗМ,* в основу которых положены их различные особенности: эластичность пленки, роль воспаления («простые» и «осложненные») [193] и других факторов («остаточные» –

с неудаленными остатками капсулы и масс хрусталика, «регенераторные» – с клетками-шарами Адамюка – Эльшнига или новообразованными хрусталиковыми волокнами). Для дифференцированного выбора энергетического режима при лазерном лечении предложено делить вторичные катаракты на пленчатые, фиброзно-пленчатые, фиброзные и зернистые [200]. Однако ЗМ чаще делят по происхождению на экссудативно-пролиферативные, факогенные и эмбриональные, по локализации на предзрачковые, зрачковые и позадизрачковые и по расположению относительно ИОЛ – на прелентальные и ретролентальные [228].

А.А. Гамидов и А.В. Большунов [54] предложили рабочую классификационную схему, в которой учтены сроки формирования, степень выраженности ЗМ и их контакта с ИОЛ, наличие прелентальных ЗМ. В зависимости от *сроков формирования* ЗМ разделяют на первичные ЗМ (остаточные проявления удаленной катаракты) и вторичные ЗМ (образовавшиеся после удаления катаракты); *по клинико-топографическому типу* – прелентальные помутнения (пролиферация хрусталиковых клеток, фиброзная гиперплазия, экссудативная ЗМ, неоваскулярная прелентальная ЗМ, хрусталиковые массы, отложения пигмента, кальцифицированные ЗМ и смешанные формы), ретролентальные помутнения (регенераторная форма помутнения ЗК, фиброзная форма, задняя неоваскулярная мембрана, изменение ЗК типа «стекловидной» рыхлой мембраны, остатки хрусталиковых масс, складчатость ЗК, пигментные отложения на задней поверхности ИОЛ, смешанная форма, рецидивирующая ретролентальная мембрана, фиброзное уплотнение передней гиалоидной мембраны) и редкие ретрокорнеальные мембраны и ложные ЗМ в ИОЛ; *по степени выраженности помутнений ЗК или ЗМ* – начальные, умеренные, выраженные; *по степени контакта с ИОЛ – ЗМ* 0, I, II степени.

Для дифференцированного выбора тактики лечения удобна предложенная нами рабочая клиническая классификация вторичных катаракт у детей [20]: простые – пленчатые формы ЗМ, подразделяемые на тонкие, плотные и шварты и сложные или комбинированные формы – сочетание пленок в зрачковой области с остатками хрусталиковых масс и/или шарами Адамюка – Эльшнига. По степени плотности, как и по степени интенсивности фиброза ЗК, обычно выделяют 3 степени ЗМ (рис. 2) [20, 258].

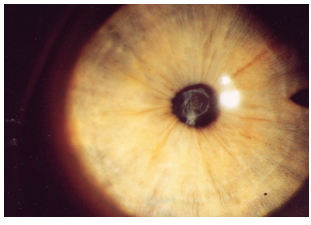

Рис. 2а

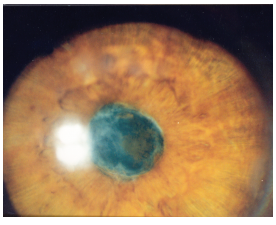

Рис. 2б

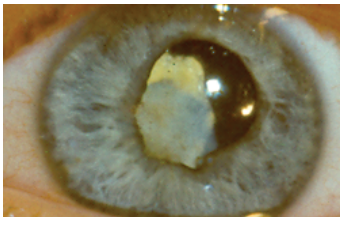

Рис. 2в

Рис. 2. Глаза детей с простой вторичной пленчатой катарактой. а – I степени; б – II степени; в – III степени.

Для детского возраста характерна вторичная катаракта с образованием клеток-шаров Адамюка – Эльшнига, что обусловлено высокими пролиферативно-регенеративными способностями эпителия капсулы хрусталика у ребенка [20, 97, 258, 451]. Напластование клеток-шаров Адамюка – Эльшнига на ЗК – классический тип так называемой регенераторной вторичной катаракты (рис. 3) – обычно резко приводит к значительному снижению остроты зрения [93, 258]. Аномальные хрусталиковые волокна у детей нередко образуют кольцо под радужкой – кольцо Зоммеринга [20].

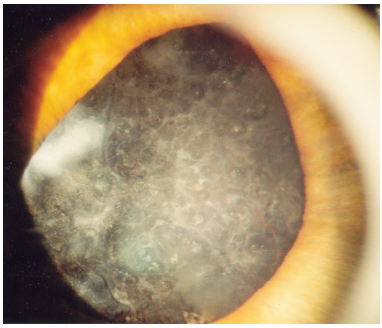

Рис. 3а

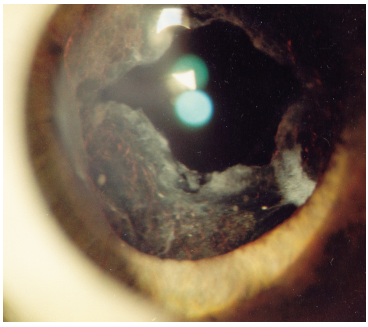

Рис. 3б

Рис. 3. Глаза детей с регенераторной вторичной катарактой. а – шары Адамюка – Эльшнига; б – кольцо Зоммеринга.

Комбинированная форма [20] – смешанный тип вторичной катаракты [93], при котором фиброз ЗК сочетается с прозрачными напластованиями и/или шарами Адамюка – Эльшнига (рис. 4).

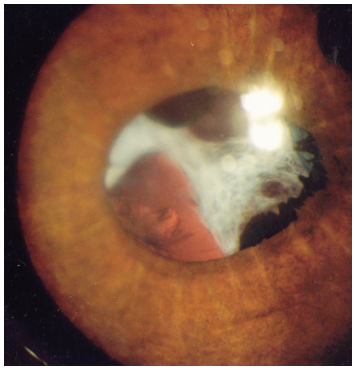

Рис. 4. Глаз ребенка с комбинированной вторичной катарактой – фиброз задней капсулы II степени в сочетании с шарами Адамюка – Эльшнига.

Вторичная катаракта – форма ЗМ, наиболее часто наблюдающаяся у детей и одна из основных причин снижения остроты зрения в отдаленные сроки после удаления катаракт. Вторичными катарактами следует считать ЗМ, которые образовались после удаления катаракт и являются выраженным оптическим препятствием, обусловливающим снижение остроты зрения по

сравнению с ее максимальным уровнем, достигнутым в результате хирургического и плеоптического лечения катаракты [20]. У детей даже временное уменьшение прозрачности оптических сред оказывает существенное влияние на степень выраженности амблиопии, в то время как у взрослых при сформированном центральном зрении оно практически не влияет на конечный функциональный результат [2, 5].

Факторами риска развития вторичной катаракты являются детский и молодой возраст [32, 34, 305, 542, 633, 635, 650], травматический характер катаракт [29, 99, 264, 264], травматичность операции и ее осложнения [258, 636], увеиты [368, 439, 474, 571], особенно увеиты, по поводу которых произведены операции в молодом возрасте [368], глаукома, высокая близорукость, пигментный ретинит, диабет и другие системные заболевания, при которых максимально повышается вероятность раннего возникновения послеоперационной экссудативной реакции, пролонгированного внутриглазного воспаления и уменьшение прозрачности ЗК хрусталика [54, 435, 687].

Частота образования вторичных катаракт в детском возрасте, по данным разных авторов, составляет 11–95 % [35, 475, 548].

Считается, что сравнительно высокая частота возникновения вторичных катаракт у детей обусловлена в первую очередь применением экстракапсулярного метода их удаления, поэтому эти катаракты можно рассматривать не как осложнение, а как следствие операции [8, 32, 97, 251, 264, 465, 469, 511, 650, 678].

После традиционной экстракции чаще формируется фиброзная вторичная катаракта (у 67,7 % больных), а после ультразвуковой факоэмульсификации – рыхлая студневидная мембрана (у 60 %), причем у 55 % больных наблюдается полный контакт задней поверхности ИОЛ с ЗК. Регенераторные и комбинированные формы (до 16,7 %) вторичных катаракт у взрослых наблюдаются не очень часто – у 21 и 16,7 % соответственно [54].

Большинство авторов подчеркивают выраженность фибринозно-пластической реакции у детей, приводящей к уплотнению ЗК, как характерную особенность послеоперационного периода при экстракции катаракт, особенно у детей младшего возраста (до 3–6лет) [99, 100, 101, 142, 143]. Развитию прелентальных фибриноидных ЗМ сопутствуют нарушение гематоофтальмического барьера и развитие патологических сдвигов в системах коагуляции и фибринолиза в послеоперационном периоде [54].

Успехи микрохирургии и внедрение новых методов удаления хрусталика позволили значительно уменьшить частоту «остаточных» катаракт благодаря более полному удалению передней капсулы и хрусталиковых масс [52, 302], поэтому основной причиной образования вторичной катаракты у детей (до 93,3 %), как и у взрослых (до 94,2 %), стало помутнение – фиброз ЗК [93, 95, 96, 97, 99, 258, 260, 264, 265, 268, 554, 559, 650], но чаще – с наличием пролиферативно-регенеративных элементов в форме клеток-шаров Адамюка – Эльшнига, характерных для детей [20, 97, 258, 451].

Частота развития фиброза ЗК зависит от многих причин, основной из которых, безусловно, является тактика хирурга в отношении ЗК, по данным литературы она колеблется от 4,5 до 95 % [66, 71, 87, 147, 246, 254, 313, 569, 627, 628, 655, 686, 687], что объясняется неоднородностью анализируемых

групп по этиологии катаракты, возрасту больных, срокам послеоперационного наблюдения, особенностям техники выполнения вмешательства, а также конструкции и способа фиксации ИОЛ [131, 193, 268, 349, 387, 414, 428, 509, 544, 628]. Большинство авторов отмечают склонность к развитию фиброза ЗК у детей и молодых пациентов [95, 96, 97, 100, 265, 349, 633, 691].

В ходе экстракции врожденных катаракт фиброз ЗК выявляют у 17–69 % больных, особенно часто при полных и полурассосавшихся формах [264, 276], при травматических катарактах – 78,8 % [93, 260].

У взрослых пациентов фиброз ЗК в ходе экстракции травматических и увеальных катаракт выявляют у 20 % больных [66, 246], вероятность разрыва ЗК во время ЭЭК составляет 2,7 – 6,8 % [254], прозрачность ЗК у взрослых чаще теряется после операции. В раннем послеоперационном периоде вероятность формирования прелентальной зрачковой пленки у взрослых составляет 7,6–10,8 % [28, 544], а после удаления увеальных катаракт – до 54–56 % [313, 365].

Патологические изменения в ЗК хрусталика и формирование ЗМ могут наблюдаться в сроки от 10 дней до 4 лет после операции [28, 54, 249], чаще – в первые 6 мес [254, 416], реже – через 8–15 мес [569]. У 67,2 %–100 % детей вторичные катаракты формируются в сроки от 2 нед до 1 года после экстракции катаракт [217]: в течение первого года у всех детей меньше 6 лет и у 80 % детей старше 6 лет [330], причем помутнение ЗК раньше развивается в глазах с ИОЛ, чем в афакичных [330].

По данным Н.Ф. Бобровой (2006), при псевдофакии вторичная катаракта образуется у 21,3 % детей через 1 год после удаления врожденных катаракт и у 43,5 % через 2 года [36].

В*озрастные особенности сроков формирования и структуры вторичных катаракт у детей.* Все авторы единодушны во мнении – чем меньше возраст ребенка, тем быстрее и чаще формируется вторичная катаракта: у детей 2–7 лет вторичные катаракты образуются в 2 раза чаще (у 55,4 %), чем у детей более старшего возраста (у 23,4 %) [32, 34, 268]. В разном возрасте доминируют разные причины пролиферации и фиброзообразования – воспаление или регенерация. У детей младшего возраста вторичная катаракта чаще проявляется в виде фиброза ЗК, причем возникающего в более ранние сроки (до 3 мес после ЭЭК). У детей старшего возраста преобладают регенераторные вторичные катаракты с напластованием шаров Адамюка – Эльшнига на прозрачной капсуле, возникающие в более поздние сроки [71, 93, 254], причем особенно часто при слоистых врожденных катарактах [34].

У детей развитие вторичной катаракты при псевдофакии всегда начинается с периферии ЗК, изолированные центральные помутнения не встречаются [36].

После удаления слоистых врожденных катаракт вторичные катаракты выявляют в основном у детей возрасте 3–6 лет [34], так как из-за достаточно высокого остаточного зрения эти формы катаракт удаляют именно в дошкольном возрасте. Детей с полными катарактами в связи с отсутствием предметного зрения чаще оперируют в грудном возрасте [34], что обусловливает манифестацию вторичных катаракт.

Частота развития фиброза задней капсулы у детей после экстракции катаракт с имплантацией ИОЛ. Имплантация ИОЛ у большинства детей (у 11–100 %) приводит к помутнению ЗК [28, 35, 36, 95, 96, 263, 301, 330, 349, 359, 366, 414, 420, 435, 464, 465, 468, 475, 544, 628, 649, 667, 691]. При сохранении ЗК при экстракции врожденных катаракт с имплантацией ИОЛ она в дальнейшем мутнеет практически у всех больных [330], даже при исходно абсолютно прозрачной капсуле сохранение ее ведет к образованию вторичной катаракты у 48,9 % детей [34, 35, 36]. Так, ЗК помутнела, в связи с чем потребовалось проведение лазерной дисцизии, у 81,5–94,2 % детей с заднекамерными ИОЛ в сроки до 8 лет после удаления катаракт [99, 260, 511]. Причем более раннее образование вторичных катаракт после ЭЭК с имплантацией ИОЛ отмечается у детей раннего возраста [330].

По данным одних авторов, помутнения образуются сравнительно чаще (90,1–94,2 % больных) при иридокапсулярной и внутрикапсулярной фиксации, чем при зрачковой (у 92,1 %) [95, 96, 260, 528], другие авторы получили противоположные результаты [258, 529], некоторые считают, что способ удаления и модель имплантируемой линзы не оказывает влияния на частоту возникновения вторичной катаракты у детей [251]. После имплантации заднекамерных ИОЛ (жестких из ПММА моделей Т-19, Т-26, «Silko-Alcon» и гибких акриловых «AcrySof-Alcon») вторичная катаракта выявлена у 28,3–71 % детей [142, 143].

Факторы, предрасполагающие к разрастанию клеток хрусталикового эпителия или провоцирующие его, могут отмечаться до, во время и после операции. Согласно данным обширной литературы на частоту осложнений оказывают влияние метод экстракции катаракты, материал имплантата, способ его стерилизации, дизайн и способ фиксации ИОЛ, методика вскрытия передней капсулы, способ очистки передней капсулы, полнота эвакуации хрусталиковых масс и другие факторы [52, 66, 108, 116, 246, 328, 423, 533, 544, 546, 558].

Результаты экспериментальных исследований и клинические данные подтверждают связь между степенью выраженности тканевой реакции и биоинертности материала ИОЛ [258, 659]. Помутнения ЗК через 0,5–1,5 года после импантации ИОЛ у взрослых пациентов значительно реже отмечаются при использовании акриловых ИОЛ (у 13,5–13,8 % больных), чем в случае применения ИОЛ из ПММА (у 58,5 %) и силикона (у 27,9–46,2 %) [320, 437, 438, 485, 528, 533, 547]. Поиск новых материалов для изготовления имплантов, обладающих высокой биосовместимостью с тканями глаза, продолжается [54, 185].

В литературе обсуждают вопросы дизайна оптики и гаптических элементов ИОЛ. Плотный контакт гаптики с экватором мешка капсулы препятствует миграции ее эпителия [343, 533]. Плотный контакт оптики ИОЛ с капсулой хрусталика расценивают как одну из мер профилактики разрастания эпителия хрусталика [246], способствующую снижению частоты помутнения ЗК, как, например, при использовании «реверсной» модели ИОЛ – благодаря изменению кривизны задней поверхности оптики ИОЛ (6 мм) и углу наклона гаптических элементов – 25° над поверхностью [128].

Одни офтальмологи, придерживаясь принципа «нет места – нет клеток», на основании экспериментов доказывают преимущества полноразмерных расправляемых гидрогелевых линз и мягких широких экваториальных колец для сдерживания распространения клеток с периферии к оптической зоне [315]. Другие считают, что чрезмерно плотный контакт ЗК с ИОЛ способствует метаплазии клеток эпителия хрусталика в фибробластные формы, рассматривая вторичный фиброз ЗК как тип отдаленной реакции на инородное тело, отмечают более частое развитие фиброза ЗК (у 38 % больных) при использовании ИОЛ больших размеров (13,5 мм и более), чем при имплантации ИОЛ малых размеров (менее 13,5 мм – 16 %) [512].

Доказано влияние формы края оптики ИОЛ на пролиферацию хрусталикового эпителия [33, 181, 246, 343, 533, 534, 547]. Так, по данным экспериментальных и клинических исследований, барьер по краю оптики ИОЛ [185], острый или прямоугольный обрубленный край оптики, например, линз «Acrysof-Alcon», служит реальной мерой профилактики вторичных катаракт (частота фиброза ЗК 16,7 %), создавая изгиб в прилегающей ЗК, препятствующий миграции эпителиальных клеток [246], что подтверждено и при лечении у детей [33, 181]. По другим данным, прямоугольный край оптической части ИОЛ («Acrysof-Alcon») не предохраняет от развития вторичной катаракты у детей, а край заднего капсулорексиса не препятствует дальнейшей миграции пролиферативных эпителиальных клеток в центральную зону [36, 167].

Основным фактором, способствующим развитию помутнений ЗК при использовании гидрофильных линз «Centerflex» (у 65,9 % больных), считают отсутствие у них острого края в области оптики-гаптики, при этом отмечают максимальную концентрацию помутнения в области соединения оптики с гаптикой. В то же время из-за особенностей строения гаптики гидрофобных ИОЛ «Acrysof-Alcon» они чаще вызывают образование складок ЗК (у 25 % больных), чем «Centerflex» (у 4,5 %), имеющие более устойчивую гаптику. Гидрофобный материал, из которого изготавливают ИОЛ «Acrysof-Alcon», ингибирует клеточный компонент: клетки Адамюка – Эльшнига наблюдаются гораздо реже (у 47,2 % больных), чем при использовании «Centerflex» (у 70,5 %) при практически равной частоте развития фиброза ЗК (69,4 и 67 % соответственно) [132].

По мнению большинства офтальмологов, само нахождение современной модели ИОЛ любого типа в капсульном мешке ассоциируется с меньшим помутнением ЗК, чем при афакии [246]. В экспериментах доказано, что сам факт наличия ИОЛ в глазу влияет на частоту развития помутнения ЗК: частота вторичного фиброза ЗК вдвое ниже на глазах с ИОЛ, чем на парных афакичных глазах кроликов.У взрослых пациентов – миопов с артифакией частота вторичной катаракты составляет 13,6–18,75 %, а с афакией – 33,2–66,7 % [128, 474]. Интраоперационное применение миотиков при факоэмульсификации с имплантацией ИОЛ увеличивает частоту развития фиброза ЗК [569].

Этиология и патогенез вторичных катаракт. Согласно результатам исследований установлено, что основными причинами формирования по-

мутнений ЗК (ее фиброз или регенеративная вторичная катаракта) являются пролиферация, миграция и метаплазия экваториальных клеток катарактального хрусталика [116, 376, 533, 546], причем интенсивность изменения ЗК зависит от выраженности послеоперационной воспалительной реакции тканей глаза [28, 95, 96, 142, 258, 691]. Адсорбция протеина и клеточных компонентов на поверхности ИОЛ может предшествовать и способствовать образованию прелентальной фиброзной мембраны и помутнению ЗК [28].

Вторичное закрытие области ЗКР новообразованной тканью – фиброзную трансформацию – также в основном расценивают как результат воспаления и наблюдают преимущественно у больных, у которых выявлены факторы риска воспаления (увеит, диабет, глаукома) [28, 649, 687]. У детей такая «ложная катаракта», образующаяся в области первичного дефекта задней капсулы, чаще представлена мембраной различной плотности с преобладанием напластований шаров Адамюка – Эльшнига и неупорядоченных патологически измененных соединительно-тканных структур стекловидного тела, вплоть до их распада [36, 37].

Активизация хронических вирусных инфекций, в том числе субклиническая, и гиперпродукция противовоспалительных цитокинов являются факторами повышенного риска образования вторичных катаракт как наиболее часто возникающего позднего осложнения экстракции катаракт у детей [142, 216]. Высвобождение медиаторов и комплементов воспаления может стимулировать пролиферацию клеток [608]. Степень тяжести послеоперационного воспаления коррелирует с уровнем противовоспалительных цитокинов в СК: в местах контакта эпителиальных клеток с ИОЛ обнаружены такие цитокины, как интерлейкины (IL-1, IL-6, IL-8), трансформирующий фактор роста-ß (TGF- ß), основной фибробласт-растущий фактор (B-TGF), а также простагландин E_2 (PGE_2). Цитокины IL-1 и B-TGF стимулируют митоз клеток, а также синтез коллагена эпителиальными клетками хрусталика. Помимо цитокинов обнаружены адгезивные молекулы: интегрин, ICAM-1b CD44, что свидетельствует об активации иммунных реакций [246, 299, 300, 301, 364, 403, 545].

Результаты морфологических и иммуноморфологических исследований свидетельствуют о повышенной склонности к помутнению ЗК у больных молодого возраста с системными заболеваниями, имеющих аутоиммунный характер, а также перенесших операции, осложнившиеся развитием выраженной воспалительной реакции в послеоперационном периоде [7, 246].

Известны повышенная склонность глаз детей, особенно младшего возраста, к возникновению воспалительных реакций в ответ на операционную травму [142, 264, 414, 436, 566, 627], а также повышенная активность репаративных и фибропластических процессов [59, 60, 95, 96, 100, 142, 414, 436]. Многие авторы считают, что именно воспалительный процесс внутри глаза, развивающийся у ребенка в первые месяцы после удаления катаракты, вызывает помутнение ЗК, причем такой фиброз склонен к рецидивированию [20, 100, 268]. Этим объясняют и выраженные возрастные особенности строения и сроков формирования вторичных катаракт у детей раннего возраста, особенно склонных к воспалительным процессам: вторичная катаракта у них чаще проявляется в виде фиброза ЗК, причем возникающего в более ранние сроки – до 3 мес. после операции [71, 93, 254].

Установлено, что имплантация заднекамерных ИОЛ в капсульный мешок не препятствует развитию фиброза ЗК, хотя снижает частоту возникновения регенераторных форм [96, 97, 99]. При имплантации ИОЛ, особенно заднекамерных, сравнительно реже наблюдаются шары Адамюка – Эльшнига и напластования новообразованных хрусталиковых волокон, но зато чаще развивается фиброз за оптической частью линзы (24,1 % и 68,9 %) [97, 99, 258, 451, 452, 489].

Образование клеток-шаров Адамюка – Эльшнига или напластование прозрачных новообразованных хрусталиковых волокон как проявление активного регенеративно-пролиферативного процесса у детей особенно характерно для афакии [20, 97, 258, 451] и реже наблюдается при артифакии.

Такая же закономерность наблюдается при близорукости высокой степени: при афакии вторичная катаракта чаще (у 66,7 % больных) представлена в виде разрастания клеток-шаров Адамюка – Эльшнига без развития фиброза ЗК, а при артифакии – в виде ее интенсивного фиброза (у 18,8 %) [128].

Экссудативная реакция с отложением фибрина на ИОЛ и радужке у детей возникает значительно чаще и более интенсивная, чем у взрослых [32, 99, 100, 142, 143, 366, 436], вследствие выраженной реактивности тканей глаза ребенка, особенно радужки, и повышенной проницаемости сосудов, поэтому пленки, образующиеся на задней поверхности ИОЛ после удаления травматических и врожденных катаракт у детей и подростков характеризуются значительной толщиной и плотностью [95, 100, 264, 522].

Динамические денситометрические исследования (измерение оптической плотности светопоглощающих сред) позволяют дифференцировать вторичный послеоперационный фиброз ЗК, развивающийся у 85,2 % больных после ЭЭК и обусловленный пролиферацией хрусталиковых эпителиальных клеток и ранней экссудативной реакцией), от первичного исходного фиброза [164]. Для оценки площади и интенсивности помутнений ЗК можно использовать как компьютерные методы обработки изображений с учетом результатов планиметрических и денситометрических исследований [599, 655], так и упрощенный графический метод с полуколичественной оценкой помутнений [35].

Установлено, что фиброз ЗК – иммунозависимый процесс [150]: доказан антителозависимый характер формирования фиброза ЗК после удаления врожденных катаракт у детей как тканеспецифического иммунного ответа, индуцируемого антигенами хрусталика и S-антигеном сетчатки. Наиболее часто (у 76 %) вторичные катаракты развиваются у детей, оперированных на фоне высоких титров антител к этим антигенам в слезной жидкости (СЖ) и особенно в сыворотке крови (СК) [142].

Роль аутосенсибилизации в патогенезе посттравматических увеитов и патологических разрастаний тканей глаза морфологически доказана давно [62]. Прелентальные ЗМ чаще содержат ткань радужки, пигмент, клетки ЗЭР, реже – разросшийся эпителий конъюнктивального или роговичного типа (у 7,9 % больных). *Клинико-цитологические исследования* пленки, удаленной с поверхности ИОЛ у ребенка, оперированного по поводу ее децентрации [95], подтверждают, что большая толщина пленки у детей обусловлена повышенной активностью фиброзообразования и воспаления. Кроме

воспалительной реакции, отмечается внутриглазное швартообразование, чаще вокруг разрушенного хрусталика и более выраженное в глазах с менее интенсивными воспалительными изменениями, но с рубцами в оболочках.

ЗМ может иметь вид стекловидной мембраны, выстилающей поверхность радужки и УПК, образовавшейся из-за пролиферации ЗЭР в результате повреждения глазного яблока и нередко ведущей к развитию вторичной глаукомы. Вторичная пролиферации в области зрачка (закрытие области первичного непрерывного кругового заднего капсулорексиса новообразованной тканью) клинически чаще проявляется в виде многослойной или однослойной клеточной пролиферации, идентичной классической формации типа клеток-шаров Адамюка–Эльшнига, или фиброзной пролиферации, причем при биомикроскопическом исследовании невозможно определить локализацию этих изменений – на задней поверхности ИОЛ или на передней поверхности стекловидного тела [648]. На основании результатов морфологических исследований большинство авторов считают формирование пленки вторичной катаракты на ИОЛ адаптационным процессом – реакцией глаза на ИОЛ как на инородное тело [28, 471, 682].

По мнению большинства авторов, механизм образования пленки следующий: ИОЛ как имплантат, активирует макрофаги, образуемые выходящими из сосудов моноцитами [95, 96]. При успешной адаптации глаза к ИОЛ макрофаги переходят в фибробластные клетки, оседая на поверхности ИОЛ в виде монослоя и формируя реактивную мембрану на ИОЛ, которая со временем уплотняется. В случае развития осложнений фибробласты пролиферируют, располагаясь в несколько рядов и увеличивая тем самым толщину пленки. Нарушение адаптационного процесса к ИОЛ сопровождается изменением композиции клеточной мембраны, появлением большого числа гигантских многоядерных и других воспалительных клеток.

В формирование мембраны на ИОЛ могут вносить свой вклад и меланоциты радужки, способные продуцировать основную мембрану и коллаген. Реактивной пролиферации меланоцитов и их переходу на поверхность ИОЛ могут способствовать поверхностное повреждение стромы радужки во время операции, «биологическая агрессивность» стромального листка радужки по отношению к оптической части ИОЛ, обусловленная их контактом [60].

Частое наблюдающееся образование на ИОЛ серповидных пленок, фиксированных к радужке, с «наползанием» ее на переднюю поверхность ИОЛ, причем не только на фоне экссудативной реакции, но и без нее является особенностью течения раннего послеоперационного периода (1–2 нед) после удаления травматических и врожденных катаракт у детей со зрачковыми ИОЛ в отличие от взрослых пациентов [60]. Распространение пленки с радужки на ИОЛ с характерным для детей натяжением радужки на оптическую часть ИОЛ по мере сокращения пленки связано с активным участием меланоцитов радужки в формировании ЗМ у детей и особенно выражено из-за контакта оптической части ИОЛ с радужкой при зрачковой фиксации ИОЛ [95, 96]. Считают, что при такой фиксации ИОЛ, как и при афакии, помутнения чаще вызваны пролиферацией эпителия из экваториальной зоны хрусталика, а при заднекамерной фиксации основную роль играет фиброзная метаплазия [254].

«Захват» радужки, а при натяжении ее и развитие «uvea-touch» синдрома [334] – часто возникающее осложнение ЭЭК с имплантацией заднекамерных ИОЛ, особенно при вторичной имплантации из-за отсутствия капсульного мешка и рецидива рассекаемых в ходе операции плоскостных задних синехий. В патогенезе экссудативно-пролиферативного процесса при артифакии важную роль играют стирание пигмента с задней поверхности радужки и раздражение ресничного тела из-за их контакта с опорными элементами ИОЛ при ее неправильной фиксации или несоответствии размера ИОЛ и капсульного мешка, что доказано результатами ультразвуковой биомикроскопии при движении и аккомодации глаза. Попытки хирургического устранения «захвата» зрачка малоэффективны из-за развития рецидивов.

При многофакторном анализе причин образования вторичных катаракт у взрослых пациентов установлены следующие основные факторы риска их возникновения: отсутствие заднекамерной ИОЛ, большой диаметр (7 мм) оптической части ИОЛ, несоответствие переднего капсулорексиса диаметру ИОЛ недостаточное расширение зрачка во время операции, недостаточный опыт и квалификация хирурга, персистенция масс хрусталика [302, 316]. Существенное значение имеют также помутнение роговицы, использование техники «can opener» при выполнении ПКТ, фиксация ИОЛ в ресничную борозду и послеоперационное воспаление. Появились сообщения о возможной ключевой роли мононуклеаров крови в развитии экссудативно-пролиферативных деструктивных осложнений после экстракции катаракты на фоне локальной воспалительной реакции. Получены физиологические доказательства того, что процессы клеточной пролиферации, миграции и метаплазии клеток эпителия хрусталика в процессе помутнения ЗК связаны со значительной выраженностью и продолжительностью нарушения гематоофтальмического барьера (кровь – ВГЖ) и/или воспалением переднего сегмента глаза во время выполнения операции и после нее. Однако до сих пор не все факторы, стимулирующие клеточную пролиферацию, миграцию и метаплазию клеток эпителия хрусталика известны и достаточно изучены, поэтому необходимо дальнейшее проведение исследований для изучения этиологии и патогенеза помутнения ЗК после экстракции катаракт [301, 403, 452, 554].

Инструментальные методы лечения вторичных катаракт. До недавнего времени удаление вторичных катаракт у детей, как и у взрослых, осуществляли только традиционным хирургическим путем [1, 193, 264].

Для устранения ЗМ и вторичных катаракт чаще применяют дисцизию тонких мембран; частичную или полную капсулэктомию плотных мембран, швартэктомию мощных шварт [1, 140, 193, 257], используя пинцеты и ножницы различных модификаций [257], специально разработанный инструментарий для удаления плотных фрагментов хрусталиковых масс, капсул и шварт [1, 140, 276]. Дисцизию пленчатых вторичных катаракт производят, используя передний, роговичный или лимбальный доступ с помощью цистотома или ножа Сато, а при наличии плотных пленок – ножниц Ваннаса [1, 62, 140, 241]. Предложено большое количество методик и специальных инструментов колюще-режущего типа. Модификации операций различают-

ся местом вкола режущего инструмента, направлением разреза, техникой иссечения пленки. В последние годы продолжают создавать новые инструменты оригинальной конструкции для хирургической дисцизии вторичных катаракт при неэффективности лазерной дисцизии. Однако инструментальные методики ДЗМ имеют ограниченные показания, так как технически трудны, а главное – не могут исключить тракционные усилия даже при использовании канюлированных инструментов, часто сопровождаются рецидивами, кровотечениями, выпадением стекловидного тела [80, 241, 257].

Для выполнения ЗКТ при ЗМ и вторичных катарактах, сращенных со стекловидным телом, на глазах с заднекамерными ИОЛ чаще рекомендуют использовать подход через плоскую часть ресничного тела [516], а при помутнении стекловидного тела мембранэктомию производят в сочетании с витрэктомией витреофагами разного типа [43, 68, 241]. Так, при ЗМ с ППГСТ-синдромом используют технику ретропсевдофакической витрэктомии лимбальным подходом, используя наконечник минимального диаметра [506]. Такой подход уместен для «очистки зрительной оси», хотя и не устраняет все проявления этой патологии (тракционная отслойка ресничного тела и сетчатки), поэтому в более тяжелых случаях применяют подход через плоскую часть ресничного тела.

Для удаления вторичных катаракт с шарами Адамюка – Эльшнига используют аспирационно-ирригационный метод с передним доступом [20, 263], стремясь сохранить естественную мембрану между передним и задним отделами глаза, что особенно важно у детей и при афакии с близорукостью высокой степени [128]. При наличии сопутствующих сращений пленки с радужкой или роговицей их предварительно рассекают: задние синехии обычно игольчатым ножом, передние – ножом Сато или ножницами Ваннаса [257]. В ходе удаления ЗМ может быть произведена вторичная имплантация ИОЛ в образованное отверстие в ЗМ. Таким образом, хирургические приемы лечения ЗМ не утратили своего значения [128, 254].

Инструментальную мембранэктомию рекомендуют производить при мембранах толщиной более 1,2 мм [298], например, при очень плотных пленках на артифакичных глазах после экстракции врожденных и травматических катаракт. Однако известны технические сложности при выполнении инвазивных вмешательств, связанных с дистрофией ЗК [408] и гипотонией глаза [137], а у детей обусловленные возрастными особенностями – часто наблюдающийся коллапс глазного яблока из-за особенностей склеры и роговицы и др. [366].

Хирургическое устранение внутриглазных фиброзных пленок, формирующихся на фоне вялотекущего воспалительного процесса, часто не дает желаемого результата: вялотекущее воспаление стимулирует выработку веществ, активизирующих фиброзообразование, что способствует возникновению рецидива фиброзной пленки [100].

Недостаточная эффективность традиционных инструментальных оперативных вмешательств связана с ограниченными возможностями режущего лезвия, которое является по существу техническим барьером на пути прогресса глазной хирургии [134]. Как отмечают большинство хирургов, инструментальный метод хирургического лечения вторичных катаракт и ЗМ,

несмотря на техническую простоту и высокую эффективность, имеет все недостатки инвазивного вмешательства: проникающая травма глазного яблока, опасность инфицирования глаза, астигматизм, частые воспалительные осложнения, выраженный послеоперационный реактивный синдром с отеком роговицы, частое повреждение передней гиалоидной мембраны стекловидного тела с образованием грыжи, причем с поражением заднего сегмента глаза (макулярный отек, отслойка сетчатки), ограничения по общему состоянию пациентов [145, 204, 207, 228, 258, 298, 373, 690]. Наличие ИОЛ в оперируемом глазу создает дополнительные трудности: возникает опасность децентрации и дислокации ИОЛ.

Принимая во внимание технические сложности выполнения инструментальных вмешательств у детей вследствие возрастных особенностей (часто возникающий коллапс глазного яблока из-за особенностей строения склеры и роговицы и др.) [1, 59, 264, 366], склонность детских глаз к развитию экссудативных осложнений после инвазивных операций, а также данные клинических и иммунологических исследований о неблагоприятных исходах повторных внутриглазных операций на детских глазах [60, 97, 142, 268], заманчива перспектива возможной замены большинства инструментальных операций при вторичных катарактах у детей на лазерные. Это тем более интересно, поскольку любые инструментальные внутриглазные операции у детей производят только под общим обезболиванием, в то время как для выполнения лазерных вмешательств у контактных детей не требуется анестезиологическая поддержка, общее обезболивание необходимо только детям младшего возраста или неконтактным подросткам [214, 330].

При сравнительной оценке эффективности различных лазерных методик лечения ЗМ и альтернативных инструментальных операций установлена высокая эффективность обоих методов [373, 516, 583, 612], хотя для каждого из них характерны определенные особенности и возможности. Так, при хирургическом удалении вторичной катаракты анатомическая эффективность обычно несколько выше, чем при использовании лазерной методики: капсулэктомическое отверстие обычно шире, более радикально удается рассечь даже плоскостные сращения в передней камере, тогда как после лазерной дисцизии остаются некоторые плоскостные сращения и периферическая часть ЗМ [228].

Выявлены более высокая частота и больший объем стекловидного тела, выпавшего в переднюю камеру при инструментальном вмешательстве, по сравнению с таковыми при лазерной дисцизии (86,2 % и 37,0 % соответственно) [228], что оказывает влияние на функциональные результаты операции: снижение остроты зрения в отдаленные сроки (через 6 мес и более) после инструментальной операции при стабильности функциональных результатов лазерного вмешательства [228, 613]. После инструментальной ЗКТ чаще развиваются воспалительные осложнения и значительно более выражен реактивный послеоперационный синдром с отеком роговицы, выше частота повреждения гиалоидной мембраны стекловидного тела с образованием грыжи [228] и особенно сетчатки: отслойка до 6,6 %, макулярный отек – 3,3 % [228, 298, 373].

Лазерные методы отличаются от инструментальных меньшей травматичностью, меньшей выраженностью послеоперационных осложнений (крайне редко наблюдаются отслойка сетчатки, макулопатия и др.), меньшей продолжительностью лечения, возможностью проведения амбулаторного лечения [105, 109, 228, 613]. Благодаря использованию лазерных методов затраты на лечение уменьшаются в 4–10 раз (в зависимости от патологии) [235].

С помощью флюорофотометрии установлено, что при ИАГ-лазерной ЗКТ в случае сохранения целости переднего гиалоида, которого удается добиться в 67 % случаев, повреждения передне-заднего экстракапсулярного барьера минимальны, поэтому крайне редко развиваются тяжелые витреоретинальные осложнения [228, 298, 373, 432, 631]. После ИАГ-лазерной ЗКТ чаще возникают проблемы переднего отдела [432] – треки, транзиторная гипертензия, но зато крайне редко развиваются отслойка сетчатки и кистозный макулярный отек [298].

При использовании лазерного метода дисцизии вторичной катаракты частота прозрачного приживления роговичного трансплантата в 1,9 раза выше, чем при альтернативном инструментальном рассечении вторичной катаракты после сквозной кератопластики в сочетании с одномоментной ЭЭК (а через через 8 мес–1,5 года в 8 раз) и в 3,3 раза выше, чем при кератопластике с интракапсулярной экстракцией катаракты при этом койко-день уменьшается в 1,4 раза [228].

Анализ данных литературы о результатах ИАГ-лазерной и инструментальной дисцизии пленчатых образований показал, что ИАГ-лазерные операции более эффективны и менее травматичны: при практически одинаковых оптических результатах лазерных и инструментальных операций на ЗМ [228, 516, 613] лазерные вмешательства отличаются меньшей травматичностью, меньшей выраженностью послеоперационных осложнений, меньшей продолжительностью лечения [148, 228, 305, 309, 390, 488] даже у больных диабетом [290]. В связи с этим неинвазивный ИАГ-лазерный метод можно считать достойной альтернативой традиционным хирургическим реконструктивным методикам [13, 39, 228], тем более что он позволяет проводить неоднократные повторные сеансы без усугубления операционной травмы, часто в амбулаторных условиях [54, 105, 109].

Многие авторы, приводят статистические данные не по частоте развития вторичных катаракт или помутнений ЗК как таковых, а обсуждают потребность в ИАГ-лазерной ЗКТ *(need for laser capsulotomy),* которую трактуют как доказательный факт значительного помутнения ЗК. Этот показатель стал косвенным свидетельством анатомической эффективности хирургического лечения катаракт и показаний к ЗКТ и составляет, по данным литературы, 10–53 % [145, 167, 261, 402, 575].

В настоящее время ИАГ-лазерная ЗКТ, безусловно, стала методом выбора при лечении фиброза ЗК, ее выполняют 94,5–94,8 % больных, у которых выявлены помутнения ЗК [97, 260]. Потребность в ДЗМ после экстракции врожденных, травматических и осложненных катаракт у детей в возрасте от 1 года до 13 лет составляет 29–60 % [99, 317].

Необходимость в рассечении помутневшей ЗК обычно в первую очередь обусловлена значительным снижением остроты зрения и возникает, как

правило, в течение первого года после экстракции катаракты [414] или через 1–2 года после операции, даже после полировки ЗК или первичной ЗКТ (17 % в первый год, 42 % во второй год) [414]. Помутнение ЗК у больных с афакией и артифакией не только приводит к снижению зрения, но также затрудняет офтальмоскопию, не позволяет оценить состояние глазного дна, создает препятствия для выполнения при необходимости лазерных вмешательств на заднем отделе глаза [249].

Установлено, что потребность в ИАГ-лазерной дисцизии зависит от контингента больных, предоперационных и хирургических условий. ИАГ-лазерная дисцизия чаще требуется детям, чем взрослым [28, 97], больным с увеитом, оперированным в молодом возрасте, а также при сопутствующем диабете, сердечно-сосудистых и других заболеваниях [366, 435, 542], причем чаще после ЭЭК с большим разрезом, чем после факоэмульсификации с разрезом 3 мм [690], чаще после комбинированных операций (факоэмульсификация одновременно с трабекулэктомией одним или отдельными разрезами), чем после операций по поводу катаракты или глаукомы [296].

D.S. Appler (2000), изучив посмертное состояние 5416 глаз с артифакией, пришел к выводу, что потребность в лазерной ЗКТ составляла 26,3–33,4 % при использовании ИОЛ из полиметилметакрила (ПММК) и 9–17,1 % при имплантации ИОЛ из силикона и акрила [201]. По данным других авторов, при применении ИОЛ из силикона, наоборот, раньше и чаще (у 37,5 %–65,9 % больных) требуется лазерная ЗКТ, чем при использовании линз из ПММА (у 28,6 % больных) [485, 528], хотя существует мнение, что способ удаления и модель имплантируемой линзы не оказывают существенного влияния на частоту возникновения вторичной катаракты у детей [251].

Профилактика вторичных катаракт. В связи с высокой частотой развития вторичной катаракты в детском возрасте не прекращается поиск хирургических приемов для ее профилактики [32, 34, 328].

С необходимостью полного удаления остаточных кортикальных масс и визуального контроля за полнотой их эвакуации согласны все хирурги [66, 246, 430], споры возникают только по вопросу эффективности вакуумной, лазерной и криоочистки задней и передней капсул [425, 429]. Большинство авторов рекомендуют выполнять круговой непрерывный ПКР диаметром не менее 5 мм, так как при его меньшем диаметре происходит адгезия листка передней капсулы с оптической частью ИОЛ, что приводит не только к увеличению частоты помутнения ЗК, но и к развитию контрактуры капсульного мешка [66, 246, 315, 328, 423].

Описаны методики профилактической чистки ЗК от субкапсулярных элементов с помощью специальных инструментов [257, 258, 265, 613, 626, 627]. Однако фиброзные изменения ЗК обычно появляются при попытке сохранить прозрачной и полупрозрачной ЗК непосредственно после механического удаления мутных «нашлепок» и дополнительной шлифовки ЗК во время удаления врожденной катаракты [34].

Для профилактики фибринообразования, разрастания эпителиальных клеток и формирования ЗМ предложены разные методы: внутрикамерное введение урокиназы, обработка ЗК перед имплантацией ИОЛ нераствори-

мым химическим соединением, активная противовоспалительная терапия в раннем послеоперационном периоде, лазеро-магнитостимуляция и др.[164].

Ранее предлагали производить одномоментную ленсвитрэктомию и первичную ЗКТ [509, 563], причем как с лимбальным доступом, так и с передней витрэктомией доступом «pars plana» [330].

С внедрением витреальной техники увеличивается число сторонников одномоментного первичного ЗКР (независимо от прозрачности задней капсулы) и передней витрэктомии как стандартной техники факоаспирации с интракапсулярной имплантацией ИОЛ у детей [349, 509, 688]. Предложение использовать для ЗКТ или ЗКР классическую методику задней непрерывной циркулярной капсулотомии нашло много сторонников [452]. Некоторые офтальмологи рекомендуют производить первичный ЗКР одновременно с имплантацией ИОЛ [29, 71, 330, 506, 526, 577, 647, 649, 667, 686, 688], причем многие предпочитают выполнять ЗКР именно перед имплантацией ИОЛ [29, 32, 366, 523, 526, 577, 686, 688], другие – после нее [349, 671].

Однако данные о роли ЗКР в профилактике помутнения ЗК даже у взрослых больных противоречивы [408], а вопрос о целесообразности интраоперационного ЗКР у детей остается весьма спорным, поэтому необходимо его дальнейшее изучение [251, 361], поскольку ЗКР не предупреждает образование ЗМ у детей [34, 36, 420, 523, 688] и нередко (у 63 % больных) [420] сопровождается вторичным закрытием «оптического окна», особенно часто у детей (28,3–41,4 %) [36, 37] и пациентов моложе 40 лет [420, 648, 649] и еще чаще – у детей раннего возраста [688], больных диабетом и увеитом [649, 687]. ЗКР связан с техническими трудностями при дистрофии ЗК, у лиц с системными сосудистыми и другими заболеваниями [247, 408].

Экспериментально отработана и апробирована в клинике [87] технология выполнения ЗКР при локальном помутнении ЗК, выявленном во время операции; осложненных катарактах, предрасположенных к помутнению ЗК, включающая обязательную интраоперационную гипотонию, использование вископротектора до вскрытия ЗК и введение его в отверстие ЗК перед ее дозированным иссечением, введение интракапсулярного кольца для расправления и натяжения свода капсульного мешка.

Поскольку изолированная ЗКТ не всегда предотвращает развитие вторичной катаракты [29, 36, 330, 523], появились активные сторонники выполнения первичной ЗКТ в сочетании с передней витрэктомией [330, 353, 366, 563, 566, 667, 688].

Сочетание первичного непрерывного кругового ЗКР с передней витрэктомией считали более действенной мерой профилактики вторичных катаракт у детей [34]. «Сухая» витрэктомия, без использования ирригации, технически весьма просто осуществима на заключительном этапе операции при переднем подходе после ЗКР и имплантации ИОЛ [32]. Некоторые авторы рекомендуют при экстракции катаракт производить переднюю витрэктомию одновременно с ЗКТ всем детям [349], другие – детям до 5 лет [506] или 8 лет [330, 366], или 14 лет [71], а детям старше 5 лет [506] или 14 лет – только ЗКТ, без витрэктомии [71].

Однако известно, что ЗКТ даже в комбиниции с передней витрэктомией не гарантирует постоянство чистоты оптической оси из-за формирования

новых ЗМ из структур стекловидного тела, служащих опорой для роста клеток эпителия хрусталика [529]. Некоторые авторы [366] рекомендуют удалять переднюю треть стекловидного тела с целью предупреждения воспалительных реакций, так как удаление воспалительных клеток посредством автоматической передней витрэктомии, по-видимому, предотвращает развитие пластических увеитов и формирование мембран. Однако многие хирурги воздерживаются от хирургической первичной ЗКТ и предпочитают отсроченную лазерную дисцизию фиброзной ЗК [342, 414].

У детей в возрасте 2–15 лет существенных различий в частоте образования вторичных катаракт через 6 мес после экстракции врожденных катаракт, произведенных одномоментно с передней витрэктомией и без нее, не выявлено [688], но через 1 год после первичного ЗКР в сочетании с «сухой» витрэктомией частота развития вторичных катаракт у аналогичного контингента детей снизилась по сравнению с таковой после изолированного ЗКР с 55,4 до 28,3 % [37].

Таким образом, у детей с псевдофакией вторичная катаракта формируется как при сохраненной задней капсуле, так и после вскрытия ее путем выполнения ЗКР и при ЗКР в сочетании с передней «сухой» витрэктомией [36]. Интраоперационная профилактика не является абсолютной: в 41,4 % случаев в области первичного послеоперационного дефекта задней капсулы развивается «ложная вторичная катаракта», с преобладанием шаров Адамюка – Эльшнига и патологически измененных соединительно-тканных структур стекловидного тела [44].

Давно известно, что после первичного ЗКР, выполняемого для предупреждения помутнения ЗК, существенно повышается частота развития тяжелых осложнений (отслойка сетчатки, кистозный макулярный отек) даже у взрослых пациентов [549, 574, 647]. При хирургическом лечении детей в условиях незавершенного роста и развития тканей структур глаза требуется применение особо щадящей тактики и техники операции. Вскрытие ЗК при удалении катаракт, особенно у детей младшего возраста, ведет к развитию еще более частых и тяжелых осложнений с необратимыми последствиями для незрелого зрительного анализатора [84, 93, 142, 143, 264, 268]. Риск возникновения макулярного отека и технические сложности при имплантации заднекамерных ИОЛ в капсульный мешок у детей резко возрастают при выполнении первичной ЗКТ в сочетании с передней витрэктомией [440].

Таким образом, детская офтальмология пока не располагает достаточными достоверными данными об отдаленных результатах хирургического лечения катаракт у детей, которые бы доказывали, что одномоментный первичный ЗКР и «сухая» витрэктомия являются необходимыми этапами такого лечения, особенно у детей раннего возраста [29, 32, 251]. Большинство хирургов пока используют классическую для детской офтальмологии тактику, предусматривающую сохранение прозрачной ЗК и при ее фиброзе I–II степени при выполнении ЭЭК у детей, что гарантирует значительное снижение риска развития послеоперационных осложнений в заднем отделе глаза и обеспечивает возможность проведения отсроченной ЗКТ (как хирургической, так и, чаще, лазерной) [97, 101, 143, 264].

Сохранение прозрачности ЗК у 81–88 % больных непосредственно после факоаспирации врожденных катаракт и у 68–69 % через 2 года после нее может быть веским аргументом в пользу сохранения целости прозрачной ЗК во время операции [265, 325], тем более что у детей в послеоперационном периоде нередко наблюдается уменьшение интенсивности помутнений или их стабилизация без снижения остроты зрения [265], что служит доводом для отказа от выполнения первичного ЗКР детям, особенно младшего возраста.

В связи с различной частотой врожденных помутнений ЗК, а также скорости прогрессирования и интенсивности фибропластических процессов в капсулярном мешке после их удаления некоторые авторы советуют производить первичную (интраоперационную) инструментальную ЗКТ при атипичных и полурассосавшихся врожденных катарактах из-за высокой частоты выявления врожденных помутнений ЗК (у 60,4 % больных) и развития вторичных катаракт (у 47 % через 2 г после операции) при этих формах [32].

Значительному снижению частоты образования вторичных катаракт способствовало совершенствование хирургической техники, в частности полная эвакуация хрусталиковых масс, гарантированная имплантация ИОЛ в капсульный мешок, формирование отверстия при ПКР таким образом, чтобы оптическая часть ИОЛ была прикрыта листком передней капсулы. Фиброзное перерождение капсульной сумки и вторичная катаракта, объединенные термином «помутнение ЗК», находятся в фокусе внимания ведущих ученых-офтальмологов и производителей ИОЛ [167].

Поскольку доказана зависимость частоты развития вторичных катаракт от вида ИОЛ и формы ее оптической части [285], разработаны особые типы ИОЛ, изготавливаемые из специальных материалов (высокоэластичный силикон), характеризующиеся монолитной конструкцией, наличием кольца на задней поверхности, окружающего оптическую часть, специальной формой торцовой поверхности и опорных элементов, благодаря которой за счет плотного контакта линзы с ЗК значительно уменьшается возможность миграции клеток эпителия хрусталика из экваториальной части капсульного мешка в оптическую зону, а значит, и вероятность возникновения вторичных катаракт [254, 428] – по принципу «нет пространства – нет клеток». Чаще используются линзы из полимеров акрилового ряда, хотя даже линзы «AcrySof» со специальным дизайном края не предупреждают образование помутнений ЗК у детей [419].

Эффективный путь профилактики вторичных катаракт – совершенствование комбинированных имплантатов, таких как комплекс ИОЛ–внутрикапсульное кольцо, ИОЛ со сменной оптикой [86, 167, 431]. Поскольку доказано, что пролиферация клеток и фиброзообразование распространяются от экваториальной зоны капсульного мешка к центру, в большей степени по провисшим складкам ЗК, предложены интракапсулярные имплантаты и кольца (тороиды из сополимера – коллагена), предупреждающие фиброзообразование из-за «провисания» ЗК и выполняющие барьерную функцию [86, 116, 254, 343, 364, 431, 546, 547]. В многочисленных экспериментальных, морфологических и клинических исследованиях доказано, что

интракапсулярные кольца уменьшают частоту возникновения помутнений ЗК более чем в 2 раза [246], хотя при их использовании также возможны осложнения.

Непременным атрибутом дизайна современной ИОЛ, способным предотвратить помутнение ЗК, считается прямоугольный край задней поверхности оптики (как барьера, предотвращающего миграцию эпителиальных клеток) и ангулированная гаптика. Хотя вариабельность «остроты» края линз разных конструкций и разброс результатов, полученных разными авторами, требуют дальнейших исследований [167]. Конструкция линз с выпуклой задней поверхностью позволяет сдерживать развитие вторичных катаракт, хотя создает технические трудности при выполнении лазерной ЗКТ. Получены данные о редуцирующем влиянии на фиброз ЗК модифицированных моделей ИОЛ с гепариновым покрытием, которые нашли применение и в детской офтальмологии [32, 33, 34, 108, 688].

Значительные усилия исследователей направлены на разработку антипролиферативных фармакологических препаратов, предназначенных для обработки капсульного мешка [316], а также средств, обеспечивающих их безопасную доставку к тканям глаза. Для профилактики фиброзообразования предложены специальные инъекционные препараты (LENF и др.), повреждающие эпителиальные клетки капсулярного мешка [443], используют также цитостатики (митомицин С, 5-фторурацил) [100], а при рецидивирующем фиброзе ЗК проводят курсы фиброзоподавляющей терапии, включающей инъекции антиметаболита (5-фторурацил), бета-терапию (аппликации радионуклеотида 90 Sr) и др. [91, 591, 619], хотя многие исследователи подчеркивают, что фармацевтические и иммунологические методы профилактики помутнения ЗК не нашли должного применения из-за недостаточно высокой эффективности, сложности дозирования, наличия побочных негативных эффектов [431, 467, 565, 591, 619].

Тщательная подготовка к оперативному вмешательству требуется пациентам из группы риска возникновения послеоперационной экссудативной реакции на введение ИОЛ и фиброза ЗК: больные с предшествовавшей патологией органа зрения (глаукома, увеит, диабетическая ангиоретинопатия), сопутствующими острыми и хроническими заболеваниями (болезни бронхолегочной системы, коллагенозы, холецистит) [28].

Учитывая выявленную неблагоприятную роль аутоиммунных реакций, фоновой сенсибилизации к туберкулину, а также гиперпродукции провоспалительных цитокинов в развитии послеоперационных воспалительных осложнений у детей с врожденными катарактами, в том числе вторичными катарактами, рекомендуют проводить пред- и послеоперационное лабораторное иммунологическое обследование детей и патогенетически обоснованное медикаментозное лечение для предупреждения иммунопатологических реакций [142, 216]. Однако проблема профилактики вторичных катаракт по-прежнему актуальна, поскольку фиброз ЗК остается основным осложнением при хирургическом лечении катаракт, а число больных, нуждающихся в ЗКТ, увеличивается [328, 419, 462].

1.1.4. Глаукомы

Врожденная глаукома до настоящего времени остается одним из основных инвалидизирующих заболеваний детского возраста. В структуре причин слепоты учащихся спецшкол для слепых и слабовидящих врожденная глаукома составляет от 4,2 до 18 % [1, 155, 267].

В основе патогенеза врожденной глаукомы лежит наличие врожденных структурных аномалий УПК, как правило, наследственных [1, 125, 248, 297]. Наличие препятствия оттоку ВГЖ вызывает повышение ВГД, что при несвоевременно начатом лечении приводит к необратимым глаукоматозным изменениям в нейрорецепторном аппарате глаза и слепоте [1, 163, 174, 264]. Учитывая органический характер препятствия оттоку ВГЖ, лечение врожденных глауком – хирургическое, целью которого является устранение препятствия и/или создание новых путей оттока ВГЖ. Медикаментозное лечение имеет вспомогательное значение. В настоящее время большинство офтальмологов мира считают трабекулэктомию (ТЭ) и ее модификации (в том числе дренажи и др.) наиболее эффективным, безопасным и универсальным методом лечения всех форм глауком у детей [1, 163, 177, 215, 264].

Благодаря использованию разработанной системы выбора патогенетически обоснованных операций с учетом стадии заболевания и данных гониоскопии, существенно повысилась эффективность лечения: непосредственный гипотензивный эффект превысил 99 % [264], однако лишь в половине случаев он сохраняется более 2 лет. Причиной нестойкости гипотензивного эффекта трабекулэктомии считают рубцовую облитерацию созданных путей оттока ВГЖ [163, 177, 215, 264]. Основным методом профилактики избыточного рубцевания после ТЭ является использование медикаментозных антипролиферативных и цитостатических средств (5-фторурацил, митомицин С) [264]. Однако применение данных средств у детей сопряжено с повышенным риском развития таких осложнений, как расхождение краев конъюнктивального разреза с наружной фильтрацией ВГЖ, выраженная гипотония, вторичные гипотонические дистрофические изменения, кистозное перерождение фильтрационной подушки, осложненная катаракта, отслойка сетчатки, эндофтальмит.

Один из новых перспективных методов профилактики избыточного рубцевания при хирургическом лечении глауком у детей – комбинированная ультразвуковая ТЭ [267]. Использование ультразвуковых микрохирургических инструментов (частота 44 кГц, амплитуда 10–15 мкм) обеспечивает легкость проведения и бескровность разрезов, причем коагулирующий и гемостатический эффекты достигаются без термического ожога тканей, а также оказывает прямое антипролиферативное действие, в результате чего значительно уменьшается травматичность операции, не происходит избыточного рубцевания в зоне антиглаукоматозного вмешательства, что создает условия для более продолжительной компенсации ВГД в послеоперационном периоде.

Эффективность лечения посттравматических и особенно постувеальных вторичных глауком у детей сравнительно низкая. После перенесенных в раннем возрасте увеитов офтальмогипертензия развивается у 27,7 % детей

в разные сроки заболевания, что ведет к быстрому и значительному растяжению глазного яблока и нарушению зрительных функций у большинства детей [117, 172]. Этиология и патогенез вторичных глауком при увеитах у детей весьма сложны, большую роль отводят аутоиммунным реакциям.

Для лечения постувеальной глаукомы широко используют медикаментозное лечение с учетом клинико-иммунологических особенностей увеитов и генеза повышения ВГД в каждом конкретном случае, которое позволяет нормализовать ВГД практически у всех детей, но только у 1/3 больных с органической блокадой УПК разного характера [117]. При микрохирургическом лечении постувеальной глаукомы у детей с перенесенными в раннем возрасте увеитами компенсация ВГД наблюдается у 92,4 % в ближайшие сроки после операции, но только у 68,4 % она сохраняется в отдаленные сроки [117]. В связи с возникновением рецидивов повышения ВГД и высокой частотой адгезивных осложнений требуются неоднократные повторные операции, которые вызывают обострения увеитов [172].

Эффективность хирургического и медикаментозного лечения вторичной глаукомы у детей после удаления врожденных катаракт также недостаточно высока: гипотензивный эффект отмечен у 88,4 % больных, причем у 26,6 % детей выявлено увеличение ПЗО глаза, у каждого пятого ребенка – увеличение глаукоматозной экскавации [597]. В настоящее время продолжается поиск новых методов хирургического и медикаментозного лечения вторичных глауком у детей.

1.1.5. Зрачковый блок

Зрачковый блок как осложнение экстракции катаракты и оптико-реконструктивных операций возникает в 0,24–15 % случаев, после экстракции травматических катаракт с имплантацией ИОЛ – в 2,2 % [263, 660]. Нарушение циркуляции ВГЖ между передней и задней камерами развивается остро, сопровождается быстрым повышением ВГД, мелкой передней камерой, болевым синдромом, развитием вторичной глаукомы, застойной инъекцией глаза, причем при артифакии чаще (64,2 %), чем при афакии [27, 203, 228]. Причинами развития зрачкового блока являются иридоциклиты, грыжи стекловидного тела, кровоизлияния в переднюю камеру и стекловидное тело, острый приступ глаукомы, длительный миоз, заращение зрачка и обтурация колобом радужки [203].

У детей полный зрачковый блок как тяжелое осложнение, возникающее после экстракции врожденных, травматических, осложненных и вторичных катаракт, наблюдается сравнительно редко – у 1,6–3,6 %. Развитие после удаления катаракт характерных для детей выраженных экссудативных и пролиферативных реакций, сопровождающихся быстрым формированием плотных фибринозных пленок и сращений в передней камере, УПК, ЗМ и развитием зрачкового и/или ангулярного блока, объясняется известными анатомо-физиологическими особенностями глаз детей, особенно раннего возраста [1, 8]. В отличие от взрослых пациентов у детей зрачковый блок чаще наблюдается в «ареактивном» глазу, бывает неполным или смешанным, с частичным бомбажем радужки, причем не всегда с гипертензией,

редко с болью. Выполнения срочного оперативного вмешательства в раннем послеоперационном периоде, как правило, не требуется, но в отдаленном периоде зрачковый блок вызывает образование плоскостных иридокорнеальных и витреокорнеальных сращений с необратимыми последствиями: дистрофией роговицы, вторичной глаукомой, отслойкой сетчатки, что требует внимания и своевременной коррекции [117, 264].

Различают **иридовитреальный и иридохрусталиковый блоки,** что свидетельствует не только об анатомическом характере соприкасающихся тканей, но и о распространенности спаечного процесса, который редко ограничивается областью зрачка и приводит к изменению конфигурации зрачка, бомбированной радужки и передней камеры [203]. Меридиональные сращения радужки с подлежащими тканями нередко приводят к образованию нескольких расчлененных задних камер [203]. Отсутствие эффекта от консервативного лечения зрачкового блока в течение 3–6 ч, а также риск контакта ИОЛ с ЗЭР являются показаниями к выполнению срочного оперативного вмешательства – периферической иридэктомии [257].

До недавнего времени для устранения органических зрачковых блоков применяли исключительно хирургические методы: инструментом, введенным в полость глаза, рассекали зрачковые синехии и формировали колобому радужки, восстанавливая циркуляцию ВГЖ [113, 138, 140, 203]. Периферическую ИЭ размером 1,5х1,5 мм до сих пор считают обязательным этапом экстракции катаракт, например травматических [257], хотя частота заращения полученных колобом радужки достаточно высока, особенно при посттравматических и постувеальных процессах.

Злокачественная глаукома включает цилиохрусталиковый и цилиовитреальный блоки и чаще возникает после проникающих ранений и антиглаукоматозных операций (у 5,5 % больных) [212, 224] или экстракции катаракт, особенно интракапсулярной, и длительном применении миотиков [212].

При цилиохрусталиковом блоке хрусталик блокируется в кольце ресничного тела из-за скопления водянистой влаги в задних отделах стекловидного тела и смещения передних оформленных отделов вперед [127, 138, 224]. Клинические проявления такие же, как при остром зрачковом блоке [27].

Капсульно-ИОЛ-витреальный блок чаще развивается при смешанной или неправильной фиксации ИОЛ: отек ресничного тела из-за его контакта с опорными элементами ИОЛ и спаечный процесс между остатками передней капсулы и прикорневой зоны радужки приводит к облитерации задней камеры [258].

Для *цилиовитреального блока* при афакии характерны высокое ВГД, отек роговицы, мелкая передняя камера, грыжа стекловидного тела с хорошо сохранившейся и часто утолщенной гиалоидной мембраной [174].

Задний витреальный блок – тяжелое осложнение, возникающее после экстракции катаракт с имплантацией ИОЛ [219], когда нарушается естественный отток ВГЖ из задней камеры вследствие ее облитерации с последующим накоплением ВГЖ в ретровитреальном пространстве и развитием гипертензии [258]. Клинически картина заднего витреального блока развивается постепенно в течение 2 нед – 3 мес после ЭЭК [219], причем ранний послеоперационный период обычно протекает без осложнений, с ми-

нимальной реакцией глаза на операцию, чаще наблюдается широкий УПК, достаточно глубокая передняя камера, высокое ВГД и затруднение оттока ВГЖ [219].

Медикаментозное лечение при этих блоках эффективно у 14,3–50 % больных лишь при условии его проведения в ранние сроки [174]. Атропин и другие циклоплегики снижают ВГД только в глазах с хрусталиком [174], миотики неэффективны, осмотические средства дают временный эффект. Злокачественная глаукома в афакичных глазах практически не поддается консервативному лечению, поэтому требуется срочное вмешательство в течение 3–6 ч.

Хирургическое лечение злокачественной глаукомы в первые часы – дни её манифестации включает инструментальную ИЭ и/или гиалоидотомию, которые производят для предупреждения вторичных изменений в дренажной системе и образования гониосинехий [174]. Однако витрэктомия, склероцикловитрэктомия, экстракция хрусталика и другие операции чаще являются вторым или третьим вмешательством, весьма травматичны, сопровождаются тяжелыми осложнениями (гифема, гемофтальм, цилиохориоидальная отслойка – ЦХО, внутриглазная инфекция и др.) и не позволяют сохранить высокие зрительные функции у 50–72 % больных [203, 219, 258]. Хирургическая декомпрессия в заднем витреальном блоке, при задней отслойке стекловидного тела, частой у пожилых пациентов и детей [258], может привести к отрыву остова стекловидного тела от места его фиксации. В редких случаях при афакической витреотопической глаукоме с паралитическим мидриазом эффективен циркулярный гониоспазис – наложение циркулярного шва на зрачковую часть радужки с витреотомией и синехотомией [62, 224].

Таким образом, злокачественная глаукома до сих остается одной из наиболее трудно разрешимых проблем в инструментальной офтальмохирургии [25, 257, 504].

1.1.6. Адгезивная внутриглазная патология

Любое оперативное вмешательство сопряжено с риском развития осложнений от незначительных, не влияющих на его исход, до тяжелейших, ведущих к слепоте и гибели глаза. Реабилитационный эффект операций, произведенных с целью удаления катаракт, зависит от характера и частоты осложнений, возникающих в разные сроки после вмешательства у 4–65 % больных [228]. Такие осложнения операций или проникающих ранений глаза, как иридоциклит, эндофтальмит, внутриглазные кровоизлияния, синдром мелкой передней камеры, выпадение стекловидного тела в операционную рану, осложненная витреальная грыжа, неизбежно ведут к адгезивным поражениям, к которым относят передние и задние синехии, гониосинехии, витреокорнеальные сращения, шварты стекловидного тела, заращение послеоперационных колобом радужки, внутренних фистул, рубцевание фильтрационных подушек после антиглаукоматозных операций и др. Эта адгезивная патология способствует развитию ряда тяжелых, необратимых осложнений, таких как эндотелиально-эпителиальная дистрофия

(ЭЭД) роговицы, вторичная глаукома, макулярный отек, отслойка сетчатки, которые не только значительно снижают функциональные исходы хирургии (в частности катаракт, глаукомы, последствий травм), но и угрожают существованию глаза как органа [65, 257].

Особенно тяжелые осложнения наблюдаются при удалении травматических катаракт в связи с наличием посттравматических изменений глазного яблока у 5–61,4 % больных с проникающими ранениями глаза [62, 65, 78, 79, 122, 258]. При ранениях и воспалительных процессах, в том числе послеоперационных, происходит изменение среды в полостях глазного яблока, что является важным фактором разрастания обычной соединительной ткани и ведет к образованию синехий в передней и задней камерах глаза, циклитических шварт, организации кровоизлияний в полостях глазного яблока [192].

Соединительно-тканные шварты могут сочетаться с разрастаниями специфической ткани собственного вещества роговицы, ее заднего эпителия, элементов беспигментного слоя ресничного тела и других тканей глаза [192]. Интенсивному разрастанию стромы роговицы способствует соприкосновение ее с поврежденным хрусталиком, являющимся хорошей питательной средой. Известно тормозящее влияние острого воспаления на регенерацию стромы, поэтому внутриглазное швартообразование наблюдается в более выраженной форме в глазах с менее интенсивными воспалительными изменениями, но с рубцами в оболочках [192], что наблюдается и у детей после проникающих ранений глаз. Как следствие длительного хронического вялотекущего воспаления в глазах обязательно происходит нарушение обменных процессов, что подтверждают результаты гистологических исследований, обнаружение разрастания тканей с явлениями метаплазии [192], что более заметно у детей с постувеальными процессами.

Наиболее часто возникающее осложнение проникающих ранений – формирование передних синехий, наблюдаемых у 7,1–45,8 % больных и ведущих к развитию глаукомы у 30,4–63,7 % [62]. Передние сращения образуются после любой травмы глаза, сопровождающейся слипчивым воспалением: проникающей (включая операционую), контузионной, лазерной и др., но чаще после проникающих ранений [62, 228]. Образование передних синехий после кератопластики у 1/3 больных ведет к деформации и эктопии зрачка, развитию глаукомы, дистрофии трансплантата и его помутнению [228], поэтому необходимо их своевременное хирургическое удаление [122].

Обширные витреокорнеальные сращения вызывают отек роговицы, светобоязнь, слезотечение; ущемление волокон стекловидного тела в посттравматической или послеоперационной ране роговицы представляют потенциальную опасность проникновения инфекции в полость глазного яблока [112]. Передние синехии нарушают сферичность роговицы, вызывают децентрацию зрачка [235, 257], постоянную тракцию, усиливающуюся во время сокращения зрачка, что ведет к раздражению радужки и ресничного тела, усилению секреции ВГЖ и является одним из механизмов развития вторичной глаукомы [62, 224, 235].

Хотя показано, что одних передних синехий недостаточно для развития глаукомы,– необходимо наличие изменений УПК, затрудняющих отток

ВГЖ [62], но значительное затруднение оттока ВГЖ при посттравматических передних синехиях позволило выделить «адгезивную глаукому» как разновидность посттравматической глаукомы [62].

При любой локализации синехий смещение иридохрусталиковой диафрагмы в сторону рубца является причиной функционального и органического блока УПК [62]. Границы между функциональным и органическим блоками весьма условны, так как при длительном контакте трабекул и радужки они срастаются. Прилегание корня радужки к трабекуле вызывает такое значительное повреждение ее, что даже после снятия претрабекулярного блока сохраняется интратрабекулярный блок, не выявляемый при гониоскопии [62].

«Подпаивание» радужки к операционному рубцу и гониосинехии часто наблюдаются после проникающих ранений или операций при афакии как с нарушением офтальмотонуса, так и при нормотонии. Усилению пигментации, характерной для взрослых, и возникновению гониосинехий после экстракции катаракт способствуют гифемы и длительно существующие ЦХО с уплощением передней камеры (более 5 дней), после которых УПК как бы «склеивается» [62].

Синдром Ирвина-Гасса – макулодистрофия афакичного глаза, обусловленная сращением стекловидного тела с внутренней поверхностью послеоперационного или посттравматического рубца роговицы (в виде помутнения типа «стеклянной спицы» или «конского хвоста») с витреоретинальной тракцией [130, 221, 445]. При этом синдроме, кроме быстрого снижения остроты зрения после экстракции катаракты, появляются центральная относительная или абсолютная скотома, признаки ирита, макулопатия – четко отграниченный отек заднего полюса сетчатки, иногда с микрогеморрагиями в центральной зоне сетчатки, макулодистрофией через несколько месяцев или образованием макулярной кисты, с риском разрыва сетчатки [130]. Считают, что тяжи стекловидного тела, ущемленные в ране, вызывают не просто тракцию макулы, но и хроническую ирритацию радужки с воспалительной реакцией, включая макулярный отек [124, 640]. Это подтверждается выходом флюоресцеина из области зрачка при витреокорнеальных сращениях с кистозным макулярным отеком [342], который чаще наблюдается при имплантации переднекамерных линз и особенно при фиксации их на радужке [640]. Вероятно, в развитии афакической макулопатии играет роль и токсическое воздействие веществ, содержащихся во влаге передней камеры и попадающих в область заднего полюса глаза в процессе выполнения оперативного вмешательства или в результате проникающего ранения. Роль простагландинов в развитии синдрома вызывает споры. Риск возникновения синдрома повышается при гипертонической болезни, диабете, периферическом увеите [130].

Особенности сращений в переднем отделе глаза у детей. Учитывая, что у детей значительная часть показаний к реконструктивным операциям связана с адгезивным процессом в переднем отделе глаза, остановимся подробнее на особенностях этих сращений в глазах детей. Высокая частота образования сращений и формирования фибринных или соединительнотканных пленок в переднем отделе глаза у детей объясняется повышенной активностью

репаративных и фибропластических процессов в детском глазу [60]. Частота их значительна при любой этиологии заболевания. Врожденные сращения в передней камере – синдром неполного расщепления передней камеры – нередки, но гораздо чаще сращения у детей являются следствием проникающих ранений глаз и операций (экстракция врожденных, травматических, осложенных катаракт, имплантация ИОЛ) и особенно часто образуются при поствоспалительной и постувеальной патологии [117, 118].

Наличие в передней камере остаточных хрусталиковых масс и стекловидного тела создает условия для рецидива иридокорнеальных синехий, так как затрудняет эпителизацию раневых поверхностей в местах рассечения передних синехий. У детей даже минимальные остатки гиалоидных элементов в разрезе или УПК впоследствии приводят к грубым деформациям зрачка [60].

Витрео- и иридокорнеальные сращения, частота образования которых, по данным разных авторов, колеблется от 4 до 58 %, являются специфическим осложнением экстракции катаракты, выполненной с использованием роговичного доступа, который наиболее часто применяют в детской офтальмохирургии [8, 20, 21, 264, 276].

Несмотря на меры профилактики сращений, предпринимаемые в ходе экстракции первичной (врожденной и др.) катаракты, направленные на предотвращение витреокорнеального контакта (сужение зрачка на заключительных этапах операции, использование вискоэластиков) [142, 143, 688], частота их образования остается высокой из-за часто возникающих патологических изменений стекловидного тела (деструкция, разжижение), сопутствующих катарактам у детей, а также известной склонности тканей детского глаза к адгезивным процессам.

Особенно тяжелые последствия у детей наблюдаются при витреокорнеальных сращениях: деформация зрачка (у 100 %), деформация передней камеры (у 76,3 %), иридокорнеальные сращения (у 65,8 %); отек роговицы (у 79,9 %); астигматизм (у 97,3 %); светобоязнь (у 50,0 %); слезотечение (у 21,1 %) [112]. Сроки образования сращений оказывают влияние на их консистенцию: свежие витреокорнеальные спайки вызывают длительно текущий локальный буллезный кератит, старые спайки становятся плотными, как соединительная ткань и вызывают деформацию зрачка, передней камеры и роговицы [112].

У детей и подростков стромальная часть радужки часто проявляет агрессивность по отношению к контактирующим с ней элементам ИОЛ. Контакт элементов ИОЛ с передней поверхностью радужки особенно нежелателен у детей из-за частого «наползания» радужки на края оптического элемента ИОЛ с формированием серповидных пленок на ее поверхности или инкапсуляцией ИОЛ [60]. Хроническим повреждением именно передней поверхности радужки обусловлены и редкие случаи развития ЭЭД после имплантации ИОЛ, причем даже без контакта ее с роговицей: первоначально поражаются эндотелиальные клетки на передней поверхности радужки, затем дистрофия переходит на роговицу [60].

Задняя поверхность радужки у детей, наоборот, характеризуется повышенной стойкостью к механическому раздражению (как отражение биоло-

гической функции заднего эпителия радужки – служить скользящей опорой нормального иридохрусталикового контакта). Основываясь на этом свойстве радужки, А.И. Горбань еще в 1986 г. обосновал перспективность применения у детей заднекамерных моделей ИОЛ с интракапсулярной фиксацией опорных элементов, что в настоящее время стало «золотым стандартом» имплантации в хирургии детских катаракт [60, 268].

Задние синехии наблюдаются в 4 – 64 % случаев после контузий и посттравматических иридоциклитов [62, 257], их образование может привести к формированию органического зрачкового блока, сращению и заращению зрачка, снижению зрения, смещению ИОЛ [203]. Недостаточный медикаментозный мидриаз, обусловленный наличием задних синехий, существенно затрудняет выполнение последующей витреоретинальной операции [257]. Задняя синехотомия бывает необходима в 56,1 % случаев перед экстракцией травматических катаракт [257].

Особенностью детского организма является развитие выраженных воспалительных реакций на любую травму глаза, в том числе операционную, обусловливающих длительное и тяжелое течение послеоперационного периода [99, 101, 142, 143, 213] с выраженными пролиферативными последствиями. У большинства детей образуются синехии между опорными элементами ИОЛ, радужкой, ЗК хрусталика или передней поверхностью стекловидного тела, формирование которых чаще играет положительную роль, обеспечивая стабильное положение линзы [263], однако может привести и к дислокации ИОЛ. Даже в позднем послеоперационном периоде (через 1,5 – 3 мес) после имплантации ИОЛ у детей может развиться увеит с циклитическими болями [213], но чаще – без болей [143], отмечаются преципитаты на эндотелии роговицы и передней поверхности ИОЛ, расширенные сосуды радужки, снижение зрения.

Афакичные глаза с отсутствием ЗК хрусталика у детей характеризуются высокой частотой образования различных по протяженности послеоперационных и посттравматических рубцов, нередко васкуляризированных и сращенных с радужкой и остатками капсулы хрусталика, мелкой неравномерной передней камерой, деформациями и эктопиями зрачка, дефектами радужки, осложненными грыжами стекловидного тела, кольцом Зоммеринга, фиброзными пленками в области зрачка [20, 213, 264]. Вторичные катаракты у 2/3 детей сочетаются с множественными сращениями в передней камере, приводящими к деформации, дислокации зрачка, нежелательной тракции, поэтому, помимо устранения ЗМ, требуется рассечение сращений [20].

Хотя адгезивные осложнения не оказывают непосредственного влияния на функциональные результаты операций [224, 228], но часто ведут к осложнениям (дислокация зрачка, роговичный астигматизм, риск развития макулярного отека и отслойки сетчатки) [207], поэтому для устранения адгезивной патологии, учитывая низкую эффективность консервативного лечения, необходимы своевременные реконструктивные операции, направленные на оптимальное восстановление анатомической структуры глаза – анатомо-реконструктивные операции.

Инструментальное рассечение сращений в передней камере, особенно задних синехий, при наличии хрусталика сопряжено с высоким риском

его повреждения, поэтому эту операцию производят крайне редко, только при нарушении офтальмотонуса и переднем увеите [241]. Микрохирургическое рассечение тонких синехий осуществляют колебательными движениями дисцизионного ножа или синехиотома [62, 241, 113, 257], многие хирурги рекомендуют тупое разделение спаек, учитывая их возможную васкуляризацию [62, 67, 68, 140]. Грубые рубцовые сращения роговицы с радужкой и капсулой хрусталика иссекают ножницами Ваннаса [257]. При мутном хрусталике производят ленсэктомию с реконструкцией передней камеры, используют витреотомы и витреофаги разных видов [241]. Рассечение прочных сращений хрусталика со стекловидным телом (передняя витреотомия) начинают до выведения хрусталика, продолжают и завершают вместе с его удалением [68, 69, 257]. Гониосинехии рассекают гониосинехотомом, шпателем или игольчатым дисцизионным ножом [137, 138].

Доказано преимущество соблюдения принципов операций «закрытого типа», разработана система оперативных вмешательств закрытого типа и показания к ним при посттравматических изменениях переднего отдела глаза, предложены различные модификации микрохирургических инструментов для выполнения операций закрытого типа на переднем отрезке глаза [62, 66, 241]. Учитывая склонность сращений в детских глазах к рецидивированию, устранение их и другие реконструктивные вмешательства в передней камере у детей рекомендуют производить как отдельный этап – без вскрытия иридохрусталиковой диафрагмы. При одновременно выполняемых операциях на хрусталике (со вскрытием ЗК хрусталика и ретролентального пространства) и рассечении сращений в передней камере отмечаются их рецидивы гораздо чаще (у 42,8 % больных), чем при этапном лечении (у 9,1 %), когда удаление катаракты производят как отдельный этап и оптическая система зрачка формируется более полноценно [60].

Благодаря своевременному устранению посттравматических и послеоперационных передних синехий с помощью реконструктивных операций удается восстановить сферичность роговицы, устранить роговичный астигматизм, центрацию зрачка и смещение иридохрусталиковой диафрагмы, ликвидировать тракцию, устранить раздражение радужки ресничного тела для предупреждения функционального или органического блока УПК, вторичной глаукомы; синдрома Ирвина – Гасса с вторичной макулодистрофией [62, 69, 70, 206, 257, 640]. Результаты фундаментальных проспективных рандомизированных исследований с многофакторным анализом свидетельствуют о высокой эффективности передней витрэктомии в лечении кистозного макулярного отека, сочетающегося с ущемлением витреального тяжа в ране [405].

Посредством хирургического лечения – витрэктомии удается ликвидировать витреальные сращения практически у всех детей, в результате чего улучшается форма зрачка (у 92,1 % она почти круглая), восстанавливается передняя камера (у 86,8 %), устраняется роговичный астигматизм (у 79,9 %) или уменьшается его выраженность, быстро купируются явления воспаления: перикорнеальная инъекция, слезотечение, светобоязнь, повышается острота зрения (у 86,6 %) [112].

Однако повторные реконструктивные вмешательства, выполненные с использованием обычных инструментальных методов, особенно после ре-

конструктивной кератопластики, могут вызвать гипотонию и невосстановление передней камеры, что оказывает негативное влияние на состоянии кератотрансплантата [69, 228]. Дополнительные хирургические манипуляции (иссечение синехий, швартэктомия, пластика радужки и др.) увеличивают тяжесть операционной травмы, частоту развития рецидивов иридоциклита, отслойки сетчатки, формирования зрачковой пленки, децентрации зрачка и ИОЛ [257, 258], чреваты возможностью внутриглазной инфекции [69, 280].

Разработка эффективного комплексного лечения рецидивирующих фиброзных сращений и ЗМ, особенно на артифакичных глазах остается актуальной проблемой детской офтальмологии [100, 102].

Ретрокорнеальные мембраны, формирующиеся в результате организации продуктов распада крови и развития поствоспалительного спаечного процесса в передней камере, также устраняют хирургическим путем – микрокрючком и обоюдоострым дисцизионным ножом через прокол роговицы, разрез в лимбе или плоскую часть ресничного тела. Все эти операции сопряжены с риском повреждения внутриглазных структур, развития геморрагических осложнений, инфицирования [68, 261].

Витреальные грыжи – выбухание стекловидного тела в переднюю камеру из-за разницы давления в переднем и заднем отделах глаза – чаще возникают при хирургическом удалении хрусталика или его травматическом смещении – в 64,2–77 % случаев экстракций катаракт у взрослых пациентов [221] и 13,8–58 % у детей [268], практически только при афакии, при артифакии – в редких случаях дислокации ИОЛ [249].

Для облегчения выбора рациональной методики витрэктомии выделяют три анатомо-топографические формы переднекамерных грыж стекловидного тела: грибовидную, ангулярную и витреокорнеальную [69, 241]. Чаще (более чем у половины интракапсулярных экстракций катаракт у взрослых) это «простые» грыжи – с сохраненной передней пограничной мембраной стекловидного тела [221]. «Осложненными» витреальными грыжами одни авторы считают грыжи с разрушенной передней пограничной мембраной стекловидного тела [221], другие – грыжи с витреокорнеальным контактом или сращением [281]. Особенно часто «осложненные» грыжи возникают после дисцизии вторичных катаракт [193, 221].

Судьба стекловидного тела, сместившегося в переднюю камеру, различна. Простые грыжи могут исчезать вследствие постепенного втягивания эластичной передней пограничной мембраны. Большое значение в возникновении грыж придают деструкции стекловидного тела и повышению давления в его полости [221]. Большие простые грыжи и, за редким исключением, все «осложненные» грыжи сохраняются длительное время, подвергаясь постепенному рассасыванию. Лишенные грыжевого мешка «осложненные» грыжи рассасываются быстрее простых грыж путем деструкции витреальных масс и вымывания продуктов их разрушения, могут рецидивировать, периодически появляясь в передней камере и вновь уходя через зрачок в заднюю камеру [221]. Простые витреальные грыжи чаще приводят к формированию зрачкового блока с гипертензией [249], «осложненные» – к развитию тракционного синдрома Ирвина–Гасса.

Лечение витреальных грыж преимущественно хирургическое. При переднекамерных витреальных грыжах обычно производят витрэктомию: при грыжах грибовидной формы – транспупиллярно; при ангулярной грыже – бимануально, при витреокорнеальной фиксации – с отсечением стекловидного тела от рубца роговицы [67, 241], хотя эффективность таких операций нельзя считать достаточной из-за высокой частоты развития рецидивов сращений. Поиски эффективных неинвазивных методов лечения адгезивной офтальмопатологии продолжаются.

1.1.7. Послеоперационные осложнения, обусловливающие неэффективность антиглаукоматозных операций

Несмотря на значительные успехи, достигнутые благодаря применению системы микрохирургических антиглаукоматозных вмешательств, у ряда больных в разные сроки (от 1 сут. до 2,5 лет) после операции наступает рецидив подъема ВГД [220]. Изучению причин неэффективности антиглаукоматозных вмешательств посвящены многочисленные исследования [18, 79, 136].

Наиболее часто причинами рецидива повышения ВГД являются блокада фистулы корнем радужки (у 30,6 % больных), возникающая сразу после инструментальной ИЭ (у 19,3 %) или в первые несколько недель после неё (у 11,3 %), рубцевание фильтрационной подушки (у 25 %), прекращение фильтрации десцеметовой оболочки (у 17 %), чаще всего из-за рубцевания поверхностного склерального и конъюнктивального лоскутов, рубцевание фистулы УПК (у 17 %), нередко обусловленное грубыми минипуляциями в ходе антиглаукоматозной операции, неточное иссечение зоны трабекулы – формирование склеральной фистулы (у 10,2 %) [220].

Основная причина снижения эффекта трабекулэктомии при глаукоме детского возраста – рубцовые процессы в зоне операции [1, 117, 163, 264, 267], что в значительной мере, как и у взрослых, обусловлено блокадой внутренней фистулы корнем радужки или рубцовой тканью, причем как при врожденной глаукоме, так и при посттравматической и постувеальной [267]. Кроме того, важную роль в нормализации ВГД играет качество фильтрационных подушек, формирующихся в области выполнения антиглаукоматозного оперативного вмешательства. При образовании высоких кистозных фильтрационных подушек с плотной стенкой нередко требуется их оперативная коррекция [272].

Инструментальные антиглаукоматозные реоперации по восстановлению состоятельности внутренней и наружной фистул и устранению кистозных фильтрационных подушек сопряжены с рядом трудностей, большим количеством осложнений, обусловленных повторным вскрытием глазного яблока, их эффективность значительно ниже, чем эффективность первичного оперативного вмешательства [79].

Инструментальная коррекция послеоперационных осложнений, сопровождающих микрохирургию глауком, пока не вполне удовлетворяет хирургов, в связи с чем необходимы дальнейшее совершенствование существующих методов лечения и разработка новых [272].

1.1.8. Патология зрачковой зоны

Дефекты радужки, деформация, дислокация (эктопия) и заращение зрачка могут быть врожденными, но чаще они посттравматические или послеоперационные. Даже при сохранности зрительно-нервного анализатора и прозрачности оптических сред патология зрачковой зоны: дислокация зрачка (70,5 %), заращение зрачка (12,5 %) и зрачковый захват ИОЛ (17,0 %), часто являются причиной нарушения зрительных функций [121].

Дислокация зрачка в 48,1 % случаев обусловлена иридо- и витреокорнеальные сращениями в передней камере глаза [121]. Деформация, дислокация и заращение зрачка, дефекты радужки весьма характеры для афакичных глаз у детей [213], особенно для глаз, изменения в которых являются посттравматическими. Повреждения радужки наблюдаются в 7 – 85 % случаев травм глаза [62, 68, 69].

Смещение зрачка в сторону посттравматического или послеоперационного рубца роговицы, помимо негативных последствий, обусловленных сращениями и тракцией (см. выше), значительно снижает остроту зрения вплоть до светоощущения, поскольку оптическую ось глаза закрывает радужка [105].

Выделяют четыре степени дислокации зрачка: I степень – максимальное расстояние между краем зрачка и оптической осью глаза менее 1 мм; II степень – край зрачка соответствует оптической оси глаза; III степень – край зрачка перекрывает оптическую ось на 2 и менее мм; IV степень – более чем на 2 мм [121].

Для устранения патологии зрачковой зоны предложено большое количество инструментальных методов, целью которых является оперативное смещение дислоцированного зрачка в область оптической оси или создание искусственного зрачка. Своевременное пересечение шварт и передних синехий, сопровождающихся тракцией, способно восстановить центральное положение зрачка [62, 69, 225]. Восстановление переднекамерной диафрагмы позволяет предотвратить выпадение стекловидного тела в переднюю камеру, развитие витреоретинальных синехий, глаукомы, дистрофии роговицы, отслойки сетчатки [45]. Восстановительные операции на радужке производят с учетом формы и величины повреждения, сочетая их с одномоментной экстракцией травматической катаракты, синехиотомией, имплантацией ИОЛ, при необходимости с витрэктомией. Однако эффект операции зависит от протяженности и плотности этих сращений, степени дислокации зрачка и ригидности радужки [9, 68, 69, 105].

Основными реконструктивными операциями на радужке являются устранение иридодиализа, пластика по поводу колобомы или дефекта ткани радужки, формирование зрачка, устранение стойкого мидриаза [9, 45, 228, 232].

Для устранения травматического иридодиализа, колобом и разрывов радужки применяют открытый метод с наложением швов на радужку, используя послабляющие разрезы [29, 45, 62].

При катаракте с заращением зрачка производят ленсэктомию с формированием зрачка витреофагами, при афакии – оптическую ИЭ передним

доступом ножницами Ваннаса, при изменении переднего отдела стекловидного тела – витрэктомию витреофагом или витреотомом [68, 69, 241].

Оптимальным вариантом центрации зрачка после выпадения стекловидного тела считают рассечение сфинктера радужки и/или репозицию выпавшего стекловидного тела [43, 62, 140].

При грубом сращении катаракты с радужкой иссекают весь конгломерат ножницами, часто с витреотомией [43, 68, 69]. При значительной дислокации зрачка его ушивают и ножницами создают новый зрачок [9, 62, 68, 113, 114].

Разработаны различные варианты реконструктивных иридопластических операций для устранения изменений положения зрачка или его деформации [9, 45, 113]. Поскольку посттравматические и послеоперационные дефекты в радужке редко бывают изолированными, чаще сочетаются с рубцами роговицы, сращениями, швартами, часто требуются комбинированные сложные реконструктивные операции для восстановления переднекамерной диафрагмы, формирования и центрации зрачка, создания благоприятных условий для восстановления зрения.

В последние годы получила развитие высокотехнологичная реконструктивная хирургия обширных дефектов радужки (вплоть до аниридии) с катарактой или афакией: имплантируют искусственные иридохрусталиковые диафрагмы – разнообразные модели искусственной радужки с хрусталиком (прозрачная оптика и цветная гаптика из сополимера коллагена) и другие оригинальные методики [110, 114, 167].

Только радикальное оперативное вмешательство позволяет в полном объеме устранить все дефекты иридохрусталиковой диафрагмы [9, 45, 67, 68, 137, 241, 615], хотя при этом высок риск развития осложнений, неизбежных при повторном вскрытии глазного яблока.

1.1.9. Осложнения, обусловленные наличием в глазу интраокулярной линзы

После имплантации ИОЛ наряду с осложнениями, связанными с экстракцией катаракты или травмой, нередко (у 0,5–95 %) наблюдаются специфические осложнения, обусловленные наличием в глазу ИОЛ: дислокация ИОЛ или ее опорных элементов, децентрация ИОЛ, инкапсуляция ее оптической части, захват радужки, патологические наложения на оптической части ИОЛ, а также характерные для хирургии катаракт: вторичная катаракта, уплотнение передней пограничной мембраны стекловидного тела, ухудшающие функциональные результаты произведенной оптикореконструктивной операции и повышающие риск и частоту развития осложнений (вторичная глаукома, увеит, отслойка сетчатки и др.) [25, 228, 257, 495, 504, 610].

Особенно часто такие осложнения возникают при посттравматической и врожденной сочетанной патологии глаз у детей, у которых агрессивное поведение радужки после операционной травмы ее, нередко ведет к ее зрачковому захвату, инкапсуляции и дислокации ИОЛ [32, 60, 99, 143, 258, 260].

Дислокация ИОЛ и ее опорных элементов наблюдается после имплантации ИОЛ у 1,5 – 13,6 % оперированных взрослых пациентов, а в поздние сроки (через 1 год и более) – у 3,4 – 7,0 %, а среди детей – у 3 – 20 % [384, 436], в среднем у 7 % при травматических и врожденных катарактах [34, 263]. К дислокации ИОЛ ведут выпадение стекловидного тела, дефект ЗК, иридодиализ [32, 143, 258]. Эти осложнения характерны в основном для ирис-клипс-линз и сравнительно редко возникают при их заднекамерной и внутрикапсулярной фиксации [99, 257]. Контакт и сращения волокон стекловидного тела с опорными элементами ИОЛ могут послужить причиной развития таких осложнений, как синдром Эллингсона (увеит, глаукома, гифема), децентрация ИОЛ, эктопия зрачка, макулярного отека и др.

Для устранения сублюксации ИОЛ обычно применяют миотики пролонгированного действия и/или производят повторную операцию – вправление ИОЛ с хирургической фиксацией или её удаление, особенно при контакте опорного элемента с роговицей, при котором существует угроза развития ЭЭД роговицы раздражения ресничного тела, макулярного отека или он является их причиной [68, 147, 258].

Однако дополнительная хирургическая фиксация ИОЛ также в 2–20 % случаев сопровождается дислокацией линзы, причем повторная операция бывает весьма травматичной, а требования к повторному введению ИОЛ весьма высоки [257, 258].

При дислокации внутрикапсулярных ИОЛ, обусловленной недостаточным вскрытием передней капсулы хрусталика (из-за упора ее опорной части в край разреза передней капсулы) или наличием остаточных подвижных лоскутов передней капсулы, прикрывающих оптическую часть ИОЛ, возможно инструментальное рассечение передней капсулы с удалением ее фрагментов через дополнительный разрез роговицы или склеры в зоне лимба [228, 258], хотя такая повторная операция достаточно травматична.

Выделяют 4 степени зрачкового захвата: I степень – 60°–90°; II – 91°-145°; III –146°-180°; IV – более 180° [121].

При зрачковом захвате ИОЛ, проявляющемся только изменением формы зрачка и незначительными нарушениями зрения, не рекомендуют использовать активную хирургическую тактику. Однако медикаментозное вправление ИОЛ при зрачковом захвате (медикаментозный массаж зрачка с компрессией глазного яблока в области проекции опорных элементов) эффективно только в раннем послеоперационном периоде. Надежной мерой профилактики зрачкового захвата ИОЛ является ее внутрикапсульная фиксация [258]. При появлении признаков раздражения увеальной ткани необходимо произвести хирургическую репозицию смещенной заднекамерной ИОЛ.

Воспалительная реакция увеального тракта – осложнение имплантации ИОЛ, частота развития которого составляет от 0,5–13,2 % [241] до 15,4–36 % [258]. Она сопровождается появлением *отложений, преципитатов на передней и задней поверхностях ИОЛ,* экссудативных наложений различного объема и плотности [55, 108, 258, 258] – от точечных «сальных» преципитатов до полного закрытия поверхности ИОЛ экссудативным конгломератом, занимающим и переднюю, и заднюю камеры, что существенно снижает эффективность хирургического лечения катаракты [25, 257, 258].

Отложения пигмента и фибрина на оптической части ИОЛ чаще рассасываются через 2–3 мес после операции [257]. Однако у части больных рассасывание этих отложений замедляется, они сохраняются даже через 6 мес. после имплантации, вызывая снижение остроты зрения на 0,1–0,2 и более [23, 207], провоцируют адгезивные осложнения, зрачковый и ангулярный блок, вторичную глаукому и др.[80, 241].

Причинами образования преципитатов считают раздражение ресничного тела опорными элементами ИОЛ и стирание ими пигмента с задней поверхности радужки [228], развитие экссудации как реакции глаза на материал линзы, нарушение процесса ее стерилизации; сопутствующие воспалительные заболевания (ОРЗ), реже – расхождение швов [109].

Медикаментозное противовоспалительное лечение при массивной экссудации в передней камере обычно только замедляет экссудативный процесс, дает нестойкую положительную динамику [109]. Удаление постэкссудативных наложений, фибрина, пигмента, пленок различной плотности и толщины на оптической части ИОЛ до внедрения лазерных методик производили только инструментально, причем повторное инструментальное вскрытие глазного яблока неизбежно сопровождалось рецидивом воспалительной реакции и отдаленными осложнениями.

При замуровывании ИОЛ в экссудативную капсулу (*инкапсуляция оптической части ИОЛ*), спаянную с радужкой, вследствие тяжелого послеоперационного иридоциклита, особенно при рубеозе радужки и постувеальных изменениях сетчатки и зрительного нерва (подтвержденных результатами ЭФИ), прогноз относительно результатов любых оптико-реконструктивных вмешательств плохой, поэтому показания к выполнению повторных инвазивных вмешательств весьма условны, а риск развития осложнений, вплоть до гибели глаза, весьма велик [65, 68, 261, 495]. Больных признают условно неоперабельными [228], хотя именно при этой тяжелой патологии глаза часто требуется выполнение реконструктивного вмешательства с целью его сохранения при наличии зрачкового блока, вторичной гипертензии или глаукомы.

1.1.10. Кисты в переднем отделе глаза

Кисты сосудистой оболочки – одно из наиболее тяжелых заболеваний органа зрения, приводящих к слепоте. Выделяют первичные кисты, образующиеся вследствие нарушения эмбриогенеза, и вторичные, возникающие как осложнение проникающих ранений глаз, внутриглазных операций, воспалительных процессов, опухолей или паразитарной инвазии. Кисты могут быть «спонтанными», возникать при длительном применении миотиков и нередко без видимых причин [62, 80, 618].

Врожденные кисты радужки – редко наблюдающееся заболевание, которое может быть выявлено в разном возрасте. **Пигментные первичные кисты,** обусловленные дефектом слияния двух задних эпителиальных слоев радужки, избыточным развитием синуса Сцили (в ходе эмбриогенеза остается щелевидное пространство между листками вторичного глазного

пузыря) [62, 618], чаще встречаются у детей во втором десятилетии жизни, не прогрессируют, могут самопроизвольно регрессировать, лечение обычно не требуется. Врожденные пигментные кисты зрачкового края могут быть множественными и локализоваться не только по зрачковому краю, но в любом отделе радужки. Из отшнуровавшихся клеток пигментного эпителия могут образоваться кисты, свободно плавающие в передней камере [109].

Беспигментные кисты стромы радужки встречаются реже, их выявляют в раннем возрасте, эти кисты склонны к прогрессированию, рост их происходит из эпителиальных эмбриональных отростков в строме радужки (теория попадания поверхностного эпителия в глаз во время инвагинации хрусталикового пузырька) [351].

Внутриэпителиальные кисты возникают в результате неполного слияния листков вторичного глазного бокала с последующей пролиферацией нейроэктодермальных клеток [459]. Стромальные и внутриэпителиальные врожденные кисты радужки трудно дифференцировать не только клинически, но и гистологически [459].

Врожденные кисты обычно сочетаются с другими пороками развития глаза (остатки ЗМ, распыление пигмента на капсуле хрусталика, колобома хрусталика, дисгенез и помутнение роговицы, микрофтальм) [459] и чаще протекают бессимптомно, но, достигнув больших размеров, симулируют опухоли, сопровождаются катарактой или подвывихом хрусталика, колобомой хрусталика или вторичной глаукомой, роговичным синдромом, слезотечением.

Паразитарные кисты образуются при внедрении в ткань радужки паразита типа Platodes рода Taenia echinococcus, Taenia solium, встречаются редко. Клинически вид кисты, свободно плавающей в передней камере, может иметь цистицерк.

Спонтанные экссудативно-дегенеративные кисты обусловлены расслоением заднего пигментного листка радужки в результате воспалительного и дегенеративного процессов, хотя часть из них может быть врожденными, но проявившимися в более позднем возрасте [560].

Травматические кисты развиваются из покровного эпителия, попадающего внутрь глаза по раневому каналу при проникающем ранении или оперативном вмешательстве и встречаются наиболее часто [61, 62, 109, 192].

По происхождению эпителия травматические кисты делят на серозные (пролиферативные, инвазивные) и жемчужные (эпидермоидные или имплантационные). Серозные кисты обусловлены прорастанием конъюнктивального или лимбального эпителия по ходу раневого канала в ткань радужки или пролиферирующим ЗЭР [81, 576]. Жемчужные кисты встречаются реже, связаны с разрастанием эпителиальных клеток эпидермиса, роговицы, конъюнктивы, волосяных мешочков ресниц, попавших в переднюю камеру или ткань радужки при травме либо во время операции (обычно вместе с ресницей) и характеризуются медленным ростом, но большими размерами, частой гибелью глаз от вторичной глаукомы. На основании клинических данных диагноз эпителиального врастания установить исключительно трудно, чаще его диагностируют по результатам гистологического исследования, которое проводят после удаления глаза. Врастание эпителия

внутрь глаза выявляют в 50 % глаз, энуклеированных после ЭЭК [69]. Образование кист после ЭЭК связывают с недостаточной адаптацией краев операционного разреза, наложением сквозных корнеосклеральных швов, ущемлением капсулы хрусталика, радужки или стекловидного тела в ране, кровоизлияниями.

По мере роста кисты происходит деформация окружающих тканей, их преобразование, развиваются вторичная глаукома, буфтальм или гипотония с последующей субатрофией глаза вплоть до его гибели [74, 109, 192].

У детей, как и у взрослых, чаще наблюдаются травматические кисты, клинически имеющие вид серозных и жемчужных кист радужки, реже – кист ресничного тела, еще реже выявляют паразитарные кисты [109, 125].

Среди кист переднего отдела глаза обычно выделяют *кисты радужки* (развивающиеся всецело в ткани радужки), *кисты радужки и передней камеры* (стенка их выступает из ткани радужки в переднюю камеру), *камерные кисты* (вся передняя камера покрыта эпителием кисты, а радужка образует только ее заднюю стенку), *кисты задней камеры* и *кисты смешанного типа.* Особо отмечают степень пигментации кист, их протяженность и высоту [45, 61].

Тактика инструментальной резекции кисты зависит от её размера, расположения, прозрачности её содержимого [62, 68]. При лечении небольших кист, занимающих менее 1/4 площади радужки, производят их пункции с аспирацией содержимого и введением в полость препаратов (этиловый спирт и др.), вызывающих сращения спавшейся кисты и лимбальной ткани [618]; резекции кист в сочетании с рентгенотерапией, фото-, крио- и диатермокоагуляцией зоны врастания эпителия задней кератэктомией или задней послойной кератопластикой (из-за риска врастания эпителия в переднюю камеру через разрез) [61, 62, 618]. Наиболее радикальным вмешательством является блокэксцизия, включающая, помимо удаления кисты, резекцию роговицы, радужки, ресничного тела, витрэктомию, иногда ленсэктомию [536].

Однако хирургическое лечение эффективно только при ограниченных кистах. Токсический увеит и нейроретинит, развивающийся вследствие попадания содержимого кисты в переднюю камеру при резекции даже небольшой кисты, нередко приводит к слепоте и гибели глаза [74, 536]. Кисты радужки, распространяющиеся на переднюю и заднюю камеры, а также ресничное тело, расслаивающие ткань склеры, неоднократно рецидивирующие, сочетающиеся с выраженной дистрофией роговицы, иридоциклитом, обширной атрофией радужки, иридодиализом и вторичной глаукомой, при любом лечении (криотерапия, резекция, и особенно блокэксцизия) имеют особенно неблагоприятный прогноз, приводят к развитию гемофтальма, вторичной глаукомы или субатрофии глаза и нередко гибели глаза [43, 61, 62, 68, 69, 241, 536, 618].

Таким образом, существующие методы инструментального лечения кист передней камеры не удовлетворяют клиницистов из-за ограниченности показаний к их выполнению, крайней травматичности и высокой частоте возникновения рецидивов. Учитывая низкую эффективность хирургического лечения и редко наблюдающееся обратное развитие спонтанных кист, многие авторы считают, что хирургическое лечение показано только при растущих кистах переднего отдела глаза.

1.1.11. Неоваскуляризация роговицы

Неоваскуляризация роговицы, строго говоря, не является показанием к реконструктивной операции, но врастание сосудов в роговицу после ожога, травмы, бактериальной или вирусной инфекции (герпес, аденовирусная инфекция и др.) способствует росту и распространению помутнений роговицы, приводит к снижению остроты зрения, вызывает мучительный для ребенка «роговичный синдром», сопровождающийся раздражением глаза и слезотечением, ухудшает прогноз кератопластики и других операций.

Для прекращения роста новообразованных сосудов при неоваскуляризации роговицы и кровотечении во время операций проводят их термо-, электро- и диатермокоагуляцию.

Совершенствование методов борьбы с неоваскуляризацией и интраоперационными геморрагиями, в том числе с использованием лазерных методов, – реальный путь повышения эффективности основных реконструктивных операций [39].

1.2. ОСОБЕННОСТИ ВЫПОЛНЕНИЯ ОФТАЛЬМОХИРУРГИЧЕСКИХ ВМЕШАТЕЛЬСТВ У ДЕТЕЙ

Для устранения врожденной, посттравматической, поствоспалительной и послеоперационной патологии глаз, восстановления анатомических соотношений и его физиологического состояния применяют сложные инструментальные операции, разработаны система оперативных вмешательств «закрытого типа» и показания к ним. Предложены различные модификации специальных микрохирургических инструментов [11, 66, 68, 69, 241, 264]. Однако, несмотря на высокую квалификацию офтальмохирургов и достижения современной микрохирургии, в большинстве случаев при выполнении инструментальных реконструктивных операций даже «закрытого типа» возникают различные осложнения, связанные с неоваскуляризацией оболочек, вялотекущим воспалительным процессом, вторичной гипертензией, рубцовыми деформациями и др. [105]. Любая инструментальная операция, даже наименее травматичная, сопровождается воспалительной реакцией – неизбежной из-за хирургической травмы и повреждения барьера кровь-ВГЖ. Степень выраженности воспалительной реакции глаза зависит от корректности выполнения, травматичности и длительности операции, проникновения внутрь глаза бактериальных агентов, иммунологического, гуморального и гемодинамического статуса глаза и организма в целом, а при имплантации ИОЛ – также от химической стабильности и биоинертности материала линзы [258].

Объем и место формирования оперативного доступа могут быть различными: от точечного перфорационного отверстия до «открытого неба». При сложных оптико-реконструктивных операциях с обширными доступами возникает гипотония–«вакуум-синдром», приводящая к тяжелым осложнениям: иридоциклиту, кровоизлияниям, отслойке и разрывам сет-

чатки [62, 68, 69, 140, 257]. Половина операций со вскрытием передней камеры связана с гистологически подтвержденным риском врастания эпителия в переднюю камеру через разрез. Погрешности хирургической техники ЭЭК (недостаточная адаптация краев операционного разреза, наложение сквозных корнеосклеральных швов, ущемление капсулы хрусталика, радужки или стекловидного тела в ране, кровоизлияния) приводят к образованию кист с последующей субатрофией глаза вплоть до его гибели [62, 74, 109, 192].

Сложность выполнения инструментальных реконструкций при посттравматической патологии обусловлена грубыми нарушениями метаболических процессов при тяжелых сочетанных поражениях оболочек глаза из-за рубцовых изменений, неоваскуляризации, пролиферативно-экссудативных изменений в тканях глаза. В связи с этим 5 % таких больных какие-либо инструментальные вмешательства вообще противопоказаны, несмотря на сохранность зрительно-нервного анализатора и даже прозрачность оптических сред [68, 69, 257, 261].

Реконструктивные операции при последствиях травм органа зрения сопровождаются дополнительным ятрогенным повреждением, в результате чего ухудшается прогноз, увеличивается частота развития послеоперационных осложнений, в связи с чем требуются повторные оперативные вмешательства [62, 68]. Анализ литературы, посвященной проблемам оптико-реконструктивной хирургии посттравматической патологии, свидетельствует о сложности подобных операций, высоком риске возникновения различных осложнений при современных механических травмах глазного яблока, вплоть до функциональной и анатомической гибели глаза, в связи с чем показания к хирургическому лечению ограничены, определяя проблему так называемой «иноперабельной» посттравматической патологии глазного яблока [261].

Иноперабельность – состояние больного, при котором исключается возможность проведения радикального хирургического лечения, но не исключается возможность применения других методов лечения. Понятие иноперабельности зависит от анатомической локализации и распространенности патологического процесса, состояния больного и характера оперативного вмешательства [261].

Особенностями инструментальной офтальмохирургии у детей являются повышенная реактивность тканей ребенка, трудно регулируемое поведение, своеобразие некоторых форм патологии, проблемы, возникающие при использовании определенных видов наркоза [59].

Повышенная эластичность склеры и иридокапсулярной диафрагмы у детей может привести к опорожнению передней камеры при выполнении любых манипуляций в глазу, даже при использованиинии канюлированных инструментов, а также обусловливает высокий риск развития коллапса глазного яблока в ходе удаления катаракты, при антиглаукоматозной операции, каратопластике и др. [59]. В связи с этим большинство офтальмологов настаивают на применении «закрытой» хирургической техники выполнения микрохирургических операций у детей, считая ее «офтальмохирургией будущего» [59, 264].

Выявлена склонность ресничного тела у ребенка к функциональной блокаде после любого опорожнения камеры, при возникновении которой в ранние сроки после операции создается ложное впечатление об эффективности антиглаукоматозного вмешательства [59]. ЦХО после внутриглазных операций у детей встречается очень редко, в отличие от взрослых пациентов [59]. Известна склонность детских глаз к заращению фильтрационных ходов в отдаленные сроки после антиглаукоматозных операций из-за повышенных регенераторно-пролиферативных способностей склеры [1, 59, 163, 267]. Однако главной особенностью течения послеоперационного периода у детей является высокая вероятность возникновения воспалительных реакций, особенно экссудативных [59], обусловливающих развитие прогрессирующего вялотекущего фибропластического процесса [1, 142, 143, 264], причем не только при внутриглазных операциях [143, 268], но даже после минимальной диатермокоагуляции склеры при склеропластике [59]. При имплантации ИОЛ частота возникновения послеоперационной реакции в виде экссудативного иридоциклита с формированием задних синехий и симптомом «захвата зрачка» у детей превышает 30 % [10, 32], в то время как у взрослых такие воспалительные осложнения развиваются редко [66, 85].

У детей отмечается нарушение кровотока в центральных артериолах сетчатки даже при умеренной гипертензии глаза [59]. Известно, что дети плохо переносят любые, даже погружные микрохирургические узловатые роговичные швы [59], между тем из-за беспокойного поведения маленьких пациентов после операции требуется создание тщательного гемостаза и обязательной надежной герметизации операционных разрезов даже небольших, длиной 1 мм [34, 264, 268], в отличие от взрослых пациентов.

Все перечисленные особенности течения послеоперационного периода у детей нередко обусловливают необходимость выполнения многократных повторных операций, которые в свою очередь могут стать причиной усугубления существовавшей до операции ситуации. Высокой частотой развития интра-операционных и послеоперационных осложнений и их негативным влиянием на исход хирургического лечения объясняется осторожность большинства детских офтальмологов при определении показаний к инструментальным, особенно повторным, операциям у детей.

1.3. ИММУНОЛОГИЧЕСКИЕ АСПЕКТЫ РЕКОНСТРУКТИВНЫХ ОПЕРАЦИЙ У ДЕТЕЙ

В настоящее время накоплены экспериментальные и клинические данные, свидетельствующие об участии иммунных механизмов, в частности органоспецифических и межорганных аутоиммунных реакций, в формировании постувеальных, осложненных и возрастных катаракт, а также в развитии осложнений после их экстракции [11, 12, 85, 89, 142, 216, 258, 608] и, возможно, в ответе на лазерные операции. Известна роль аутоиммунных реакций в развитии врожденных катаракт, причем циркуляция противохрусталиковых антител крови матерей и накопление их в СК и/или СЖ детей служат индикаторами катарактогенеза и характера течения увеитов у детей [11, 89, 142, 216]. Установлено, что после экстракции врожденных катаракт

воспалительные реакции достоверно чаще развиваются у детей с высокими (≥1:256), а также «умеренными» (1:128) уровнями антител к хрусталику в СЖ, чем у детей с их более низкими титрами. Особенно выраженной оказалась связь между воспалительными реакциями и уровнями антител к S-антигену сетчатки, причем как в СЖ, так и в СК [142, 216].

Изучение клинико-иммунологических данных, полученных в послеоперационной периоде, показало, что инструментальная операция экстракции врожденной катаракты является фактором, стимулирующим как местный, так и общий иммунный ответ к антигенам глаза [11, 12, 142]. При этом выявлена различная динамика уровня тканеспецифических антител при осложненном и неосложненном течение послеоперационного периода, определяющая дифференцированный патогенетически обоснованный подход к лечению [142].

При благоприятным течении послеоперационного периода у детей выявляют выраженное усиление тканеспецифических реакций, преимущественно местных, с максимальной частотой (89,4 %) обнаружения прогностически неблагоприятных титров антител в 1-ю неделю после операции и уменьшением ее в 2 раза через 1–2 мес. К 3–4-му месяцу высокие уровни тканеспецифических антител выявляли лишь у 18,2 % детей [142].

При воспалительных реакциях отмечены значительное усиление иммунного ответа, преимущественно местного, как на антигены хрусталика, так и на S-антиген сетчатки и длительное (в течение 6 мес после операции), сохранение высокой частоты выявления (93,5 %) прогностически неблагоприятных титров антител, которая несколько уменьшалась через 1 год (62,5 %) [142].

Установлено, что максимально часто (до 80 % случаев) вторичные катаракты развивались у детей, оперированных на фоне высоких титров противохрусталиковых антител в СЖ и СК, причем наиболее неблагоприятным фактром является высокий уровень сывороточных антител. При отсутствии антител в СК независимо от активности местного ответа, вторичные катаракты развивались редко – в 9 % случаев [142].

Большинство авторов рекомендуют проводить хирургическое удаление вторичной катаракты у детей в период выраженного ослабления тканеспецифического иммунного ответа на экстракцию катаракты [142, 267] – через 7–10 мес. после удаления, например, врожденных катаракт (частота выявления прогностически неблагоприятных титров противохрусталиковых антител в СЖ и СК снижается до 20 %, сопровождаясь минимальным числом воспалительных осложнений после удаления вторичной катаракты – 18 % [142].

При выполнении повторных операций в более ранние сроки из-за повышения системного и местного иммунного ответа (частота прогностически неблагоприятных титров противохрусталиковых антител в СЖ и СК максимальна – 69,2 %) более чем в 4 раза увеличивается количество воспалительных осложнений (76,8 %). В связи с этим показания к ранней задней капсулотомии и повторным вмешательствам необходимо определять индивидуально, основываясь на результатах определения уровня аутоиммунных реакций ребенка [142].

Учитывая клинико-иммунологическое обоснование оптимальных временных интервалов между операциями на одном и парном глазу [142], повторные вмешательства целесообразно выполнять в тот период, когда тканеспецифический ответ на хирургическую травму ранее оперированного глаза еще не проявился или уже начал угасать (либо на 5–7-й день, либо через 2–3 мес после первой операции) [142].

Изложенный выше анализ основных операций, применяемых при патологии глаза у детей, показал их сложность, травматичность, значительный риск развития тяжелых осложнений вплоть до функциональной и анатомической гибели глаза, в связи с чем внимание детских офтальмологов все больше привлекают достижения в области лазерной хирургии, позволяющей рассекать внутриглазные ткани без вскрытия глазного яблока.

ГЛАВА 2. ИСПОЛЬЗОВАНИЕ ЛАЗЕРОВ В ОФТАЛЬМОХИРУРГИИ

Лазер – усиление света стимулированным излучением энергии (Light Amplification by Stimulated Emission of Radiation). Термин «лазер» обычно понимают как техническое устройство для импульсного или постоянного генерирования излучения оптического диапазона спектра. В зависимости от типа источника излучения различают твердотельные, газовые, полупроводниковые, жидкостные на красителях и химические лазеры. В офтальмологии применяют твердотельные (рубин, неодимовый ИАГ, эрбий и др.), газовые (гелий-неон, аргон, криптон, углекислотный, эксимер) и полупроводниковые (диодные) лазеры. По типу воздействия различают лазеры-коагуляторы, термический эффект которых обусловлен поглощением световой энергии тканью мишени (аргон, криптон, диод, инфракрасные коагуляционные лазеры); лазеры-деструкторы, вызывающие взрывное разрушение тканей; лазеры-стимуляторы, активирующие репаративные процессы, и лазеры-фотоабляторы, вызывающие испарение поверхностных слоев ткани мишени (эксимеры) [237].

Лазерная микрохирургия как эффективное и перспективное направление офтальмологии [64, 65] возникла в начале 70-х годов с появлением лазеров, работающих в режиме гигантских импульсов, которые были внедрены в клиническую практику М.М. Красновым [133, 134]. Основными направлениями лазерной офтальмомикрохирургии были лазерная микрохирургия глаукомы и лазерные оптико-реконструктивные вмешательства [134], среди которых позже выделили четыре типа оптических лазерных операций: аргон-лазерная корепраксия при окклюзиях или дислокациях зрачка, рубин-лазерная капсулофакопунктура катаракт, аргон-лазерная коагуляция и рубин- лазерная перфорация иридопупиллярных мембран в афакичном глазу, аргон- или рубин-лазерное вскрытие кист радужки [14].

Аргоновый лазер дает непрерывную лучевую эмиссию в сине-зеленом диапазоне длин волн (454–529 нм) со значительной продолжительностью действия (0,1 с и более), что обусловливает преимущественно термическое, коагулирующее воздействие на ткани. Эффект тем выраженнее, чем больше в тканях пигмента (меланин, который поглощает лучи в сине-зеленом световом спектре). На среды, пропускающие эти лучи, излучение аргонового лазера не оказывает заметного воздействия, хотя при определенных условиях возможен слабовыраженный механический повреждающий эффект, вызванный вскипанием жидкости в очаге коагуляции и образованием пузырьков газа с последующей атрофией и рубцеванием тканей [174].

Поскольку излучение аргонового лазера в сине-зеленой части спектра провоцирует развитие атрофических изменений в строме радужки, для коагуляции ее стали использовать диодный инфракрасный лазер с длиной волны 810 нм [54, 121, 679].

Среди лазеров-деструкторов, кроме короткоимпульсного модулированного рубинового лазера [133, 134], широкое применение нашли неодимовые лазеры на иттрий-алюминиевом гранате (Nd-YAG) или ИАГ-лазеры,

которые генерируют гигантские световые импульсы, формирующие электромагнитное поле с ионизацией среды и образованием плазмы, которая абсорбирует энергию и ударной волной разрывает ткань мишени. Преимуществом ИАГ-лазера при использовании для реконструктивных целей является возможность рассекать любые, в том числе прозрачные, структуры благодаря взрывному и ударному действию без побочного термического эффекта [305, 385, 638, 669], а также активации литического процесса за счет образования свободных ионов, протонов и электронов в зоне ИАГ-лазерного воздействия [109, 289].

Появление офтальмохирургических лазеров на иттрий – алюминиевом гранате, активированных неодимием, с модуляцией добротности и с синхронизацией мод, открыло новые перспективы в развитии реконструктивной офтальмохирургии [39, 64, 65, 207, 228, 305, 327, 388, 392].

В современной лазерной хирургии выделены самостоятельные направления: лазерная микрохирургия глауком, оптическая лазерная хирургия, профилактические операции по устранению внутриглазных спаек, экстраокулярная хирургия (с использованием лазерного «скальпеля»), эндолазерная (витреоретинальная) хирургия, рефракционная хирургия роговицы [228, 392]. В лазерной офтальмотравматологии основными лазерными реконструктивными операциями являются [65, 109]: рассечение пленчатых травматических катаракт [228, 305, 390, 663]; ИАГ-лазерная ПКТ перед ЭЭК травматической катаракты [187, 306, 313]; разрушение травматической катаракты посредством лазерной факопунктуры [148, 228]; лазерные методы лечения посттравматической глаукомы [27, 105, 228, 235]; устранение эктопии зрачка и формирование нового зрачка при его заращении после травмы [228, 309, 310]; разрушение посттравматических внутриглазных кист с помощью ИАГ-лазера [109, 345, 557].

Выявлены следующие бесспорные *преимущества лазерной реконструктивной хирургии перед инструментальной* [105, 109, 222, 228]: неинвазивность – отсутствие нарушения целости оболочек глаза; точность фокусировки лазерного луча и внутриглазных лазерных разрезов; эмоциональное и физическое спокойствие больного в процессе выполнения лазерной операции; отсутствие тяжелых интра- и послеоперационных осложнений; отсутствие побочных эффектов или «минимальный психологический и физический стресс для пациента»; возможность поэтапного проведения лечения, причем часто в амбулаторных условиях; возможность выполнения лазерной операции в любые, даже ранние сроки после травмы или операции.

Благодаря безболезненности лазерных вмешательств и отсутствию необходимости в анестезиологической поддержке лазерные операции являются методом выбора при лечении пациентов, особенно тех, которым полостное инструментальное вмешательство не может быть выполнено из-за наличия сопутствующей соматической патологии или при высокой остроте зрения на фоне выраженных нарушений анатомии и функции глаза (например, при профилактике и первичном лечении состояний «закрытого угла»).

Важное значение имеет и экономическая эффективность лечения: стоимость лазерного лечения в 6–9 раз меньше, чем инструментального [228, 310, 392, 543]. Благодаря тому, что лазерные операции выполняют в амбу-

латорных условиях, затраты на приобретение ИАГ-лазера быстро окупаются – после выполнения 160–250 ИАГ-лазерных операций [504].

Различают ИАГ-лазеры с модуляцией добротности – Q-switched: продолжительность импульса 10^{-9} с, равномерное увеличение и уменьшение энергетического напряжения [390, 636, 668, 669], и с синхронизацией мод – mode-locked: продолжительность импульса 10^{-12} с, в одном импульсе несколько энергетических пиков с равномерным увеличением и уменьшением амплитуды [305, 309, 657, 669]. Преимущества ИАГ-лазеров типа Q-switched – в значительной разрушительной силе, что определяет более широкий спектр их применения в офтальмохирургии [105, 309, 390, 636, 668, 669].

При сравнительном анализе оптико-реконструктивной эффективности применения аргонового, рубинового и неодимового лазеров при заболеваниях иридохрусталиковой диафрагмы выявлены преимущества излучения неодимового лазера при наносекундной экспозиции и режиме модулированной добротности [148, 207, 663]. В экспериментах и клинических исследованиях доказаны безопасность и эффективность использования неодимового ИАГ-лазера наносекундной экспозиции излучения для перфорации радужки, капсулы хрусталика, разрушения вторичных, травматических, врожденных катаракт, беспигментных эпителиальных кист радужки, формирования нового зрачка или колобомы, исправления положения и формы зрачка, фиксации хрусталика или ИОЛ и выполнения других оптико-реконструктивных вмешательств в передней и задней камерах глаза [39, 148]. Основываясь на имеющихся сведениях о положительных результатах ИАГ-лазерных вмешательств по рассечению передних и задних сращений, зрачковых мембран, разрушению остатков хрусталиковых масс, очистке поверхности ИОЛ от наложений [63], именно этот лазер как основной источник воздействия используют в практике лазерных реконструктивных вмешательств [63, 109, 228, 434].

ИАГ-лазеры типа mode-locked обеспечивают лучшую точность и отграниченность зоны разрушения (плотность энергии значительно выше, чем у лазера типа Q-switched, благодаря меньшей продолжительности воздействия импульса при той же энергии, а диаметр кавитационной полости в 1,5 раза меньше) [668, 669], что позволяет производить более дозированное рассечение пленчатых образований, поэтому их предпочтительнее использовать при ПКТ с последующей имплантацией ИОЛ в капсульный мешок [187, 286, 313, 657].

Визуально эффект взрывного разъединения тканей при воздействии излучения ИАГ-лазера сходен с результатом действия микрохирургического режущего инструмента, причем лазерный надрез может быть легко продлен в любом направлении до нужного размера с помощью серии импульсов [638, 656, 663, 683].

Поскольку излучение ИАГ-лазера (длина волны 1064 нм) лежит в ближней инфракрасной части спектра и невидимо для глаза, с целью осуществления точной наводки используют излучение гелий-неонового лазера.

В ходе реконструктивных вмешательств нередко возникает необходимость в получении коагуляционного и гемостатического эффекта, в таких

случаях целесообразно использовать термический лазер, чаще аргоновый или диодный (длина волн 454–532 нм), который вызывает локальный ожог ткани с последующей ее атрофией или рубцеванием [25, 39, 54, 109, 207, 228]. Излучение ИАГ-лазера вызывает микровзрыв с образованием значительной взрывной волны и разрывом ткани. Сочетание термического лазера и неодимового ИАГ-лазера целесообразно использовать при рассечении васкуляризированных тканей, например, при лечении опухолей радужки [148]. Для устранения дислокации зрачка, коагуляции пигментных кист радужки и небольших по толщине (до 1мм) пигментированных опухолей радужки, локализующихся преимущественно на передней поверхности ее, предпочтительнее применять аргоновый лазер без ИАГ-лазера [148].

В современных лазерных установках имеется возможность использовать оба лазера. Известно, что излучение обоих лазеров вызывает реактивный синдром с повышением ВГД в первые часы после процедуры и возможным развитием в последующем воспалительного процесса; могут быть повреждены ЗЭР, капсула хрусталика, сосуды и даже сетчатка [25, 77, 109, 228]. Благодаря применению комбинированных лазерных установок, сочетающих лазер-деструктор и лазер-коагулятор, расширяются возможности лазерной операции, удается решить поставленные задачи в 86,5 % случаев, при этом осложнения возникают менее, чем в 16 % [109].

2.1. УСТРОЙСТВО ЛАЗЕРОВ. АППАРАТУРА ДЛЯ ВЫПОЛНЕНИЯ ИАГ- ЛАЗЕРНЫХ ВМЕШАТЕЛЬСТВ

Основа действия любого лазера – способность некоторых веществ («активные среды») генерировать электромагнитные излучения с особыми свойствами под влиянием внешнего источника энергии (источника «накачки»). Рабочее тело – активная среда (кристаллы, газы, полупроводники, растворы красителей и др.) определяет название лазера и рабочую длину волны. Система накачки – внешний источник энергии (свет или электричество), который воздействует на рабочее тело для усиления излучения. Оптический резонатор – система зеркал – обеспечивает эффект оптического усиления. Под влиянием энергии накачки электроны активной среды возбуждаются, меняют свой энергетический уровень, испуская излучение, специфичное для каждой среды. Полученное излучение подается к тканям глаза через оптические элементы или гибкие световоды (на щелевую лампу, налобный бинокулярный офтальмоскоп, эндо-и трансскле ральные наконечники).

Офтальмологи используют различные лазерные установки: Visulas II, Combi III (Zeiss, Германия), Nidek YC-1800 с лазерным фотокоагулятором GYC-1000 (Япония) и др. (рис. 5) с длительностью импульса 2–3 нс, диаметром фокуса деструкции до 30–50 мкм, дискретной регулировой уровня энергии [145, 207, 228, 254]. Раньше применяли отечественную ИАГ-лазерную установку «Ятаган-4» – лазерный перфоратор (неодимовый ИАГ-лазер, в импульсном режиме с модуляцией добротности и длительностью импульса 8 нс, энергией в импульсе 1–10 мДж, углом конвергенции рабочего излучения 16°) и др. [91, 201, 271, 272].



Рис. 5а



Рис. 5б

Рис. 5. Лазерные установки фирмы «Carl Zeiss» (Германия). а – «Visulas-YAG-Argon-II»; б – «Visulas Trion Combi»

Перспективными для использования при выполнении оптико-реконструктивных вмешательств на тканевых структурах переднего отдела глаза считают неодим-ИАГ-лазерные установки с длительностью импульса 5 нс; диаметром фокального пятна до 15 мкм и плавной регулировкой энергии [207].

В современной установке «Visulas Trion Combi» кристалл ИАГ-лазера генерирует лазерное излучение, частота которого удваивается, что позволя-

ет получить, деструктивный эффект от плазменного разрыва ткани и осуществить коагуляцию за счет тепловой энергии.

По решению Американской администрации по лекарственным и пищевым продуктам, безопасный лимит для воздействий неодимового ИАГ-лазера (при ЗКТ) определен 150 выстрелами при энергии в каждом импульсе до 2 мДж, т. е. допустимая суммарная энергия 300 мДж [637].

Основные лазерные установки пока не приспособлены для выполнения оперативных вмешательств в положении лежа, необходимом для их осуществления у детей, в том числе под наркозом [21, 156, 214].

2.2. КОНТАКТНЫЕ ЛИНЗЫ ДЛЯ ЛАЗЕРНЫХ ОПЕРАЦИЙ

Для проведения ИАГ-лазерных вмешательств используют специальные контактные линзы (рис. 6), которые обеспечивают безопасную фокусировку лазерного луча и ограничивают подвижность глаза, что позволяет предотвратить развитие осложнений [310, 377, 378, 388, 390, 513, 567, 629]. В отличие от диагностических линз, специальные линзы для лазерных операций характеризуются лучшей пропускаемостью волн определенной длины, усиленной оптической поверхностью [16, 52, 378, 582, 590].



Рис. 6. Контактные линзы для лазерных операций

Большинство офтальмологов считают, что использование контактных линз позволяет уменьшить энергетические параметры излучения, необхо-

димые для получения желаемого эффекта [25, 54, 207], хотя некоторые авторы не наблюдали явных преимуществ применения линзы Абрахама, в частности у взрослых пациентов при дисцизии посттравматических ЗМ [228].

Контактные линзы с подфокусирующими насадками типа линз Абрахама, Манделькорна и Пеймана или короткофокусные микрообъективы повышают избирательнорсть и безопасность лазерного воздействия и обеспечивают правильное положение глаза во время выполнения процедуры [41, 54]

Для обеспечения оптического доступа к определенной части глазного яблока и лазерного воздействия на нее при различных лазерных операциях предложены специальные виды контактных линз – с определенными фокусным расстоянием и углом преломления [582, 590].

При ЗКТ для минимального повреждения роговицы используют контактные линзы со специальным углом лазерного луча [377, 378, 379, 513].

Применение линзы Абрахама (Abraham YAG-capsulotomy lens) значительно облегчает выполнение процедуры благодаря антирефлектирующему покрытию и наличию специального плоско-выпуклого оптического элемента (66Д), который удваивает диаметр лазерного луча на уровне роговицы, а затем уменьшает его в 2 раза от исходной величины на уровне радужки, в результате чего травмирующее действие лазерного луча на роговицу уменьшается, а на ЗМ или радужку увеличивается в 4 раза [287, 377].

При выполнении иридо- и капсулотомии нередко используют линзу Мандельkорна, обеспечивающую хорошее изображение радужки и ЗК [52]. Для ИТ используют контактные линзы различных конструкций [287]: торические с непрозрачной частью, прикрывающей область, где производят ИТ, для предотвращения нежелательных зрительных нарушений; децентрированные (103Д), дающие наименьшее фокальное пятно на радужке и обеспечивающие более высокую плотность энергии в фокальной точке по сравнению с традиционными линзами (в 7,8 раз по сравнению с простой контактной линзой и в 2,9 раз по сравнению линзой Абрахама) [680].

Для ПСТ при косом (по отношению к оптической оси глаза) расположении синехии применяют линзу Абрахам-ИАГ с дополнительной фокусирующей оптикой (энергия импульса 1,0–2,5 мДж), при расположении синехии параллельно оптической оси глаза – через гониоскопическое зеркало (энергия импульса 6–10 мДж) [206], гониолинзу Magna View [54] или трехзеркальную линзу Гольдмана.

Операции на структурах УПК (трабекулотомия и фильтрующие операции) выполняют с использованием трехзеркальной линзы Гольдмана, линз CGA 7 и CGA 8, операции в заднекортикальном пространстве и в стекловидном теле – линзы Пеймана для передних, средних и задних слоев [287, 377, 567].

ГЛАВА 3. ИЗУЧЕНИЕ ВОЗДЕЙСТВИЯ ИЗЛУЧЕНИЯ ИАГ-ЛАЗЕРА НА ТКАНИ ГЛАЗА

3.1. ФИЗИЧЕСКИЕ И БИОЛОГИЧЕСКИЕ ЭФФЕКТЫ ВОЗДЕЙСТВИЯ ИЗЛУЧЕНИЯ ИАГ-ЛАЗЕРА

В ИАГ-лазерах использован кристалл иттрий-алюминиевого граната, активированного неодимием. Это так называемые холодные короткоимпульсные лазеры, генерирующие очень сильные и очень короткие «гигантские» световые импульсы.

Острая фокусировка лучевого импульса во времени и пространстве позволяет получить очень высокую плотность энергии в фокальной точке. Электромагнитное поле импульса обусловливает ионизацию среды в фокусе лазерного луча, в результате чего рождается плазма – газовая смесь атомов, ионов, электронов, фотонов (наблюдается короткая вспышка – «оптический пробой», «молния»). Плазма расширяется с большой скоростью в направлении источника излучения, образуется кавитационный пузырек [669], который взрывается и ударной волной, распространяющейся радиально от фокуса, разрывает ткани (слышен щелчок). В фокальной плоскости происходит локальная точная деструкция интраокулярных тканей, практически без термического повреждающего действия на окружающие ткани [90, 404, 656].

Изменения клеток и их структурности, нарушение тканевых процессов зависят от поражений, вызываемых плазмой, термическим воздействием, ударной волной, плотным потоком фотонов, проходящих через оптические структуры. Заметного термического действия импульсы ИАГ-лазера практически не оказывают из-за их кратковременности [109, 174, 228].

Ударная волна, возникающая в момент «оптического пробоя», является основным фактором, вызывающим повреждение структур глаза, не подвергающихся прямому воздействию лазерного излучения [227, 499, 639, 692]. Эффект разрушения зависит от угла схождения лазерных лучей: выраженность оптических повреждений, преломляющих сред глаза, увеличивается с увеличением апертуры [407, 578].

Повреждению структур, окружающих фокус, препятствует экранирующий эффект плазменного поля – образующееся облако ионизированного газа [379, 639].

Излучение ИАГ-лазера (так же, как аргонового и рубинового), фокусируемое на радужку или переднюю капсулу хрусталика, при использовании энергии высокой плотности может вызвать побочные эффекты, в частности локальное повреждение ЗЭР в зоне прохождения луча через роговицу или ожог глазного дна [148]. Наиболее чувствительны к воздействию излучения ИАГ-лазера сетчатка и ЗЭР. Поскольку важна не только проникающая способность излучения с учетом глубины расположения мишени и ее спектральной характеристики, но и безопасность тканей глаза, расположенных по ходу луча в пре- и постфокальных зонах [51], наиболее безопасным для тканей глазного дна считают излучение неодимового ИАГ-лазера наносе-

кундной экспозиции, так как возникающая в фокусе луча плазма отражает и рассеивает лазерное излучение [148].

Помимо ударной волны при лазерном воздействии имеются другие факторы – световое воздействие и свободные радикалы, не оказывающие достоверного повреждающего действия на ткани глаза [379, 629], но вторичные ионизирующие и фотохимические эффекты способствуют повышению риска непрямого повреждения тканевых структур глаза [227].

Следует учесть многообразие возможных биофизических эффектов, возникающих в зоне максимальной концентрации лазерной энергии, поглощаемой тканями организма: от стимуляции кровообращения и обменных процессов в связи с преобразованием малоинтенсивной энергии в тепловую до разрушения межклеточных связей и тканевых структур на месте микровзрыва из-за фокусирования воздействия высокоинтенсивной энергии [51].

Образование свободных фотонов и электронов после импульсного разряда ведет к ускорению перекисно-липидного окисления во влаге и тканях передней камеры [499], что объясняет активацию лизиса экссудативных пленок на поверхности ИОЛ после воздействия излучения ИАГ-лазера [108, 109].

В литературе нет единого мнения относительно того, какие из параметров излучения оказывают наиболее выраженное побочное воздействие на внутриглазные структуры и их физиологию [140, 207, 354, 370, 427, 613, 636, 657]. Обращают внимание на величину энергии в импульсе, количество импульсов и тотальную энергию, затраченную в ходе операции. Считают, что основные побочные эффекты лазерного воздействия обусловлены тракционным механическим воздействием ударной волны на ресничное тело, сила которой является производной от величины энергии в импульсе [199, 207].

Вопрос о влиянии излучения ИАГ-лазера на ткани оперируемого глаза [309, 318] и парного, не подвергавшегося прямому лазерному воздействию, был и остается предметом пристального внимания как теоретиков-экспериментаторов, так и клиницистов [123, 158, 309, 323, 396].

В экспериментально-клинических исследованиях были изучены особенности прямого и непрямого повреждения различных структур глаза в результате выполнения ИАГ-лазерной операции на функциональном, морфологическом, биофизическом и биохимическом уровнях. Доказано, что лазерное воздействие вызывает комплекс изменений в структурах глаза, как подвергшихся, так и не подвергшихся прямому лазерному воздействию. Выявлены изменения биоэлектрической активности сетчатки, содержания белка в фоторецепторах сетчатки, усиление перекисного окисления липидов в тканях глаза, нарушения гемодинамики, морфологические изменения стекловидного тела и др. [105, 123, 145, 207, 227, 228, 230, 231, 254, 293, 309, 392].

Результаты этих исследований подтвердили безопасность ИАГ-лазерных операций для зрительно-нервного аппарата: в электрофизиологических исследованиях установлена обратимость изменений биоэлектрической активности сетчатки, в реографических – связь изменений биоэлектрической активности сетчатки с колебаниями кровенаполнения глаза, в термографи-

ческих – отсутствие термического действия излучения ИАГ-лазера [105, 145, 207, 228, 254, 388, 390, 392].

Показано, что реакция сетчатки и сосудистого тракта парного интактного глаза на воздействие ИАГ-лазера идентична реакции этих структур оперированного глаза, установлен 2-недельный срок нормализации всех показателей, изученных в экспериментальных и клинических исследованиях у взрослых пациентов [105, 145, 207, 228].

Хотя опыт использования ИАГ-лазера в офтальмологии достаточно широко и полно освещен в литературе, большинство авторов оценивают результаты ИАГ-лазерных вмешательств, основываясь чаще на результатах исследований функций органа зрения, не отражая влияния этих операций на различные структуры глазного яблока, особенно растущего глаза ребенка.

По мнению некоторых исследователей, при определенных ситуациях целесообразность использования лазера спорна, так как даже на безопасном уровне воздействия нельзя полностью исключить риск развития осложнений [109, 186], причем нужно помнить, что возможно воздействие не только на оперируемый глаз, но и на парный [105, 109, 228].

Предвидение развития осложнений, возможно, ограничит использование лазеров, но тем эффективнее будет их воздействие [65].

В настоящее время проводят исследования по численному моделированию последствий воздействия излучения лазера на структуры глаза при операциях для определения зон и характера лазерного поражения, оптимизации работы лазерных установок [186].

3.2. РЕАКТИВНЫЙ СИНДРОМ ПОСЛЕ ИАГ-ЛАЗЕРНЫХ ВМЕШАТЕЛЬСТВ

Наиболее часто возникающее и известное осложнение ИАГ-лазерных операций – так называемый реактивный синдром – включает временное повышение ВГД с сопутствующим раздражением переднего отдела глазного яблока, клинически проявляющимся в виде миоза, перикорнеальной реакции, гиперемии радужки, снижения прозрачности камерной влаги (в 40 % случаев) [310], увеличением содержания в ней белка. Этот синдром развивается у 19,8–80 % взрослых пациентов, перенесших ИАГ-лазерное вмешательство [207], и гораздо реже у детей – у 3,6–14,3 % [21, 97, 160, 182, 251].

Изучению патогенеза и клиники реактивного синдрома, оценке лечения и методов его профилактики посвящено большое количество работ отечественных и зарубежных авторов [105, 145, 147, 157, 158, 204, 228, 293, 311, 354, 358, 390, 392, 400, 447, 470, 543, 562, 579, 580, 606, 630, 641, 644, 676].

В настоящее время реактивный синдром рассматривают как саморегулирующуюся защитно-компенсаторную реакцию организма. В ответ на воздействие излучения ИАГ-лазера в тканях глаза происходит разрушение липопротеидных комплексов клеточных мембран, накопление токсичных продуктов липидного и белкового обмена, повышающих проницаемость стенок сосудов и ультрафильтрацию ВГЖ. Эти патогенетические механизмы являются пусковыми, они способствуют выбросу простагландинов, включению

адренергических триггерных механизмов (в ответ на раздражение радужки и ресничного тела), нарушающих проницаемость гематоофтальмического барьера, приводящих к гидратации тканей, изменению газового и кислотно–щелочного состава влаги передней камеры (появлению в ней белков) при возникновении «оптического пробоя», обусловливают механическое затруднение оттоку ВГЖ, т. е. ведут к развитию реактивного синдрома с офтальмогипертензией, нарушением гемодинамики и зрачковой реакции [88, 145, 147, 187, 228, 490].

Гиперемию глазного яблока различной степени выраженности наблюдают практически у всех взрослых пациентов через 5–20 мин после лазерной операции [228, 310], в то время как только у 22,5 % детей отмечают незначительные проявления воспалительной реакции через 1–7 сут после вмешательства [21]. Перикорнеальную инъекцию выявляют только у детей, у которых сохраняется большой объем нерассосавшихся масс на фоне умеренно выраженного факогенного иридоциклита в течение 5–14 дней после ИАГ-лазерной факодеструкции [105, 107].

Установлена зависимость выраженности реактивного синдрома от вида лазерной операции: он более выражен при импульсной (ИАГ или рубин) ДВК, чем при использовании комбинированных (аргон-ИАГ) методик дисцизии [25], а также от количества аппликаций и энергетического режима [25].

У детей при использовании минимальных энергетических режимов и обязательной медикаментозной подготовки к операции классический реактивный синдром с выраженной транзиторной офтальмогипертензией практически не наблюдается, ранний послеоперационный период протекает ареактивно (у 77,5 %), без болевого синдрома (у 99,9 %) [21].

У взрослых пациентов транзиторное повышение ВГД (реактивная гипертензия) после ИАГ-лазерной операции (чаще ЗКТ) возникает часто – у 15–75 % [105, 145, 147, 204, 206, 310, 323, 400, 447, 562]. Некоторые авторы даже отмечают повышение ВГД после ИАГ-лазерных операций на переднем отделе глаза у всех взрослых пациентов без исключения [614]. W.J. Stark и соавт. (1985) отметили повышение ВГД на 5 мм рт. ст. в 39 % из 17 000 ИАГ-лазерных операций [636].

По данным Н.Н. Арестовой (2009), транзиторная офтальмогипертензия возникает у 31,6 % детей в течение 1–7 сут после лазерного воздействия (в среднем на 2,43 ± 0,10 мм рт. ст): ВГД повышается на 5 мм рт.ст. и более у 3,1 % детей, из них у 0,7 % – на 10 мм рт. ст. и более. У 37,9 % детей ВГД повышается в первые 15 мин, у 36,1 % – в течение 30 мин. У детей ВГД чаще повышается после лазерно-инструментального удаления катаракт (у 41,2 %) и ДЗМ (у 36,3 %) [21].

Среди взрослых пациентов повышение офтальмотонуса более чем на 10 мм рт.ст. выявляют у каждого третьего [400], в то время как в детском возрасте такая выраженная реактивная офтальмогипертензия отмечается в единичных случаях [158, 160], причем без каких-либо воспалительных реакций [251]. Нормализация офтальмотонуса у детей наступает обычно быстрее, чем у взрослых, – на следующий день после лазерной операции, и в дальнейшем он сохраняется в пределах нормы [158, 159, 160, 251].

Так, согласно данным А.Н. Иванова и А.В. Степанова (1990), после ИАГ-лазерной дисцизии травматических катаракт повышение ВГД не более чем на 5–6 мм рт. ст. от исходного уровня отмечено у небольшого числа детей, причем без признаков раздражения глаза или реакции роговицы, при этом ВГД полностью нормализовалось через 6–10 ч без медикаментозной терапии. При исходном ВГД 19,3±2,8 мм рт. ст. через 2 ч после лазерной дисцизии травматических катаракт у 47,7 % детей отмечено его повышение на 6,7±3,2 мм рт. ст., через 1 сут ВГД снизилось до 23,1±3,3 мм рт. ст., а через 2 дня полностью нормализовалось [105].

У 1/3(35,3 %) детей в первые 1–7 сут после лазерных операций ВГД снижается (в среднем на 4,38±0,19 мм рт. ст.), у 1/3 (33,1 %) остается неизменным. Снижение ВГД более выражено у детей непосредственно после лазерной рефистулизации (у 84 %), деструкции кист передней камеры (у 73,9 %) и устранения зрачкового блока (у 60,9 %). ВГД не изменяется почти у половины детей после ЗСТ (у 46,2 %), лазерно-инструментального удаления катаракт (у 41,8 %) и ДЗМ (у 40,2 %) [21].

3.3. ВГД И ГИДРОДИНАМИКА ГЛАЗА ПОСЛЕ ИАГ- ЛАЗЕРНЫХ ОПЕРАЦИЙ

Транзиторное повышение ВГД (реактивная офтальмогипертензия), сопровождающееся появлением белков в передней камере, нарушением гемодинамики и зрачковой реакции как проявление реактивного синдрома в ответ на воздействие лазерного излучения, является в первую очередь результатом активации перекисного окисления липидов в радужке, стекловидном теле и сетчатке, приводящего к повышению проницаемости клеточных мембран, выбросу простогландинов с отёком и деструкцией тканевых элементов дренажной системы глаза, гемодинамическими нарушениями, ухудшающими отток ВГЖ [228, 258]. Кроме того, возможными причинами повышения ВГД считают блокаду оттока ВГЖ элементами разрушенного хрусталика, шарами Адамюка – Эльшнига, пигментом, кровью, грыжей стекловидного тела и большой объем операции [293, 347, 354, 385, 470, 501, 606, 644, 676, 677], перенесенный ранее иридоциклит и воспалительную реакцию, возникающую после операции [300, 527, 630], что доказано результатами анализа клеточной взвеси во влаге передней камеры после ИАГ-лазерного воздействия [187, 293], а также появление субстанций стекловидного тела во влаге передней камеры [488, 606].

Роль стекловидного тела в повышении ВГД после ИАГ-лазерной ЗКТ вызывает споры [606]. В экспериментах на кроликах показано, что причина возникновения офтальмогипертензии после воздействия излучением ИАГ-лазера не просто в образовании грыжи стекловидного тела, а в разрушении переднего кортикального геля, в результате чего в камерную влагу попадают низкомолекулярные частицы недиализированного стекловидного тела [606, 607].

У детей причинами повышения офтальмотонуса, помимо воздействия излучения ИАГ-лазера часто являются врожденный гониодисгенез, прогрессирующая посттравматическая облитерация УПК, редко – факогенная

реакция при лазерной деструкции объемных остатков хрусталиковых масс в области зрачка, не исключена также роль витреальных факторов [606].

При изучении влияния лазерного излучения на ВГД и гидродинамику 1526 глаз детей в разные сроки после лазерных операций на переднем отделе выявлено даже небольшое снижение ($p<0,001$) среднего ВГД через 1–3 мес. после вмешательста с полной его нормализацией через 6 мес и более ($p<0,05$), достоверное снижением Ро и коэффициента Беккера ($p<0,001$), небольшое снижение показателя F ($p<0,05$). Средние показатели ВГД и гидродинамики интактных парных глаз практически не изменились за весь период наблюдения. Через 6 мес и более после большинства лазерных операций – ДЗМ, ПСТ, ЗСТ, ИТ (при зрачковом блоке без исходной офтальмогипертензии), лазерно-инструментального удаления катаракт – ВГД у детей существенно не изменилось [21].

Особенно детально изучена *проблема развития реактивной гипертензии после ИАГ-лазерной ЗКТ или ДЗМ, ДВК* как наиболее широко применяемых лазерных операций. У взрослых больных частота возникновения транзиторной офтальмогипертензии после лазерной ДЗМ составляет около 75 % [54, 63, 358]. ВГД повышается на 5–10 мм рт. ст. по сравнению с исходным [392], сохраняется на этом уровне в среднем не более 3 дней и купируется приемом внутрь ингибитора карбоангидразы (диакарб) [54].

Большинство авторов единодушны во мнении, что при значительном объеме вмешательства *ИАГ-лазерная ЗКТ* действительно приводит к выраженным изменениям гидродинамики оперированного глаза в раннем послеоперационном периоде [630] вследствие ухудшения оттока ВГЖ и повышения продукции камерной влаги через 2–4 часа после лазерного воздействия [105, 145, 147, 206, 400, 630]. Максимальное повышение ВГД (до 24–38 мм рт. ст.) [206] отмечают в течение 1-го часа после операции в среднем на 1,4 мм рт. ст. [673]. У взрослых ВГД обычно нормализуется в течение 1 сут [105, 454, 579, 636], иногда – в течение 7–10 сут [396, 400, 602]. Вторичная глаукома развивается у 2–3 % больных после ЗКТ [636], хотя, по другим данным, через 6 мес после ИАГ-лазерной ЗКТ повышение ВГД практически не наблюдается [630].

Установлено, что ИАГ-лазерная ЗКТ сопровождается функциональными сдвигами гидродинамики: увеличением минутного объема влаги (при тонографии у 28 больных с послеоперационной гипертензией выявлена гиперсекреция ВГЖ: $F=5,13\pm0,09$) [105], затруднение ее оттока (от 0,18 до 0,08 мм^3/мин/мм рт. ст. у 55 % больных через 4 ч с увеличением до 0,13 мм^3/мин/мм рт. ст. у 27 % через 1 нед [580], увеличением коэффициента Беккера [147, 258], хотя в некоторых экспериментальных работах доказано отсутствие достоверного повышения ВГД после ИАГ-лазерной ЗКТ, но выявлено ухудшение оттока ВГЖ на 80 % от исходного уровня в сроки от 3 ч до 3 дней [501].

Тонографические исследования у детей показали, что ИАГ-лазерная ЗКТ может сопровождаться функциональными сдвигами гидродинамики (увеличение минутного объема влаги, снижением коэффициента легкости оттока, увеличением коэффициента Беккера), но эти изменения транзиторны и наблюдаются не у всех детей. Сравнительная редкость транзиторной гипертензии и более быстрая нормализация офтальмотонуса у детей по сравнению с пациентами пожилого возраста объясняют бóльшими компен-

саторными возможностями молодого организма и состоянием дренажной системы глаза [21, 158].

Средние показатели ВГД и гидродинамики интактных парных глаз практически не изменились за весь период наблюдения [21].

Существенной корреляции между повышением ВГД и уровнем суммарной энергии не выявлено [400, 602, 630] – при энергии импульса ЗКТ 2 или 4 мДж изменения ВГД идентичны [527]. Зависимости повышения ВГД от глубины передней камеры, наличия и степени воспаления и кровоизлияния также не выявлено [400]. Сравнительно чаще реактивная гипертензия в первые сутки наблюдается при сравнительно большем размере ЗКТи расширенном зрачке [354, 621].

Установлено, что наличие ИОЛ достоверно не повышает риск вторичной гипертензии после ИАГ-лазерной ЗКТ [630], наоборот, афакичные глаза более склонны к выраженной гипертензии (более, чем на 10 мм рт. ст., чем артифакичные) [527]. При афакии повышение ВГД в первый час составляет более 8,2 мм рт. ст., а через неделю – более 3,6мм рт. ст.; при артифакии – более 3,5мм рт. ст. в первый час и снижается до исходного уровня через неделю [470]. Причем при внутрикапсулярном методе фиксации ИОЛ вообще практически не отмечено существенного повышения ВГД после ИАГ-лазерной ЗКТ [295].

Большинство авторов выявляют более частое и выраженное повышение ВГД после ИАГ-лазерных операций на глаукоматозных глазах [400], хотя есть сообщения и об отсутствии такой зависимости [630]. В отдаленные сроки (через 1–6 мес) ИАГ-лазерная ЗКТ не оказывает существенного влияния на ВГД и потребность в глаукоматозном медикаментозном лечении у больных после комбинированной операции факоэмульсификации с трабекулэктомией [689].

Анализ частоты и степени повышения ВГД в зависимости от предоперационной подготовки показал: применение инстилляций пилокарпина [347], 0,5 % тимолола [527] эффективно купируют повышение ВГД после ИАГ-лазерной ЗКТ, хотя применение тимолола перед операцией не предупреждает позднее повышение ВГД [527].

После *передней ИАГ-лазерной капсулотомии (ПКТ),* по данным литературы, также отмечается реактивная гипертензия: известны случаи повышения ВГД до 55 мм рт. ст. через 4 ч после вмешательства [13, 83, 381, 470, 683]. В эксперименте на кроликах ВГД после ИАГ-лазерной ПКТ резко возрастало (с 16,6 до 27,2 мм рт. ст.), достигая максимума через 30 мин от начала лазерного воздействия, затем волнообразно снижалось, нормализуясь через 2,5–3 ч с полной регрессией спустя 1 сут [83], и сохранялось на достигнутом уровне в течение 2 нед наблюдения [42]. Отмечались изменения гидродинамики: повышение тонометрического и истинного ВГД, снижение коэффициента легкости оттока, увеличение продукции ВГЖ и коэффициента Беккера [83]. Повышение ВГД сочеталось со снижением пульсового наполнения глаза в течение 0,5–3 часов, с изменением временных показателей, характеризующих состояние тонуса сосудистой стенки, с полной регрессией через 1 сут [42, 83].

Интракапсулярная ИАГ-лазерная факофрагментация не вызывает явлений реактивного синдрома (иридоциклит, повышение офтальмотонуса, миоз), не сопровождается достоверными значительными нарушениями гид-

ро- и гемодинамики, изменениями электрофизиологических показателей и состояния ЗЭР [173, 250], которые часто наблюдаются после ИАГ-лазерной ЗКТ. Небольшое достоверное снижение продукции ВГЖ в течение 2 нед после ИАГ-лазерной интракапсулярной факофрагментации с нормализацией показателей через 2 мес объясняют механическим «шоком» ресничного тела вследствие лазерного воздействия. Не исключено также отрицательное воздействие на ресничное тело продуктов метаболизма хрусталика, диффундирующих в заднюю камеру глаза [173].

После *ИАГ-лазерной* или *комбинированной аргон-ИАГ-лазерной ИТ* реактивная гипертензия отмечена у 7,5–20 % больных [355, 360, 433, 503, 586, 587, 679].

После *ИАГ-лазерной гониопунктуры,* произведенной при рецидиве повышения ВГД после неэффективных непроникающих антиглаукоматозных операций типа субсклеральной синусотомии, у 1/3 больных в течение 2 нед после воздействия наблюдается реактивная гипертензия с повышением ВГД в среднем на 8–10 мм рт. ст., а затем наступает фаза нормализации офтальмотонуса. При отмене гипотензивного режима после ИАГ-лазерной гониопунктуры реактивный синдром выявлен у 37,5 % больных [79].

У детей с глаукомой отмечен высокий гипотензивный эффект лазерных операций (рис.7) [21].

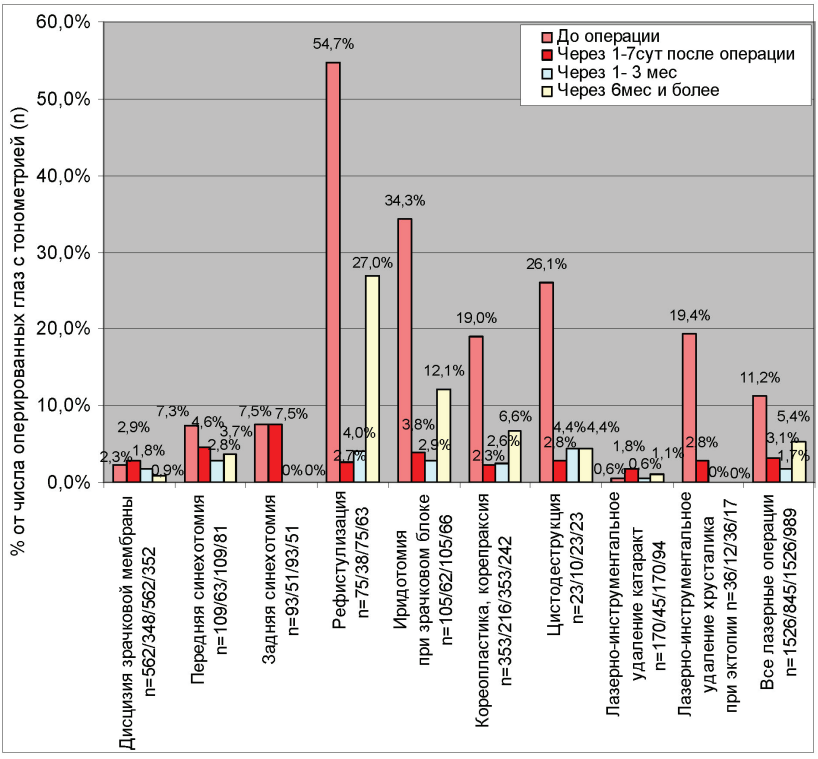

Рис. 7. Частота выявления офтальмогипертензии (ВГД выше 26 мм. рт. ст.) до и после ИАГ-лазерных операций у детей с патологией переднего отдела глаза (1526 глаз).

Частота исходной офтальмогипертензии в целом снизилась ($p<0,001$) в 6,6 раз в первые 3 мес после лазерных операций (с 11,2 до 1,7 %) и в 2,1 раз (до 5,4 %) через 6 мес и более. Устранение зрачкового блока и реконструкция зрачковой зоны с помощью лазерной операции привели к снижению частоты исходной офтальмогипертензии в 3 раза, рефистулизации – в 2 раза, рассечение задних синехий и лазерно-инструментальное удаление эктопированных хрусталиков способствовали полному устранению офтальмогипертензии [21].

3.4. ВОЗДЕЙСТВИЕ ИЗЛУЧЕНИЯ ИАГ-ЛАЗЕРА НА ГЕМОДИНАМИКУ ГЛАЗА

Известно, что изменения гидродинамики глаза нередко, например, при контузии глаза [274], сопровождаются изменением гемодинамических параметров, а их взаимоотношение определяет стабильность и колебания офтальмотонуса [174]. Одним из методов регистрации глазного кровотока является реоофтальмография.

Реография – бескровный метод исследования кровообращения, с помощью которого регистрируют электрическое сопротивление живых тканей, изменяющееся при колебаниях кровенаполнения во время сердечного цикла в момент пропускания через них переменного тока. Реограмма, являясь кривой пульсовых колебаний, отражает объёмные изменения кровеносных сосудов органа при прохождении каждой пульсовой волны.

В экспериментальных исследованиях на кроликах после проведения *ИАГ-лазерной ПКТ* с помощью реоофтальмографии выявлены значительное снижение кровотока в глазу через 15–45 мин после лазерного воздействия на фоне ослабления сосудистого тонуса и повышение ВГД [42, 187]. Аналогичное снижение реографического коэффициента (RQ) зарегистрировано в ближайшие сроки после подобных операций у взрослых пациентов [105, 147, 228]. Это колебание объемной скорости кровотока в сосудистом русле расценивают как компенсаторную реакцию, направленную на уменьшение кровенаполнения ресничного тела, секреции ВГЖ и, значит, снижение ВГД [145]. При этом отмечена содружественная реакция парного глаза на воздействие излучения лазера с более быстрым восстановлением RQ [42].

В эксперименте выявлен двухфазный характер изменений RQ в ответ на ИАГ-лазерное воздействие при моделировании операций на переднем отделе глаза у кроликов [103, 105]: ранняя фаза – кратковременное снижение RQ в 2,2–2,5 раза через 20 мин после воздействия с восстановлением его исходного уровня через 40 мин, поздняя фаза – снижение RQ через 2–3 сут. после лазерного воздействия с восстановлением его исходного уровня через 7 дней.

У большинства (65,9 %) взрослых пациентов ИАГ-лазерная ЗКТ не вызывает существенных изменений гемодинамики [228]. Чаще (у 20–58,3 % больных) изменения проявляются в снижении тонуса сосудов и уменьшении пульсового кровенаполнения глаза [105, 145, 228, 258] со снижением RQ через 2 ч [228] или 3–4 ч [145] с восстановлением показателя через

1 нед [145] или 2 нед [105, 228]. Реже (у 14,1 % больных) выявляют увеличение пульсового кровенаполнения глаза через 2 ч после лазерной операции с восстановлением его исходного значения через 2 нед [228]. Аналогичные, но менее выраженные изменения гемодинамики отмечают и в парных глазах [105, 145, 228]. Степень выраженности изменений объемной скорости кровотока в сосудистом тракте существенно зависит от исходного уровня гемодинамики [145, 147] и коррелирует с изменениями биоэлектрической активности сетчатки [228].

В экспериментах и клинических наблюдениях установлен функциональный характер изменений кровенаполнения сосудистого тракта и подтверждена связь его с типом лазерной операции. При анализе соотношения состояния гемодинамики по данным реографии и биоэлектрической активности сетчатки по данным ЭРГ после ИАГ-лазерной ЗКТ в большинстве (58,5 %) случаев чёткой корреляции исследуемых показателей не выявлено: в 18,5 % – двухфазная реакция сетчатки, со значительным снижением скорости кровотока в сосудистом тракте глаза, в 23 % – реакция угнетения биоэлектрической активности сетчатки, сопровождавшаяся увеличением объемной скорости кровотока в сосудистом тракте [228].

Установлено, что характер изменений гемодинамики после ИАГ-лазерной операции зависит от исходного состояния сосудистой системы: у больных с исходно сниженным RQ (по сравнению с возрастной нормой) не отмечено существенных гемодинамических сдвигов, у пациентов с исходным значением RQ, находящимся в пределах возрастной нормы, выявлено его снижение, которое можно расценивать как компенсаторное, направленное на уменьшение объема крови, притекающей к оперированному глазу, и секреции ВГЖ [147]. Возможно, различия в показателях зависят от степени выраженности ударного воздействия на стенки сосудов, изменения ее эластичности, проницаемости, степени рубцового процесса в оболочках [105]. Зависимости выраженности гемодинамических изменений от энергии и количества импульсов не обнаружено [105].

ИАГ-лазерная факофрагментация (без ПКТ) не вызывала достоверных изменений гемодинамики согласно результатам реографии, а также временных параметров микроциркуляции и ангиоархитектоники радужки по результатам флюоресцентной иридоангиографии [173].

При исследовании нами гемодинамики в 112 афакичных глазах, подвергнутых лазерной операции, и парных интактных глазах (352 реограммы) детей в возрасте от 5 до 16 лет [21], выявлены весьма неоднозначные колебания сосудистого тонуса после лазерного воздействия, обусловленные разным исходным состоянием глаз, различием структур, подвергнутых лазерному воздействию (ЗМ, сращения, радужка), степенью травматичности лазерного вмешательства и возникшими после него осложнениями (геморрагии и др.). Исходные величины среднего RQ глаз перед лазерной операцией и парных интактных глаз были идентичными (2,98±0,14‰ и 2,76±0,19‰, $p>0,05$).

Установлено, что у большинства (64,7 %) больных в первые 1–3 ч после операции RQ повышался, при этом отмечалось значительное (на 25,5 %) увеличение объемной скорости кровотока (с 2,98 до 3,74‰; $p<0,05$), реже (у 35,3 %) RQ снижался. Нормализация кровотока, происходившая

с 1–2-х суток после лазерной операции, сменялась значительным снижением RQ (до 1,8‰; p<0,05) к 4-м суткам, особенно значительным при повторных сеансах лазерного воздействия со значительным увеличением кровотока на 7–10-е сутки и восстановлением до исходного уровня с 1 по 8 мес после операции. На парных интактных глазах в первые часы после лазерных операций на другом глазу RQ также чаще (у 58,8 % больных) повышался или не изменялся (у 29,4 %), хотя степень выраженности содружественных изменений гемодинамики в парном глазу была недостаточно значительной (p>0,05) [21].

Выявлены особенности реограмм, зарегистрированных у детей с выраженной исходной экссудативной воспалительной реакцией переднего отдела глаза и факогенным иридоциклитом,– значительное увеличение кровенаполнения сосудов глаза в 1-й час после лазерного воздействия с последующим значительно выраженным и длительным (до 2,5–3,5мес) ухудшением кровоснабжения. Анализ сочетанных изменений гемо- и гидродинамики позволяет дать индивидуальную оценку степени выраженности повреждающего действия излучения ИАГ-лазера на глаз ребенка и выявить нарушения, для устранения которых необходимо срочно изменить тактику ведения больного: при значительном повышении RQ требуется усилить противоотечную и противовоспалительную терапию, при дефиците кровообращения с гипосекрецией ВГЖ провести сосудорасширяющую терапию, эффективность которой можно контролировать с помощью реографии [21].

3.5. ВОЗДЕЙСТВИЕ ИЗЛУЧЕНИЯ ИАГ-ЛАЗЕРА НА РОГОВИЦУ

3.5.1. Состояние ЗЭР у детей в норме и при патологии

Роговицу считают одной из наиболее уязвимых тканей при лазерном воздействии. Перед тем, как представить обзор исследований по изучению воздействия излучения ИАГ-лазера на роговицу, кратко остановимся на вопросах, касающихся ее состояния у детей в норме и при патологии, потенциально служащей показанием к выполнению реконструктивных лазерных операций.

Прозрачность роговицы обеспечивается благодаря дегидратационной функции ее заднего покрова – заднего эпителия роговицы (ЗЭР), который представляет собой уникальную структуру, состоящую из одного пласта клеток гексагональной формы, который покрывает всю внутреннюю поверхность роговицы. Популяция клеток ЗЭР является объективным критерием их жизнеспособности и показателем функциональной полноценности [139, 246].

Прижизненный контроль состояния клеток ЗЭР с помощью контактной зеркальной эндотелиальной микроскопии позволяет объективно оценить тяжесть исходного состояния глаза, травматичность как хирургических, так и лазерных операций, особенно на переднем отделе глаза [47, 48, 81, 82, 84, 92, 98, 139, 179, 455].

В современных приборах для зеркальной биомикроскопии (например, прибор SP-1000 фирмы «Topkon», Япония) заложена программа автоматического подсчета и статистической обработки показателей плотности эндотелиальных клеток (ПЭК) [129]. Для оценки качественных параметров клеток (площадь, периметр, коэффициент вариабельности – полимегетизм, коэффициент элонгации – полиморфизм и процент гексагональных клеток) используют специальный анализатор изображения фирмы «Opton» ФРГ [98].

Выявление дефицита клеток ЗЭР, их прогрессирующей потери и изменений качественных параметров еще в предоперационном периоде позволяет решить вопрос о целесообразности выполнения операции, выбрать оптимальный метод оперативного вмешательства и способ коррекции афакии, определить степень риска развития роговичных осложнений, своевременно принять меры по их профилактике, получить представление о степени воздействия различных факторов, в частности травматического синдрома, операционной травмы [98], а значит, и лазерного воздействия на эффективность операции [230, 258], решить многие проблемы реабилитации [92, 99, 179, 258].

3.5.2.Факторы, влияющие на состояние клеток ЗЭР

Значительное снижение ПЭК приводит к возникновению отека и ЭЭД роговицы. В ряде случаев пласт клеток ЗЭР продолжает функционировать, обеспечивая прозрачность ее даже при ПЭК 500–800 кл/мм^2, но начальные стадии ЭЭД могут выявляться и при ПЭК 900–1000 кл/мм^2, т. е. при ее уменьшении в 2–3 раза по сравнению с нормой.

При отсутствии осложнений в ходе операции и после нее снижение ПЭК несущественно (5,6–16,4 %) – обеспечивается функциональная полноценность заднего пласта, благодаря чему сохраняется прозрачность роговицы [258]. При длительных манипуляциях в передней камере происходит травматизация клеток ЗЭР инструментом, хрусталиковой субстанцией, ирригационной жидкостью, искусственным хрусталиком, вследствие чего послеоперационный дефицит клеток ЗЭР увеличивается до 66 % и более, что создает реальную угрозу нарушения их дегидратационной функции и развития ЭЭД роговицы [258]. К потере клеток ЗЭР и развитию ЭЭД могут привести также децентрация зрачка с контактом радужки с роговицей, децентрация или дислокация ИОЛ, способствующая контакту ее опорных элементов с задним слоем роговицы, ущемление волокон стекловидного тела в рубце, воспалительные процессы в глазу и повышение офтальмотонуса [258].

В многоплановых исследованиях установлено, что плотность ПЭК и качественное состояние клеток ЗЭР зависят от возраста больного, этиологии и степени зрелости катаракты, перенесенных ранее воспалительных и дистрофических процессов, наличия гипертензии, травмы и других причин [81, 82, 84, 92, 246, 488].

Работы, посвященные изучению *состояния ЭЭР у детей,* динамики развития и репаративных возможностей роговицы в детском возрасте немногочисленны, а приводимые в них данные разноречивы [84, 92, 98, 259]. В то же время информация об исходном состоянии роговицы у пациентов детского возраста и изменении у них состояния ЭЭР после любой операции имеет особое значение в связи с необходимостью запаса клеток ЭЭР для нормальной жизнедеятельности роговицы, учитывая прогнозируемую продолжительную последующую жизнь ребенка [47], а также в связи с расширением показаний к имплантации ИОЛ у детей [84].

При рождении человека общее число клеток ЭЭР около 1 млн – до 4000 кл/мм^2, к 1 году средняя ПЭК составляет 5000–5807 кл/мм^2 [259]. Пласт ЭЭР в раннем детском возрасте сформирован клетками правильной гексагональной формы [531]; имеет толщину до 0,05 мм, хорошо и быстро регенерирует, выполняет барьерную функцию, участвует в образовании трабекулярного аппарата, причем к моменту рождения ЭЭР из двухрядного становится однорядным [259], хотя ранее считали, что у новорожденного сохраняется двухслойное строение клеток ЭЭР [531]. Позднее клетки уплощаются, приобретая правильную гексагональную форму и размеры, характерные для взрослых эпителиальных клеткок [259]. С возрастом размеры клеток ЭЭР несколько увеличиваются: диаметр с 20,3 до 22,4 мкм, площадь с 356 до 436 мкм. Вследствие ограниченной способности клеток ЭЭР к регенерации их количество и плотность с возрастом постепенно уменьшаются.

Физиологическая потеря клеток у взрослых колеблется от 0,32 до 1,86 % в год, составляя 30–40 клеток ежедневно – 0,5-2,0 % в год [246], а к 60 годам 2286 кл/мм^2 [84]. Однако интенсивность гибели клеток не является постоянной величиной, а зависит от возраста и исходной плотности ЭЭР в момент обследования [48, 259, 589].

В пренатальном периоде и в первые годы жизни происходит резкое уменьшение ПЭК [81], а затем (от 1 года до 15 лет) – постепенное линейное [48, 531], по-видимому, из-за изменения диаметра роговицы: у новорожденного он равен 9–9,1мм, а к 1 году увеличивается на 1мм [531].

Перераспределение монослоя клеток ЭЭР на интенсивно увеличивающейся площади задней поверхности роговицы и приводит к уменьшению ПЭК на 7,1 % за 6 мес. Далее до 5-летнего возраста диаметр роговицы увеличивается еще на 1–1,2 мм, что приводит к снижению ПЭК в среднем на 6,47 % в год. После 5 лет интенсивный рост роговицы практически прекращается и небольшое снижение ПЭК (0,74 % в год) происходит в основном в результате физиологической потери [48].

К 5 годам популяция клеток ЭЭР обычно составляет около 3000 кл/мм^2 и она почти однородна, а между 5 и 50 годами популяция становится значительно гетерогенной, и плотность ее к 50 годам составляет от 1000 до 3500 кл/мм^2, к 80 годам – от 900 до 4000 кл/мм^2, с 16 до 80 лет средняя ПЭК уменьшается с 3300 до 2550 кл/мм^2 [259, 589].

Поскольку количество клеток ЭЭР индивидуально у каждого человека и стареют они с разной скоростью, по фотографии клеток ЭЭР нельзя, например, определить возраст человека [179]. Минимальное количество клеток

ЗЭР в центральной зоне, достаточное для функционирования роговицы и сохранения ее прозрачности, составляет 330–447кл/мм^2.

Эпителий роговицы у детей в основном мономорфный, незначительный полиморфизм появляется только к 12–15 годам. С возрастом увеличивается средняя площадь клетки, появляется некоторый плеоморфизм, усиливающийся к 12–15 летнему возрасту. Сохранность пролиферативной способности клеток ЗЭР детей должна обеспечить высокую плотность популяции этих клеток после операции [259]. Важно отметить, что у больных с низкой исходной ПЭК даже при физиологической потере вмешательство может привести к снижению ПЭК до критической и возникновению дистрофии роговицы [48].

У детей склонность клеток ЗЭР к пролиферации в УПК и на радужке более выражена, чем у взрослых, особенно после травмы [326], причем у молодых доноров в возрасте от 2,5 мес до 1 года рост клеток ЗЭР в культуральной среде начинается особенно быстро, с увеличением возраста потенция к росту в культуре уменьшается [326].

При анализе качественных показателей: полимегетизма (по коэффициенту полимегетизма – как соотношения стандартной девиации к средней площади клеток, выраженного в процентах), полиморфизма (по коэффициенту элонгации, определяющему изменение клеток по форме) и процента гексагональности (определяемому путем подсчета клеток правильной гексагональной формы на экране монитора), здоровых глаз детей и взрослых выявлены более высокие функциональные способности клеток ЗЭР у детей [98, 622].

Учитывая значительную продолжительность предстоящей жизни детей после оперативного вмешательства, изучение исходного состояния роговицы и влияния хирургической, а значит и лазерной операции на эпителиальный пласт приобретают особую значимость, особенно принимая во внимание приводимые в литературе сведения о состоянии ЗЭР у детей с врожденной патологией хрусталика в пред- и послеоперационном периоде [92].

В исследованиях количественного и качественного состояния пласта клеток ЗЭР у детей с врожденной патологией хрусталика не выявлено статистически достоверных различий ПЭК глаза с катарактой и здорового. Средняя ПЭК при двусторонней врожденной катаракте (2885 кл/мм^2) практически не отличается от ПЭК роговицы здоровых глаз (2805 кл/мм^2), глаз с монокулярной катарактой (2926 кл/мм^2) и глаз с сублюксацией хрусталика (2878 кл/мм^2). Потеря клеток ЗЭР через 3 мес после экстракции врожденной катаракты на афакичных глазах сравнительно невелика (12,4 %), при имплантации ИОЛ с соблюдением условий максимальной атравматичности, практически не увеличивается (14,8 %), при трансцилиарной ленсэктомии составляет 40 % [81, 84, 92].

Морфологические показатели клеток ЗЭР у детей с врожденной катарактой практически не отличаются от таковых у здоровых детей [81, 84, 92]. Доля гексагональных клеток у здоровых детей (средний возраст 11лет) составляет 78–79 %, при врожденных катарактах у детей – 79–80 % [98], у взрослых (средний возраст 70 лет) – 62–66 % [622]. После удаления врожденной катаракты морфологические показатели клеток ЗЭР у детей с ар-

тифакией незначительно отличаются от аналогичных показателей у детей с афакией [98, 258].

После *травм глаз* практически у всех детей наблюдается снижение ПЭК. Установлена высокая степень корреляции между дефицитом клеток ЭЭР и видом травмирующего агента, количеством ранее перенесенных операций, наличием рубцов роговицы и степенью выраженности абсорбции хрусталикового вещества, последующего воспаления, дистрофических процессов. Дефицит клеток ЭЭР после контузии минимален (14,8–16,3 %), у неоперированных больных – 23 %, при полных катарактах – 11,2–24,9 %, при пленчатых травматических катарактах – 46 %, при обширных рубцах роговицы – 34,4 – 46,6 %, у больных, которым были неоднократно произведены оперативные вмешательства по поводу травмы глаза – до 50 % и более [47, 84, 101, 246, 258]. Особенно низка ПЭК в области рубцов – от 864 до 1156 кл/мм^2, поэтому для объективной оценки состояния роговицы необходимо исследование ее проводить в разных точках – непосредственно у рубца и в противоположных сегментах [246].

При травматических катарактах в отличие от врожденной патологии хрусталика выявлено достоверное уменьшение популяции клеток ЭЭР травмированного глаза – в среднем на 21,8 % [84]. Причиной более значительного снижения популяции клеток ЭЭР у детей с травматическими катарактами по сравнению со взрослыми с этой патологией (средняя ПЭК у взрослых 2721 кл/мм^2) [81] считают бóльшую выраженность воспалительной реакции в детском возрасте [263].

У детей с исходно низкой ПЭК (в среднем 1650 кл/мм^2) качественные морфологические изменения ЭЭР наиболее значительны, даже более выражены, чем у взрослых (средний возраст 70 лет) [98], что свидетельствует о резком снижении функциональных резервов клеток ЭЭР, обусловленном тяжестью травмы и последующих воспалительных и дистрофических процессов, что со временем приводит к декомпенсации дегидратирующей функции ЭЭР и прогрессирующей дистрофии роговицы [98]. Даже небольшая «физиологическая» потеря клеток ЭЭР со временем приводит к изменениям в мозаике, т. е возникновению клеток неправильной формы, больших размеров, а главное, потерявших наиболее энергетически выгодное гексагональное строение [98]. Дети с низкой исходной ПЭК и значительными качественными изменениями ее составляют группу риска развития роговичных осложнений [98], что обусловливает высокие требования к качеству операций у детей с последствиями травм и операций [84].

В целом атравматично выполняемая имплантация ИОЛ при использовании современной технологии удаления врожденной и травматической катаракты не вызывает существенных изменений клеток ЭЭР [98]. Морфометрические показатели детей с артифакией после удаления врожденных катаракт незначительно отличаются от показателей глаз с афакией [98], как и у взрослых после экстракции травматической катаракты. Неосложненное атравматичное течение операции уменьшает ПЭК незначительно (12–17,3 % при афакии и 6,3–8,6 % при артифакии) [47, 82], что совместимо с дальнейшей жизнедеятельностью роговицы [47, 92, 98]. Имплантация ИОЛ у детей возможна при минимальной ПЭК 1500–1600 кл/мм^2 (как и у

взрослых) при условии минимального объема вмешательства и максимального соблюдения мер профилактики осложнений [99].

При *осложненной катаракте*, развитие которой обусловлено воспалительным или дистрофическим процессом в глазу, у детей, как и у взрослых, как правило, отмечаются качественные изменения ЭЭР [92] при достоверном дефиците клеток по сравнению с их количеством в парном глазу [84]. Так, при увеальных катарактах дефицит клеток ЭЭР составляет в среднем 4,9–26,8 % по сравнению с их количеством в парном глазу и 11,3 % относительно возрастной нормы и коррелирует с продолжительностью и тяжестью заболевания [84, 246], сопровождаясь полимегетизмом, расширением межклеточных промежутков, отеком мембран клеток ЭЭР, плеоморфизмом, появлением белых наложений на изображении клеток, дефектами зеркального рефлекса соответственно расположению преципитатов при биомикроскопии [258]. Оперативное вмешательство на фоне уже имеющихся при увеальной катаракте изменений ЭЭР, даже выполненное без технических погрешностей, приводит к достоверно более значительному дефициту клеток ЭЭР, чем наблюдается при экстракции, например, сенильной катаракты (26 и 11,7 %), при синдроме Фукса (28,6 %) (по сравнению с парным глазом 11,4 %) [258].

При глаукоме ПЭК отличается от возрастной нормы в среднем на 11,7±2,5 %: ПЭК составляет в среднем 2020±24 кл/мм^2 (от 1850 до 2340) [246], причем уменьшение популяции клеток находится в прямой зависимости от стадии глаукоматозного процесса, уровня офтальмотонуса, травматичности перенесенных операций, а также от развития дистрофических изменений в переднем сегменте глаза. Удаление катаракты на глаукомном глазу способствует дальнейшему снижению ПЭК, что должен учитывать хирург [246, 258]. Следует предполагать большую чувствительность ЭЭР глаукомных глаз к операционной травме, несмотря на использование рациональных методов экстракции и коррекции афакии. Потеря клеток ЭЭР после операции у больных с глаукомой (25,1 %) достоверно больше, чем у больных с возрастными катарактами (11,7 %) [258].

Независимо от выбранного метода, хирургическая экстракция катаракты неизбежно ведет к снижению ПЭК [81, 82, 84]. Обычно дефицит клеток ЭЭР после операции небольшой – 10–20 % (в среднем 11,7 %) [253, 258], происходит относительная стабилизация ЭЭР и в последующем (через 6 мес после операции), их потеря существенно не отличается от физиологической, составляя 0,3–0,6 % в год [253, 258].

Основные негативные факторы, влияющие на величину потери клеток ЭЭР во время операции: механическое повреждение роговицы фрагментами хрусталика, инструментами и ИОЛ; ирригационные и ультразвуковые повреждения при факоэмульсификации (ультразвуковая вибрация способна вызвать длительный отек роговицы и её дистрофию) [258]; осложнения операции, особенно длительно или травматично устраняемые, а после операции – выраженная экссудативная реакция, хронический иридоциклит, гипертензия, повторные оперативные вмешательства и др. [179, 258]. При неосложненной экстракции катаракты в разные сроки после операции обычно существенных изменений состояния клеток ЭЭР не отмечается.

Доказана высокая чувствительность ЗЭР к различным неблагоприятным воздействиям: травме, повышению ВГД, выпадению стекловидного тела (увеличивается потеря клеток ЗЭР в 2–3 раза), воспалению, действию токсичных агентов [246, 258], что позволяет провести оценку тяжести механической, ирригационной, ультразвуковой и лазерной травмы в ходе оперативного вмешательства путем определения качественных и количественных изменений пласта ЗЭР с помощью эндотелиальной микроскопии [82, 84, 251, 253].

3.5.3. Влияние ИАГ-лазерных операций на состояние клеток ЗЭР (фрагмент выполнен в соавторстве с канд.мед.наук Орловой Е.Н.)

Импульсное излучение ИАГ-лазера с модуляцией добротности вызывает изменения в ЗЭР из-за достижения на поверхности роговицы высоких уровней плотности мощности излучения. Учитывая поглощение светового излучения роговицей (7 %) и эффект термической линзы при прохождении ИАГ-лазерного луча через роговицу [524], повреждение ее, особенно клеток ЗЭР, весьма реально и зависит от расстояния до фокальной плоскости и мощности импульса [63, 228, 388, 535].

Выявлены прямое поражение клеток ЗЭР (локальное отсутствие клеток ЗЭР в зоне прохождения луча) вследствие образования газовых пузырьков в момент разряда и разрыва клеток и непрямое – от микроударов взрывной волной и разрушенной тканью, обладающей большой кинетической скоростью [455, 570, 616], с вторичным контузионным действием гидродинамической волны в фокусе луча на клетки ЗЭР (прокрашивание цитоплазмы отдельных клеток суправитальным красителем) [82, 148].

Средняя потеря клеток ЗЭР *после ИАГ-лазерной операции* невелика – от 7 до 115 кл/мм^2 [673] или 7–14 % от исходной ПЭК [17].

Лазерная дисцизия вторичных катаракт в 3–17 % случаев сопровождается повреждением ЗЭР разной степени выраженности [145, 158, 258, 396, 400, 515, 524, 616, 630], причем чаще эти повреждения выявляют в афакичных глазах (12–17,3 %), чем в артифакичных (6,3–8,6 %) [47, 82]. Так, у детей потеря клеток ЗЭР после ИАГ-лазерной ЗКТ составляет 12 % при афакии и 8,6 % при артифакии, тогда как после инструментального удаления катаракт, например, травматических – 11 и 13,5 % соответственно [47].

ИОЛ является преградой для распространения ударной гидродинамической волны, возникающей при ИАГ-лазерной ЗКТ, которая препятствует уменьшению популяции ЗЭР [82]. Уменьшение ПЭК после *ИАГ-лазерной ЗКТ* до 11 % от исходного уровня выявляют у 48,9 % больных [228], при афакии оно составляет 5,1–5,2 %; при артифакии – 3,4–3,7 %; через 3 мес. после лазерной операции – 17,3–17,8 и 6,3–7,5 % соответственно [82, 253, 254, 323, 630]. Некоторые авторы не обнаружили значительных изменений ЗЭР через 1 нед. после лазерной ЗКТ [470].

Современные ИАГ-лазерные операции, выполняемые при ЗМ у взрослых, в том числе двойные лазерные процедуры, например, ЗКТ в сочетании с передней мембранотомией, приводят к уменьшению ПЭК: после ультра-

звуковой факоэмульсификации она снизилась на 7,7 %, после традиционной ЭЭК – на 9,1 % [54].

Потеря клеток ЭЭР после *ИАГ-лазерной ИТ* составляет 30 % [433, 586], а данные о снижении ПЭК после ИАГ-лазерной факофрагментации и факодеструкции остаточных хрусталиковых масс недостоверны [173, 228]. Значительное повреждение ЭЭР чаще наблюдается при посттравматической патологии, для устранения которой необходимо использовать более высокие энергетические режимы [105].

Большинство авторов считают, что потеря клеток ЭЭР зависит от исходного состояния ЭЭР, этиологии первичной катаракты, возраста больных, методики лазерной операции и применяемых энергетических параметров лазерного излучения [158, 228]. Многие полагают, что поражения роговицы происходят из-за нарушения методики выполнения лазерной операции: расфокусировки лазера, несоблюдения правила о необходимости безопасного расстояния от роговицы или ИОЛ до разрушаемой структуры [228, 390]. В большинстве исследований доказано, что тяжесть и площадь повреждения роговицы коррелируют с комплексом энергетических параметров лазерного излучения: расстоянием фокус лазерного луча – тканью мишени и ЭЭР, энергией и модой импульса, количеством импульсов, суммарной энергией [105, 228, 455, 535, 540, 603]. В экспериментальных исследованиях, в которых проводили оценку состояния ЭЭР после воздействии на радужку и хрусталик излучения неодимового ИАГ-лазера, установлено, что характер изменений клеток ЭЭР различен и зависит в основном от длительности экспозиции [148]. Характер и степень выраженности изменения монослоя ЭЭР зависит в первую очередь от плотности мощности излучения на поверхности ЭЭР [17], которая в свою очередь определяется плотностью облучаемой структуры [54].

Прямые лазерные повреждения роговицы чаще обусловлены расфокусировкой лазера или отсутствием безопасного расстояния (0,1-0,3 мм) между ней и рассекаемой структурой, в первую очередь при мелкой передней камере [540] и обычно исчезают через 1–2 ч [105]. В экспериментальных исследованиях установлено, что наибольшие разрушения ЭЭР отмечаются при фокусировке лазерного излучения непосредственно на ЭЭР и в слоях роговицы, повреждения которой имеют локализованный характер [228, 390], частота их не превышает 0,6-30 % [323, 433, 586, 587]. Применение контактных линз при ИАГ-лазерных операциях способствует значительному снижению частоты и тяжести повреждений роговицы [388, 390, 392], как и введение геалона (протектора роговицы) в переднюю камеру перед вмешательством [109, 292, 524].

Установлено, что ИАГ-лазерная операция абсолютно безопасна для ЭЭР при энергии импульса 4мДж и отстоянии фокальной плоскости от плоскости ЭЭР на 1–3 мм [388, 535].

Импульсное воздействие излучения ИАГ-лазера (2,6х106Вт/см^2) и рубинового лазера с модуляцией добротности вызывает расширение границ клеток ЭЭР, появление безрефлексных зон («выбитые» клетки) площадью до 2 клеток. При фокусировке непосредственно на ЭЭР отмечается зона поражения по типу «сдувания», «выбивания» размером 30–70 мкм соответствен-

но размеру лазерного пучка, а вокруг фокального пятна – зона размером 200-700 мкм, где ЗЭР отсутствует, с чётко выраженной границей – соседние участки ЗЭР нормальны, не повреждены [433, 524, 603, 604, 616, 692]. Лазерные повреждения ЗЭР различны – от деструкции единичных клеток до разрушения больших полей слоя ЗЭР [455], разрывов боуменовой мембраны, образования «язво-подобных» дефектов стромы роговицы, десцеметовой оболочки глубиной до 50 мкм с расходящимися лучами складками в ЗЭР, нередко без его видимого повреждения [455, 540, 630]. Степень изменений ЗЭР выше при многопичковом режиме: площадь безрефлексных зон увеличивается до 3 клеток, появляются микротрещины десцеметовой оболочки звездчатой формы [17].

Гистологическая картина повреждения роговицы после воздействия излучения ИАГ-лазера похожа на хорошо известные изменения ЗЭР после хирургических операций, но в эксперименте [603] установлено, что неодимово-ИАГ-лазерная ЗКТ приводит к значительно меньшей потере клеток ЗЭР, чем имплантация ИОЛ или факоэмульсификация.

Многие клиницисты считают, что значительной потери клеток ЗЭР при лазерной операции не происходит, хотя не все они приводят достоверные данные о количественном и качественном состоянии популяции этих клеток [307, 308, 310]. Однако достоверные данные, полученные некоторыми исследователями, доказывают отсутствие повреждения ЗЭР при воздействии излучения ИАГ-лазера на разном расстоянии, при различных мощностях воздействия [681] и продолжительности периода времени, прошедшего после него [400, 470]. Отрицается также наличие связи потери клеток ЗЭР с величиной затраченной лазерной энергии, наличием и типом ИОЛ, размером отверстия в ЗК, витреокорнеальной тракцией и даже ПЭК перед операцией [630].

Клинически лазерное поражение роговицы чаще выглядит как сетка мелких трещин со стороны ЗЭР, которая полностью исчезает через 4–6 ч. У взрослых пациентов выраженные роговичные осложнения возникают сравнительно часто: помутнение роговицы у 14,6 % случаев [255], ЭЭД у 0,3–2,2 % [105], отек роговицы у 0,2-8,8 %, особенно часто при посттравматической патологии [105, 207, 228, 261]. У детей такие осложнения наблюдаются редко [97]. Выраженный отек роговицы развивается только при исходно низкой ПЭК (850–900 кл/мм^2 и менее), например, при наличии роговичного трансплантата [54]. Однако частота прозрачного приживления кератотрансплантата при выполнении отсроченной лазерной ЗКТ повышается более чем в 2 раза, чем при инструментальной дисцизии вторичной катаракты [228].

Процесс регенерации ЗЭР, после воздействия излучения ИАГ-лазера, по данным одних авторов, завершается полным восстановлением клеток за 1 сут [570, 616], по другим данным, только половина поврежденных клеток через 1 нед замещается увеличенными клетками с ядерным полиморфизмом [603, 604]. Некоторые авторы и через 6 мес после лазерного воздействия выявляли участки декомпенсации, занимавшие почти всю зону поражения [455]. По данным В.С. Акопян [17], монослой ЗЭР восстанавливается после воздействия излучения ИАГ-лазера в течение 1 нед: через 1 сут безрефлекс-

ные зоны и изменения десцеметовой оболочки отсутствуют, а расширение границ клеток сохраняется около 1 нед. Через 1–3 мес в глазах, в которых ранее были выявлены безрефлексные зоны и изменения десцеметовой оболочки, определяется умеренный полиморфизм и рисунок «розетки».

При увеличении энергии излучения ИАГ-лазера изменения роговицы становятся более выраженными: наблюдаются единичные (при количестве импульсов 1–2) или множественные (при 20–30 импульсах) безрефлексные зоны площадью 3–8 клеток, расположенные группами по 4–5 таких зон. Каждая зона или группа зон окружена валом отечных клеток. Между участками «выбитых» клеток монослой остается неизмененным, что свидетельствует о небольшой площади лазерного повреждения тканей и интактности соседних структур. Восстановление происходит относительно медленно, начиная с уменьшения количества безрефлексных зон до их полного исчезновения в течение 10–14 сут в результате миграции клеток ЗЭР в разрушенные участки. Отек клеток сохраняется до тех пор, пока выявляют безрефлексные зоны. Через 1–3 мес последствия этих изменений обнаруживают в виде полиморфизма клеток и рисунка «розетки». Нарушения ЗЭР более значительны при многопичковом режиме, чем при однопичковом при близких уровнях энергии (важен суммарный эффект от суммарной энергетической дозы). Пласт клеток ЗЭР обычно полностью стабилизируется через 3 мес после ИАГ-лазерной ЗКТ, как и после оперативного вмешательства [17].

Таким образом, используемые в офтальмологической практике режимы лазерного облучения, необходимые для обеспечения эффективности вмешательства на структурах переднего отдела глаза, незначительно превышают пороги лазерного разрушения ЗЭР, что обусловливает меньшие потери клеток (7–14 %), чем при оперативном вмешательстве (10–25,1 %) [17, 82, 253, 258]. Такие потери клеток ЗЭР практически не отражаются на состоянии роговицы, поскольку не являются критическими для сохранения жизнедеятельности ЗЭР [17, 82].

Для оценки воздействия излучения ИАГ-лазера на состояние ЗЭР у детей с помощью эндотелиальной микроскопии (совместно с канд. мед. наук Орловой Е.Н.) нами проведено 102 исследования глаз, оперированных с использованием ИАГ-лазера и парных интактных глаз у 23 больных [21]. При оценке состояния клеток ЗЭР не выявлено существенного снижения ПЭК в 1-ю неделю (5,5 %) и через 1–3мес (11,4 %) после лазерной операции, но установлена неполная итоговая стабилизация ЗЭР через 6–16 мес после вмешательства – снижение ПЭК на 10,7 % ($p<0,001$) [21].

Уровень итоговой средней ПЭК через 6–16 мес после лазерного лечения зависел ($r = 0,777\pm0,086$) от исходной ПЭК [21]. При низкой ПЭК до операции ухудшался прогноз состояния клеток ЗЭР после лазерного воздействия. Более значительную потерю клеток ЗЭР вызывало лазерное воздействие при посттравматической патологии ($p<0,05$). Выявлено достоверное влияние наличия и распространенности рубцов роговицы, величины исходной ПЭК в околорубцовой зоные на итоговый дефицит клеток ЗЭР после лазерного воздействия ($r = 0,856\pm0,058$). Максимальные потери клеток ЗЭР в околорубцовой зоне достигали 16,5 %, имевшиеся патологические изме-

нения ЭЭР были склонны к прогрессированию под воздействием лазерного излучения [21].

У детей в возрасте 5–7 лет восстановление пласта клеток ЭЭР после лазерного воздействия происходило быстрее, но итоговые потери клеток через 6–16 мес (21,4 %) оказались более значительными ($p<0,05$), чем у детей в возрасте 8–16 лет (6,5 %), в околорубцовой зоне – 26,9 и 12,2 % соответственно (рис.8) [21].

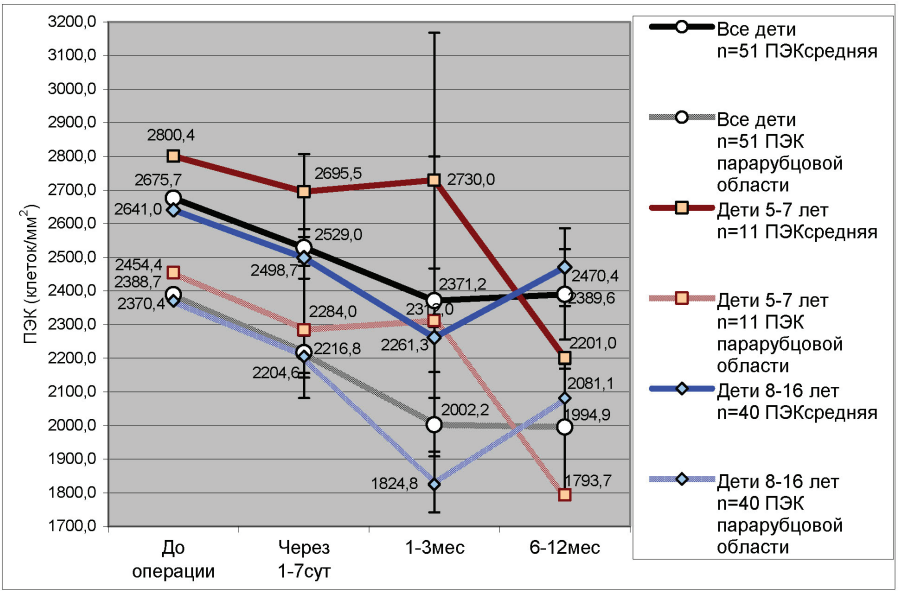

Рис. 8. Изменение ПЭК (ПЭК средняя и ПЭК околорубцовой зоны) глаз детей разного возраста после ИАГ-лазерных операций на переднем отделе глаза (51 исследование 23 глаз)

Уменьшение плотности клеток ЭЭР коррелировало со снижением процента гексагональности – увеличением качественных изменений клеток ($r=0,779\pm0,124$). Лазерное вмешательство приводило к улучшению качественного состояния клеток ЭЭР, снижая их жизнестойкость по сравнению с клетками в парных интактных глазах ($p<0,001$) [21]. Выявлены достоверные ($p<0,05$) изменения морфологических показателей состояния клеток ЭЭР. Отмечено постепенное снижение ($p<0,05$) процента гексагональности клеток ЭЭР с течением времени после лазерных операций (от исходных $70,00\pm1,29$ до $64,25\pm2,52$ через 6–16 мес), особенно при посттравматической патологии (от 64,6 до 58,88; $p<0,05$). Установлено повышение частоты выраженного полимегетизма в околорубцовой зоне (с 52,2 до 75 %; $p<0,001$) при всех видах лазерных операций (ДВК, ПСТ, ИТ), единичных безрефлексных зон (с 50 до 75 %; $p<0,001$) с прогрессирующим увеличением их размера у 1/4 детей после лазерной ПСТ, причем эти зоны в 75 % случаев исчезали через 2 мес [21].

Вид лазерной операции во многом определял степень и характер повреждения клеток ЭЭР. Наиболее выраженное повреждающее действие на

клетки ЗЭР при идентичных исходных показателях ПЭК оказывала ИТ, менее значительное – ПСТ и несущественное – ДВК (рис. 9, 10) [21]. Незначительная (p>0,05) итоговая потеря клеток ЗЭР через 6–16 мес после ДВК составляла 7,2 % от их исходного количества, а в околорубцовой зоне – 10,4 %. Лазерная ПСТ вызывала небольшую итоговую потерю клеток ЗЭР – на 6,7 % (p<0,05), но со значительным снижением (p<0,001) ПЭК в околорубцовой зоне (14,1 %), поскольку линия лазерного рассечения передних сращений проходила рядом с пластом клеток ЗЭР [21].

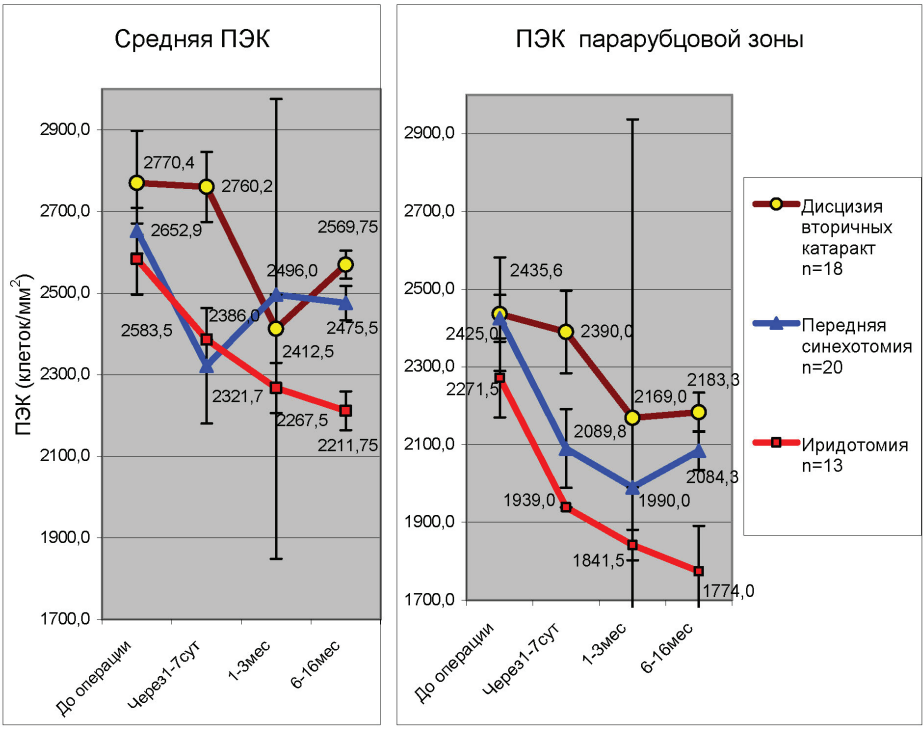

Рис. 9. Изменение ПЭК глаз детей после разных видов ИАГ-лазерных операций при патологии переднего отдела глаза у детей



Рис. 10а Рис. 10б Рис.10в

Рис. 10. Состояние ЗЭР (эндотелиальная микроскопия) у детей через 6–16 мес после ИАГ-лазерных операций. а – после дисцизии вторичных катаракт; б – после передней синехотомии; в – после иридотомии.

Наиболее травматичной для ЭЭР была ИТ (потеря клеток ЭЭР достигала 14,4 %, $p<0,05$), а в околорубцовой зоне исходный дефицит клеток ЭЭР (12,1 %) после лазерного воздействия увеличился до 18,8 % через 1–3 мес и 19,8 % через 6–16 мес. Максимальное снижение ($p<0,05$) процента гексагональности клеток ЭЭР отмечено также после ИТ (на 14,1) по сравнению с ДВК (5,7) и ПСТ (3,4), после которых этот показатель изменился незначительно ($p>0,05$), что обусловлено особенностями анатомо-морфологических структур, подвергшихся лазерному воздействию и применению более высоких энергетических режимов при ИТ [21].

Выявлены особенности реакции клеток ЭЭР на лазерное воздействие у детей с врожденной глаукомой и последствиями воспаления после экстракции катаракт. У детей с врожденной глаукомой целость пласта клеток ЭЭР была достаточно сохранена, но количество этих клеток у всех было достоверно ниже возрастной нормы ($p<0,05$). Характерная для врожденной глаукомы опалесценция роговицы, выявленная до лазерного вмешательства, наблюдалась в той же степени и после нее – без прогрессирования. Выявлен выраженный полимегетизм (II–III степени) или единичные клетки большого размера, причем после ИАГ-лазерной операции количество таких клеток увеличилось у детей с врожденной глаукомой почти в 2 раза ($p<0,05$) [21].

Изменения клеток ЭЭР в глазах детей, перенесших воспалительный процесс, проявлялись в основном изменением формы клеток и межклеточных границ; степень выраженности полимегетизма и плеоморфизма после лазерного воздействия у большинства детей (78,6 %) существенно увеличилась ($p<0,05$) [21].

В целом итоговая потеря клеток ЭЭР после лазерных операций (средней ПЭК на 10,7 %, в околорубцовой зоне на 16,5 %, со снижением процента гексагональности на 5,75) не вызвала нарушения жизнеспособности и физиологического функционирования пласта клеток ЭЭР. Характерная для детей сохранность пролиферативных способностей и высокие адаптационные возможности клеток ЭЭР позволяли в большинстве случаев компенсировать их потерю без нарушения прозрачности роговицы, возникновения ее отека или дистрофии у детей любого возраста. Сравнительно большей травматичностью, развитием выраженных пролиферативных и рубцовых процессов характеризовалось только воздействие излучения ИАГ-лазера на радужку, особенно в зоне посттравматических рубцов, при поствоспалительной патологии, глаукоме [21].

Достоверных признаков непрямого лазерного воздействия на клетки ЭЭР интактных парных глаз не выявлено ($p>0,05$). Через 6–16 мес после лазерного воздействия потеря клеток ЭЭР в парных интактных глазах была минимальной – 0,9 % (при афакии 2,3 %, на здоровых глазах 0,1 %), процент гексагональности не изменился [21].

3.6. ВОЗДЕЙСТВИЕ ИЗЛУЧЕНИЯ ИАГ-ЛАЗЕРА НА РАДУЖКУ

Прямое воздействие излучения неодимового ИАГ-лазера наносекундной экспозиции на радужку вызывает ее перфорацию – образуется глубокий кратерообразный дефект ткани с широкой зоной депигментации по периферии [148, 480]. При гистологическом исследовании тканей, полученных из области дефекта, обнаруживают резкую дискомплектацию, разрушение и рассеяние пигментсодержащих клеток, фрагментацию коллагеновых фибрилл, повреждение сосудов, деструкцию пигментного эпителия [148, 588].

Входное и выходное отверстия в радужке равны, причем при использовании ИАГ-лазера типа Q-switched вследствие взрывного эффекта перфорационный канал в строме имеет бочкообразную форму, так как больше разрушается меланин, чем коллагеновые волокна (эффект «отсепаровки» тканей), а при применении ИАГ-лазера типа mode-locked канал в радужке имеет цилиндрическую форму, поскольку больше повреждаются коллагеновые волокна (эффект «отсечения» ткани) [507]. Отверстия в радужке могут частично или полностью блокированы пигментом [105]. Повреждение мелких сосудов радужки сопровождается разрывом их стенок, локальными кровотечениями, иногда – гифемой [105, 145, 310, 323, 549]. В ранние сроки отмечают кровоизлияния и фибринозную экссудацию, а в поздние – утолщение пигментного эпителия и атрофию стромы по краям отверстия в радужке [588].

В поэтапных исследованиях радужки в различные сроки после воздействия излучения ИАГ-лазера на нее установлено, что процесс регенерации в очаге поражения идет по незавершенному типу: через полгода при гистологическом исследовании отмечают очень небольшое количество клеточных элементов на фоне измененного основного вещества, отсутствие нормальных кровеносных сосудов [148]. Экстравазальная флюоресценция и неравномерность калибра сосудов, выявляемая на ангиограммах радужки в первые 4 нед после лазерного воздействия, к концу срока наблюдения сменяются полным отсутствием свечения сосудов в зоне, размер которой больше диаметра пятна облучения в 4–5 раз [148]. Слабую регенерацию в очаге воздействия объясняют наличием сквозной колобомы радужки и влиянием камерной влаги, тормозящим клеточный рост и пролиферацию сосудов [148].

Если излучение аргонового лазера дает коагуляционный эффект преимущественно в пограничном слое радужки, без повреждения пигментного эпителия, то излучение неодимового ИАГ-лазера вызывает повреждение клеточно-волокнистых структур радужки на всю её толщину с характерным взрывным отделением пигментного эпителия [148, 392]. Восстановительные процессы в очаге поражения, вызванного воздействием излучения ИАГ-лазера, идут медленнее, чем аргонового лазера, о чем свидетельствуют более низкая общая активность лактатдегидрогеназы во влаге передней камеры и длительно сохраняющаяся флюоресценция зоны действия излучения [148]. Результаты биохимических, флюоресцентно-ангиографических и гистологических исследований свидетельствуют, что с установленным уси-

лением повреждающего эффекта излучения ИАГ-лазера [601] увеличивается продолжительность ответной реакции радужки на лазерное воздействие, но уменьшается ее выраженность по сравнению с таковой при использовании аргонового и рубинового лазеров [148].

Сравнительная оценка возможностей формирования колобомы в радужке с помощью различных методик лазерной ИЭ показывает, что самым высоким показателем (100 %) достижения полного анатомического эффекта характеризуется одноимпульсное излучение неодимового ИАГ-лазера (по сравнению с излучением аргонового и рубинового лазеров) [148].

У детей через 1–2 года после аргон-лазерной коагуляции радужки формируются слишком обширные колобомы непредсказуемой формы – выявлен характерный для детей отсроченный иридолизис (рис.38). В связи с этим у детей эффект аргон-лазерного или комбинированного аргон- ИАГ-лазерного воздействия следует оценивать не ранее чем через 1 год после лазерной иридотомии. По нашим данным, после ИАГ-лазерного воздействия без аргона незапланированного увеличения отверстий в радужке в поздние сроки наблюдения не происходит [21]. Опыт показал, что для предупреждения отсроченного непредсказуемого иридолизиса (атрофии радужки), обусловленного воздействием излучения аргон-лазера, в качестве офтальмокоагулятора при операциях на радужке у детей целесообразнее использовать инфракрасный диодный лазер [21].

3.7. ВОЗДЕЙСТВИЕ ИЗЛУЧЕНИЯ ИАГ-ЛАЗЕРА НА СОСУДЫ, КРОВОИЗЛИЯНИЯ

Кровотечения из сосудов радужки при ИАГ-лазерной ДЗМ и ДВК возникают у 0,8–9,0 % взрослых больных [53, 54, 105, 207, 387, 400, 636, 675] и 3,1 % детей [97, 401], после ЗКТ у 0,1–10,0 % больных – из сосудов радужки, у 0,4–0,5 % – сетчатки [63, 105, 145, 281, 310, 323, 390, 543, 675].

Причиной кровотечений в переднюю камеру во время лазерных воздействий считают механическое действие ударной волны, вызывающее контузионное повреждение с разрывом мелких капилляров и непосредственное повреждение сосудов при операциях на радужке, тракцию радужки при рассечении сращений [53, 54, 310, 323, 390, 549]. Кровотечения возникают не только при непосредственном, но и при дистанционном воздействии ударной волны на стенку сосуда [158, 204, 400, 636].

Значительно чаще кровоточения наблюдаются при новообразованных сосудах ЗМ, иридокапсулярных сращениях [400], особенно при грубых посттравматических сращениях (у 30–42,9 % больных) [105, 228].

При ИАГ-лазерной ИТ кровоизлияния возникают часто (при аргон-лазерной практически не наблюдаются) [207, 228], при корепраксии – у 2 % больных [223, 228], у детей локальные гифемы чаще возникают после ИЭ (у 52–90 % больных) [433, 543, 586], реже – после дисцизии пленчатых катаракт (до 18 %) [214, 401] и синехотомии (0,2–5,0 %) [204]. Нерассосавшиеся в течение нескольких суток кровоизлияния в передней камере ведут к выпадению фибрина, рецидиву ЗМ (чаще прелентальных) и сращений.

Кровоизлияния в стекловидное тело (локальный гемофтальм), пре- и субретинальные кровоизлияния после реконструктивных операций на переднем отделе глаза, выполняемых с использованием ИАГ-лазера, возникают крайне редко – у 0,3–0,5 % больных [53, 54, 105, 228, 281, 289, 310, 323, 338, 390, 393, 427, 549] и обусловлены исходной сосудистой патологией – неоваскуляризацией, ангиоматозом и др.

Появление и прогрессирование рубеоза после лазерной ЗКТ наблюдаются только при тяжелых сопутствующих заболеваниях: диабетической ретинопатии, высокой осложненной близорукости, вялотекущем увеите, периферической дистрофии сетчатки [197]. Кровоизлияния в стекловидное тело – осложнение, характерное для диабетической ретинопатии (28,6 %) [435] и практически не наблюдающееся у больных других категорий после лазерной ЗКТ. Частота неоваскуляризации радужки и неоваскулярной глаукомы у больных диабетом – еще одно подтверждение необходимости сохранения ЗК при ЭЭК как защитного барьера, предотвращающего диффузию вазопролиферативного фактора из стекловидного тела и сетчатки, а к ИАГ-лазерным вмешательствам при диабете требует особого внимания, так как после них могут развиться рубеоз радужки, неоваскулярная глаукома, ишемия на глазном дне [54, 676].

Имеются сообщения, в которых отмечается эффективность воздействия ИАГ- лазера на сгустки крови [63, 109]. Лазерная коагуляция сгустка крови активизирует фибринолиз при гифемах, ускоряет их рассасывание [25, 109]. Аргон-лазерная коагуляция также ускоряет рассасывание гифем и предотвращает их рецидивы, ее широко используют для коагуляции новообразованных или поврежденных сосудов УПК, радужки, ЗМ [288].

3.8. ВОЗДЕЙСТВИЕ ИЗЛУЧЕНИЯ ИАГ-ЛАЗЕРА НА ХРУСТАЛИК

Прямое воздействие излучения ИАГ-лазера на переднюю капсулу хрусталика вызывает ее значительные разрывы, дезинтеграцию субстанции ядра и волокон коры [148]: расщепление и отслойку переднего эпителиального слоя, разволокнение и фрагментацию волокон кортикального слоя, образование щелей и вакуолей [262]. При использовании ИАГ-лазера типа Q-switched разрывы передней капсулы более грубые, при применении лазера типа mode-locked края отверстий в передней капсуле более ровные. Повреждение передней капсулы всегда сопровождается повышением ВГД [308, 309, 313, 668].

Экспериментальные (электронная трансмиссионная микроскопия) и морфологические (микроскопия срезов глаза) исследования показали, что ИАГ-лазерная ПКТ сопровождается слабовыраженной транзиторной экссудативно-сосудистой реакцией, явлениями вне- и внутриклеточной отечности, гидродинамическими сдвигами (повышение тонометрического и истинного ВГД, снижение коэффициента лёгкости оттока, увеличение продукции ВГЖ и коэффициента Беккера), а также снижением сосудистого тонуса кровенаполнения в основном в течение 0,5–3 ч после лазерного воздействия с полной регрессией изменений через 1 сут [83].

В экспериментах утановлено, что воздействие неодимового ИАГ-лазера на прозрачный хрусталик кролика, вызывающее разрыв передней капсулы хрусталика, не вызывает изменений глазного дна (в отличие от рубинового лазера), так как диэлектрический пробой не только усиливает «взрывной» эффект излучения, но и является защитным экраном для глубжележащих тканей [148], хотя мнения исследователей по вопросу о поражении сетчатки при ПКТ противоречивы [407].

Согласно результатам экспериментальных исследований установлено, что при воздействии короткоимпульсного излучения ИАГ-лазера на ядерную зону хрусталика в ней образуются вакуоли [262, 269]. При уровнях энергии 3–5 мДж как в очаге воздействия, так и в перифокальной зоне возникают деструктивные изменения: отек эпителия капсулы, расщепление эпителиального слоя, прогибы и выгибания передней капсулы хрусталика, сквозные дефекты, многослойная пролиферация эпителия в фокальной и перифокальной зонах, разволокнение и фрагментация волокон кортикального слоя, кистозная дистрофия, образование щелей и вакуолей, явления фиброза на фоне значительной отечности интракапсулярных волокон) [105, 262, 269].

Характер и степень выраженности патоморфологических изменений находятся в прямой зависимости от уровня энергии, продолжительности лазерного воздействия и локализации фокальной плоскости излучения. Основные деструктивные сдвиги при выполнении ИАГ-лазерной фрагментации кортикального слоя и капсулотомии происходят непосредственно в очаге воздействия, но частично и в соседних отделах хрусталика [262].

Степень выраженности и вид поражения зависят от величины энергии и расстояния от фокальной плоскости [105, 227, 228, 262, 269]. В эксперименте через 1–2 нед. после повреждения ядра хрусталика излучением ИАГ-лазера большой мощности (7 мДж и более) крупные вакуоли уменьшались в размере и превращались в стойкие помутнения, причем в различных слоях хрусталика [227]. При ИАГ-лазерной ЗКТ, кроме запланированной перфорации ЗК, отмечается ударное контузионное воздействие на сосуды радужки, вследствие чего увеличивается проницаемость их стенок [42, 123].

При ИАГ-лазерной интракапсулярной факофрагментаци, которую производят перед факоэмульсификацией для предварительного дробления плотных, особенно бурых, ядер возрастных катаракт, негативного воздействия на гемодинамику сосудистого тракта, микроциркуляцию радужки, гидродинамику, ПЭК, показатели, выявляемые при ЭФИ, не выявлено [250].

3.9. ВОЗДЕЙСТВИЕ ИЗЛУЧЕНИЯ ИАГ-ЛАЗЕРА НА ИНТРАОКУЛЯРНУЮ ЛИНЗУ

Повреждение ИОЛ – наиболее часто возникающее специфическое осложнение ИАГ-лазерной ЗКТ и ДЗМ, которое отмечается в 0,9–91 % всех операций, в среднем до 20 % [41, 49, 54, 105, 146, 147, 204, 207, 228, 246, 249, 254, 281, 307, 310, 324, 341, 359, 400, 636, 653]. Это осложнение характеризуется образованием ямок, выбоин, кратеров (штреков-треков), сколов, трещин (в 2–91 % случаев), на задней поверхности ИОЛ, иногда многочис-

ленных, захватывающих центральную зону [41, 52, 53, 54, 204, 322, 324, 341, 400, 434, 543, 692]. При чистке ИОЛ (удаление пигментных наложений, преципитатов, рассечение экссудативных мембран на их передней и задней поверхности, в том числе сращенных с ними) трековые повреждения ИОЛ возникают у 14 % больных [226], среди детей – у 3,1–41,7 % случаев [97, 160, 182].

В экспериментах установлено, что частота, характер и глубина дистантного повреждения ИОЛ зависят от материала, из которого она изготовлена (ПММА, силикон, акрил) [41, 54, 319, 450, 636, 639, 674], метода изготовления ИОЛ (точение, литье, штамповка) [41, 54], расстояния между ИОЛ и зрачковой пленкой, плотности их контакта в зоне лазерного воздействия [41, 54], положения ИОЛ в капсульном мешке (разворот, дислокация) [54], технологии фокусировки излучения (микрообъектив, подфокусирующие линзы типа линзы Абрахама, длиннофокусное зеркало) [41], угла сходимости (12–25° и более) [41], дизайна ИОЛ [300]. У детей частота и характер лазерного повреждения ИОЛ часто определяются неправильными условиями фокусировки из-за движений глазных яблок (неадекватное поведение, отсутствие фиксации взора) [182, 214, 251].

Частота лазерного повреждения ИОЛ из ПММА 56,8 %, из силикона (они менее прочные, двояковыпуклые) 91,7 %, акрила – 0 % [54]. Менее подвержены лазерному повреждению современные перспективные ИОЛ из гидрогеля и акрила [52].

В силиконовой линзе под воздействием излучения ИАГ-лазера появляются глубокие, местами сквозные дефекты в виде ямок (треков) диаметром 100–150 мкм, интенсивно молочного цвета, округлой формы с зоной оплавления [49, 53, 54, 204, 324, 341]. Вокруг повреждений иногда образуется оптически активное кольцо с измененной поляризацией, размер которого незначительно превышает площадь самого дефекта [54].

При ИАГ-лазерных повреждениях ИОЛ из ПММА на их поверхности и внутри выявляют неглубокие «выбоины», радиальные трещины и сколы протяженностью до 500 мкм, возникающие вследствие больших термоупругих напряжений [54, 324, 341, 450], из-за чего твердые линзы могут раскалываться [54].

Весьма существенны различия в частоте лазерных повреждений линз при разных типах фиксации ИОЛ: при переднекамерной фиксации 6,5 % [454, 530], при зрачковой 1,2–4,3 % [158, 454], при заднекамерных ИОЛ 10,2–81 % [160, 400, 454]. Расположение ИОЛ в задней камере или интракапсулярно обусловливает высокую вероятность повреждения ИОЛ в связи с уменьшением расстояния между ЗК и линзой [207]. Степень выраженности повреждения ИОЛ коррелирует с плотностью контакта ИОЛ с ЗК [54].

Частота и степень повреждения ИОЛ во время выполнения лазерной ЗКТ повышается по мере увеличения силы лазерного излучения [450]. Некоторые авторы отмечают формирование треков только при большой мощности (4–5 мДж) и большом диаметре фокусного пятна (более 7 мкм), которые требуются при плотной ЗК, при этом обычно более чем в половине случаев возникают точечные повреждения ИОЛ [160]. Более опасен мультиимпульсный режим лазера типа mode-locked, чем лазера типа Q-switched [109].

Характер повреждения определяется глубиной лазерного воздействия, степенью прочности материала, из которого изготовлена ИОЛ (при поверхностных повреждениях образуются сколы, при более глубоких – трещины или треки с оплавлением материала) [54, 324, 325], способом изготовления линз (точение, литье, штамповка) [41]. ИОЛ любого типа могут быть повреждены импульсом излучения ИАГ-лазера: формовочные (мягкие) линзы более адаптированы к повреждению, а стеклянные раскалываются [109]. Литые и штампованные линзы более подвержены повреждению, чем точеные [52, 54, 323, 324].

В экспериментальных и клинических исследованиях, а также с помощью математических расчетов доказано, что единичные повреждения ИОЛ ИАГ-лазером, неизбежно возникающие в процессе выполнения лазерной операции, не вызывают нарушений ее оптических свойств, не оказывают выраженного влияния на визуальный эффект операции [49, 165, 254, 305, 400] при эластичных ИОЛ, как у взрослых, так и у детей [160, 182]. Отмечены единичные случаи, когда дефекты, особенно трещины (crack), на оптической части твердых ИОЛ вызвали снижение остроты зрения на 0,05–0,2.

Значительные по площади повреждения в оптически деятельной центральной зоне ИОЛ (из ПММА и силикона) способны ограничивать световой поток за счет эффекта светорассеяния [52, 53, 54]. При наличии в линзе 100 дефектов световой поток может уменьшиться всего на 2 %, что ничтожно мало, поэтому острота зрения и рефракция артифакичного глаза не должны измениться [254]. Интерферометрическое исследование оптических характеристик ИОЛ из ПММА после воздействия излучением ИАГ-лазера показало, что изменения поверхности линзы (при энергии импульса до 9 мДж и диаметре пятна 50 мкм – отечественный ИАГ-лазер «Лазерный перфоратор») сводятся к микроповреждениям и сколам, которые имеют небольшую площадь по сравнению с рабочей площадью линзы и могут только незначительно увеличить светорассеяние на поверхности ИОЛ, не изменяя ее основных рабочих параметров [165]. Однако согласно другим экспериментальным данным, полученным при проведении лазерной интерферометрии, даже единичные дефекты вызывают снижение контраста интерференционной картины, т. е. обусловливают снижение зрительных функций [282].

Повреждения ИОЛ из ПММА «не вращают плоскость поляризации», поэтому не являются оптически активными, хотя могут снижать прочность линз [52, 53, 54]. Дистантные повреждения ИОЛ (из ПММА и силикона) в парацентральной зоне не вызывают каких-либо значительных изменений в оптически деятельной зоне [52, 53, 54].

Некоторые исследователи считают, что при повреждении ИОЛ, изготовленных из мономерного материала, выделяются субстанции, токсичные для внутриглазных тканей [652]. В экспериментах установлено, что тканевая токсичность, обусловленная повреждением ИОЛ при уровне лазерной энергии более 10 мДж вызывает гибель культуры человеческих клеток эпителия конъюнктивы, пигментного эпителия сетчатки, хориоидальных клеток, а при уровне энергии 2–5 мДж токсический эффект не наблюдается [652]. По данным других авторов, мономерные ИОЛ не вызывают токсического эффекта [692].

Как крайне редко возникающее осложнение ИАГ-лазерной дисцизии в литературе описана дислокация интракапсулярных гидрогелевых ИОЛ в стекловидное тело, которая может быть спровоцирована образованием радиальных трещин в ЗК, обусловливающих увеличение сформированного ранее отверстия, особенно при неравномерной плотности фиброза ЗК, различной степени натяжения капсульной сумки. Для предупреждения образования радиальных трещин ЗК дисцизию следует начинать с наименее плотных участков, используя минимальную энергию лазерного импульса [53, 54].

3.10. ВОЗДЕЙСТВИЕ ИЗЛУЧЕНИЯ ИАГ-ЛАЗЕРА НА СТЕКЛОВИДНОЕ ТЕЛО

При лазерных операциях на структурах стекловидного тела прямое воздействие лазерного излучения, естественно, вызывает локальное разрушение и смещение его структур [105, 391]. В экспериментальных морфологических исследованиях глаз кроликов после воздействия излучения ИАГ-лазера на переднюю треть стекловидного тела при силе импульса 12 мДж и суммарной энергии до 600 мДж выявлены различной выраженности повреждения его структуры в виде сморщивания и уплотнения коллагеновых волокон, смещения стекловидного тела в переднем направлении и отслойки его от сетчатки [26]. При операциях на переднем отделе глаза (радужке, ЗМ, структурах УПК) возможно непрямое контузионное повреждение структур стекловидного тела.

Экспериментальные физико-химические исследования показали, что ИАГ-лазерное повреждение стекловидного тела, причем как прямое, так и непрямое, вызывает структурные изменения его биомакромолекул с агрегацией и изменением заряда поверхности белковых компонентов и гидратацией белковых молекул хрусталика [227, 228]. В результате этого развивается коллапс или происходит сворачивание коллагенового остова стекловидного тела, ведущее к его отслойке от задней гиалоидной мембраны и тракции сетчатки. Лазерное повреждение стекловидного тела может быть фактором риска отслойки сетчатки [227].

3.11. ВОЗДЕЙСТВИЕ ИЗЛУЧЕНИЯ ИАГ-ЛАЗЕРА НА СЕТЧАТКУ

Исследования, посвященные изучению светового и ударного воздействия излучения ИАГ-лазера на сетчатку, весьма многочисленны [338, 427, 517]. Установлено, что при соблюдении разработанных рабочих параметров ИАГ-лазерных операций на переднем отделе глаза угрозы прямого повреждения тканей глазного дна практически не существует [49].

Величина энергии лазерного импульса, вызывающая поражение сетчатки при ЗКТ, составляет 96 мДж, что в 20 раз больше ее величины, необходимой для выполнения ЗКТ, но при силе импульса 5 мДж поражение сетчатки возможно уже на расстоянии 4,5 мм [105, 309, 427].

При ИАГ-лазерном воздействии в переднем отделе глаза повреждения отмечаются преимущественно в наружных слоях сетчатки (фоторецепторных клетках), их связывают как с повреждающим действием лазерной операции, так и с усилением фотохимических реакций под действием интенсивного лазерного излучения [105, 227, 228, 230, 261].

При экспериментальном воздействии излучения ИАГ-лазера на переднюю треть стекловидного тела при силе импульса 12 мДж и суммарной энергии до 600 мДж выявлены очаговые повреждения сетчатки, хотя и менее выраженные, чем при воздействии излучения аргонового лазера [26]. Воздействие на средние и задние отделы стекловидного тела может вызвать простое механическое повреждение сетчатки в виде суб- и преретинальных кровоизлияний [289, 309, 312, 390, 427].

В литературе описаны 83 случая случайного повреждения сетчатки излучением ИАГ-лазера, которое чаще было обусловлено прямым, реже отраженным воздействием на сетчатку и клинически проявлялось в виде ретинальных и субретинальных кровоизлияний с последующим образованием «складчатости» сетчатки и разрывом макулы [478, 525]. Поскольку эффективного лечения таких осложнений нет, необходимы их активная профилактика, строжайшее соблюдение правил безопасности при работе с ИАГ-лазерами (IV класс опасности), информирование больных и особенно персонала о возможном необратимом повреждении макулы [478, 525].

Отслойка сетчатки после ЗКТ, с использованием ИАГ-лазера, по данным литературы, наблюдается у 0,08–4,5 % взрослых пациентов [246, 282, 310, 321, 358, 393, 454, 464, 581, 636, 665, 670, 673] и чаще обусловлена грубыми посттравматическими изменениями в стекловидном теле и сетчатке [105, 158, 228].

Обычно отслойка сетчатки появляется через 11–26 мес (в среднем через 15–21 мес) после ЭЭК и через 1–8 мес (в среднем через 3,6 мес) после ИАГ-лазерной ЗКТ [665]. В 1-й месяц после ИАГ-лазерной дисцизии пленчатой катаракты отслойка сетчатки отмечается в основном у больных после экстракции осложненной катаракты, обусловленной близорукостью высокой степени, увеитом, сахарным диабетом [197].

Достоверных данных о зависимости характера и тяжести отслойки сетчатки от интервала между ЭЭК и ИАГ-лазерной ЗКТ [561], а также от уровня затраченной лазерной энергии и размера капсулотомического отверстия не получено [556, 561, 647, 621]. Некоторые исследователи считают, что при наличии дефекта ЗК и повреждении стекловидного тела у больных с ИОЛ риск отслойки сетчатки повышается в 10–20 раз [621]. Многие офтальмологи подчеркивают, что риск регматогенной отслойки сетчатки повышается (через 1–20 мес) более чем в 3 раза при вскрытии ЗК как хирургическим инструментом, так и лучом ИАГ-лазера [331, 549, 574], особенно при повреждении передней гиалоидной мембраны [556, 574].

На основании данных статистической оценки результатов десятков тысяч операций ЭЭК убедительно доказано, что основными факторами риска отслойки сетчатки являются анатомическая предрасположенность, осевая близорукость, особенно высокой степени, решетчатая дистрофия сетчатки, витреоретинальная пролиферация, осложнения после операции (особенно

выпадение стекловидного тела), длина передне- задней оси глаза (ПЗО) более 25–26 мм, отслойка или разрыв сетчатки в анамнезе, отслойка сетчатки в другом глазу [53, 54, 358, 474, 505, 542, 543, 549, 556, 561, 585, 613], обширные ЗКТ [464, 541, 665]. После ЭЭК особенно велик риск отслойки сетчатки у молодых мужчин европеоидной расы [448]. Эти же факторы риска отслойки сетчатки играют ведущую роль и после ИАГ-лазерной ЗКТ [549, 556, 644].

Дискутируется роль ИАГ-лазерной ЗКТ в образовании отслойки сетчатки на афакичных и артифакичных глазах. Одни авторы считают ИАГ-лазерную ЗКТ дополнительным фактором риска отслойки сетчатки, увеличивающим его в 3,9 раза [448, 592], вторые полагают, что роль ИАГ-лазерной операции в возникновении отслойки сетчатки сомнительна и данные, подтверждающие ее, недостоверны [561], третьи приводят убедительные достоверные статистические данные, согласно которым ИАГ-лазерная ЗКТ не увеличивает частоту отслойки [393, 426, 574].

Отслойка сетчатки после ИАГ-лазерных операций действительно возникает редко, и частота её сравнима с риском отслойки сетчатки после неосложненной инструментальной операции по удалению катаракт [574], причем риск определяется не дефектом ЗК как таковым, а скорее обстоятельствами, в которых произошла отслойка сетчатки, и степенью выраженности патологии стекловидного тела [621]. Большинство авторов отмечают повышение риска отслойки сетчатки у молодых больных с осевой близорукостью после экстракции катаракты с последующей ИАГ-лазерной ЗКТ [542], тем более что у них нет шансов на сохранение интактности переднего гиалоида [631].

Кистозный макулярный отек обычно выявляют не ранее, чем через 3 нед после лазерного вмешательства, частота его после лазерной ДЗМ 0,4–4 % [158, 204, 207, 254, 261, 310, 324, 358, 390, 486, 501, 543, 549, 606, 675], обычно меньше, чем после хирургической ЗКТ (до 14,8 %) [393, 454]. Описаны случаи разрывов сетчаткив области макулы, предположительно связанных с лазерным воздействием [337], однако большинство авторов не наблюдали подобное осложнение [310, 321].

При флюоресцентной ангиографии, проведенной у 137 больных через 4–8 нед. и 6 мес. после ИАГ-лазерной ЗКТ, кистозный отек макулы также не выявлен ни в одном случае [486]. Таким образом, макулярный отек не является следствием непосредственного воздействия лазерного излучения на сетчатку [158, 204, 486]. ИАГ-лазерная ЗКТ не относится к факторам риска его возникновения, что доказано результатами ангиографии [342]. В то же время при афакии кистозный макулярный отек наблюдается у 8 % больных, причем риск его возникновения при интракапсулярной экстракции выше, чем при ЭЭК [342]. Вероятно, основным фактором риска развития макулярного отека является вскрытие передней гиалоидной мембраны с использованием любого метода, как хирургического, так и лазерного [291, 440]. Некоторые авторы связывают развитие макулярного отека с простагландиновым механизмом [70, 204]. Частота возникновения макулярного отека после ИАГ-лазерной ЗКТ увеличивается следующих сопутствующих заболеваниях: диабетической ретинопатии, высокой степени осложненной

близорукости, вялотекущем увеите, периферической дистрофии сетчатки [197]. У детей макулярный отек после ИАГ-лазерной дисцизии вторичных катаракт возникает редко: описаны лишь единичные случаи [97, 228, 263], хотя нельзя полностью исключить возможность недиагностированных случаев, учитывая сложности офтальмоскопии макулы у детей, особенно младшего возраста, с врожденным миозом, ригидным зрачком, при наличии противопоказаний к проведению повторных офтальмологических исследований под наркозом.

3.12. ЭЛЕКТРОФИЗИОЛОГИЧЕСКИЕ ИССЛЕДОВАНИЯ ПОСЛЕ ИАГ-ЛАЗЕРНЫХ ВМЕШАТЕЛЬСТВ

При изучении опосредованного действия ИАГ-лазерных операций на переднем отделе глаза на сетчатку с помощью ЭФИ выявлены различные изменения: угнетение b-волны [415, 258], снижение показателей ЭРГ или суперэлектроокулограмма, особенно при их исходном изменении [258]. Чаще изменения биоэлектрической активности сетчатки проявляются в виде ее резкого угнетения после ИАГ-лазерной операции с гиперреакцией через 1-2 дня и постепенной стабилизацией биопотенциалов до исходных через 2 нед [105, 228, 415]. При этом угнетение биоэлектрической активности сетчатки более выражено при лазерном витреолизисе, чем при ЗКТ, вследствие более значительного сильного угнетения проводимости в средних слоях сетчатки (внутреннем ядерном и плексиформном слоях) [228]. В экспериментах установлена более высокая вероятность возникновения биоэлектрической реакции сетчатки при использовании высоких энергетических режимов лазерного воздействия (100 импульсов мощностью 7 мДж) [103, 228], выявлены двухфазная реакция сетчатки, умеренное угнетение ее биоэлектрической активности, два типа восстановления электрофизиологических показателей, гиперреакция макулы (в 15,3 % случаев) с восстановлением показателей до исходных через 2–4 мес [103, 228, 231].

У взрослых пациентов как особенность исходного функционального состояния сетчатки перед ИАГ-лазерной операцией отмечено умеренное угнетение b – волны электроретинограммы (ЭРГ) и ритмической ЭРГ (РЭРГ) на все частоты при более выраженных изменениях а-волны и РЭРГ. Однако при наличии помутнения хрусталика или ЗМ наиболее сильно искажается величина а-волны, затем по степени занижения данных по сравнению с прозрачными оптическими средами следуют РЭРГ на 40 гц, РЭРГ на 12 Гц и b-волна ЭРГ [103].

Показатели макулярной ЭРГ (МЭРГ) при ЗМ малоинформативны для диагностики состояния макулярной зоны, поскольку наряду с уменьшением светового потока, достигающего сетчатки (из-за оптического препятствия в зрачковой зоне), происходит усиление эффекта светорассеяния, нивелирующего локальность стимула [103]. Поскольку истинную МЭРГ при ЗМ зарегистрировать невозможно, супернормальность амплитуды b-волны (завышение её по сравнению с нормой для соответствующей степени помутнения оптических сред – до 280–300 мкВ от изолинии) перед ИАГ-лазерной операцией можно считать критерием риска развития макулярного отёка по-

сле предстоящей лазерной операции. По данным клиницистов склонность к скрытому макулярному отеку чаще отмечается при грубой посттравматической патологии с выраженной патологической васкуляризацией оболочек и после сильного энергетического воздействия (энергия импульса более 8,0 мДж, суммарная энергия более 700 мДж) [228].

Для воздействия излучения ИАГ-лазера характерна меньшая степень угнетения высокочастотной РЭРГ по сравнению с низкочастотной. Это свидетельствует об относительно высокой чувствительности скотопической системы по сравнению с фотопической, что отличает биологический эффект ИАГ-лазерного воздействия от альтерации электрогенеза при механической травме глаза и, возможно, является характерным признаком функциональной реакции сетчатки на действие травмирующего фактора лазерного излучения [104].

В эксперименте на кроликах (ИАГ-лазерное рассечение пленчатых ЗМ) также выявлена более высокая чувствительность скотопической системы к лазерному воздействию по сравнению с фотопической, хотя детальное сравнение с людьми невозможно, поскольку в эксперименте использована гораздо более высокая энергия импульса (7 мДж, 100 импульсов). Изменения биоэлектрической активности сетчатки парного глаза в эксперименте у кроликов были аналогичны оперированным глазам по типу содружественной реакции парного глаза, хотя выявлены и некоторые особенности (двойная b-волна и др.). На парных глазах отмечена суперреакция РЭРГ через 2 сут. после лазерного воздействия с медленным восстановлением показателей, в то время как на глазах, подвергнутых лазерной операции сразу после лазерного воздействия происходит временное угнетение РЭРГ на 8 и 16 Гц [104].

Изучение состояния зрительно-нервного аппарата у детей до и после лазерных операций на переднем отделе глаза проведено нами на основании результатов комплексных ЭФИ: ЗВП (у 924 детей), общей и ритмической ЭРГ (1323 оперированных глаза и 1318 парных), макулярной ЭРГ (оба глаза 168 детей) [21].

Исходное снижение амплитуды ЗВП до операции у 52,7 % детей и удлинение латентности у 34,1 % свидетельствовали о значительной частоте врожденного недоразвития и патологических изменений зрительно-нервного аппарата детей с патологией переднего отдела глаз, что определяет ограниченные возможности восстановления зрения после любых предстоящих операций, в том числе лазерных [21].

Исследования ЗВП позволили выявить тенденцию к нормализации амплитуды после лазерных операций в течение всего периода наблюдения ($p<0,05$). Число детей с нормальной амплитудой ЗВП, подвергшихся лазерной операции, увеличилось ($p<0,05$) на 6,4 % в сроки до 3 мес после операции и 12,1 % ($p<0,001$) через 6 мес и более, а парных интактных глаз с нормальной амплитудой ЗВП практически не изменилось ($p>0,05$). Установлено улучшение проводимости по зрительному пути обоих глаз в отдаленный период после лазерных операций – количество оперированных глаз с нормальной латентностью увеличилось ($p<0,001$) на 10,8 %, интактных парных глаз – на 6,7 %. Улучшение показателей ЗВП обусловлено нормальным возрастным развитием зрительного анализатора после лазерных опе-

раций: большинство (74,8 %) оперированных детей, обследованных с помощью ЭФИ, были в возрасте до 7 лет [21].

После лазерной ДЗМ изменения амплитуды и латентности ЗВП оказались идентичными таковым после всех лазерных операций на переднем отделе глаза в целом. Достоверное улучшение амплитуды ЗВП (количество глаз с нормальной амплитудой ЗВП увеличилось на 12 %; $p<0,001$) и улучшение скорости проведения зрительного импульса через 6 мес и более после ДЗМ (количество глаз с нормальной латентностью ЗВП увеличилось на 16,3 %; $p<0,001$) подтверждают, что лазерное устранение ЗМ как оптического препятствия способствует нормальному физиологическому созреванию зрительной системы, обеспечивая прозрачность сред и адекватную световую стимуляцию сетчатки и зрительной коры, необходимую для их развития, что особенно важно у детей младшего возраста (67,9 % детей были в возрасте до 10 лет, из них 26,9 % – до 3 лет) [21].

Анализ показателей ЭРГ после лазерных операций на переднем отделе глаза у детей позволил установить достоверное ($p<0,05$) снижение амплитуды a- и b- волн ЭРГ в период до 3 мес после лазерного воздействия с полной нормализацией этих показателей через 6 мес и более. В первые 3 мес после лазерной операции количество глаз со сниженной амплитудой a-волны увеличилось на 6,2 %, b-волны – на 5,4 % ($p<0,05$), а через 6 мес и более показатели были идентичны исходным ($p>0,05$). Изменения амплитуды РЭРГ в период до 3 мес после лазерных операций на переднем отделе глаза и через 6 мес и более в целом оказались незначительными ($p>0,05$) [21].

Исследования МЭРГ 168 глаз у детей позволили выявить высокую исходную частоту сниженных показателей до лазерных реконструктивных операций у 41,1 %, нормальные показатели у 30,9 % и повышение их у 28 % (чаще из-за светорассеяния при мутном хрусталике или большом количестве шаров Адамюка–Эльшнига, у детей с посттравматической патологией и после имплантации ИОЛ). Установлено, что воздействие излучения ИАГ-лазера у 33,1 % детей способствует повышению ($p<0,001$) частоты суперМЭРГ в сроки до 3мес после операции с полной нормализацией через 6 мес и более (частота регистрации нормальных показателей возрастает более чем в 2 раза; $p<0,001$). Гиперреакция макулярной области характерна для ранних сроков после лазерной операции на переднем отделе глаза у детей, особенно для ДЗМ, что отражает первый эффект от восстановления адекватной световой стимуляции сетчатки с восстановлением прозрачности оптических сред после лазерного устранения ЗМ и свидетельствует о стимуляции созревания макулярной области [21].

Отсутствие достоверных изменений РЭРГ и транзиторность изменений a- и b- волн ЭРГ, выявленных в суммарные сроки до 3 мес после лазерных операций на переднем отделе глаза, с полной нормализацией всех показателей ЭРГ через 6 мес позволяет расценивать изменения электрогенеза сетчатки не как патологию, а как проявления гомеостаза, процессов компенсаторной саморегуляции и адаптации в ответ на травмирующее стрессорное воздействие, вызванное излучением ИАГ-лазера, умеренно выраженные проявления реактивного синдрома [21].

Умеренно выраженная гиперреакция колбочек (РЭРГ на 5–10-е сутки, МЭРГ до 3 мес после воздействия излучения ИАГ-лазера), выявленная при наиболее частых исследованиях, отражает фазы наибольшей напряженности компенсаторных процессов в сетчатке (с преобладанием реакции фоторецепторов) и свидетельствует об их длительности. Выявленная резкая гиперреакция МЭРГ и РЭРГ через 30 мин после воздействия высоких (суммарная энергия более 450 мДж) энергетических режимов ИАГ-лазера в редких случаях превышения разработанных энергетических параметров свидетельствует об эффектах, граничащих со срывом нормальных процессов саморегуляции, и риске проявления повреждающих эффектов лазерного воздействия.

Изменения биопотенциалов (ЭРГ, РЭРГ и ЗВП) парных интактных глаз в сроки до 3 мес после лазерного воздействия на другом глазу были незначительными ($p>0,05$), со временем возрастала частота регистрации нормальных показателей. При более частых динамических исследованиях парных глаз в ранние сроки были выявлены колебания волн ЭРГ, повторяющие тенденции изменений ЭРГ глаз, подвергшихся лазерной операции, но эти изменения для большинства сроков наблюдения оказались недостаточно существенными ($p>0,05$) – ИАГ-лазерные операции на переднем отделе глаза не оказывают существенного влияния на электрогенез сетчатки парных интактных глаз детей [21].

3.13. СИНХРОННЫЕ ИССЛЕДОВАНИЯ ВНУТРИГЛАЗНОГО ДАВЛЕНИЯ, ГЕМОДИНАМИКИ И БИОЭЛЕКТРИЧЕСКОЙ АКТИВНОСТИ СЕТЧАТКИ ПОСЛЕ ИАГ-ЛАЗЕРНЫХ ОПЕРАЦИЙ У ДЕТЕЙ

Оценка проведенных синхронных индивидуальных исследований ВГД, RQ, амплитуды общей ЭРГ (a- и b-волн) и РЭРГ у 112 детей показала выраженную вариабельность изменений изученных показателей в сроки от 30 мин до 1 года и более после лазерного воздействия. Выявлены некоторые закономерности ответной реакции детского глаза на воздействие излучения ИАГ-лазера [21].

Повышение ВГД не было характерным проявлением реактивного синдрома у детей в отличие от взрослых (по данным литературы до 73 %). В первые полчаса после лазерного воздействия ВГД у детей чаще (у 44,4 %) снижалось, чем повышалось (у 36,1 %), как и через 1–3 ч (у 66,7 и 32,3 % соответственно). Незначительные изменения ВГД в ранний послеоперационный период обусловлена особенностями реакции детского глаза на лазерное воздействие и минимальными энергетическими параметрами операции. В редких случаях вынужденного применения при выполнении лазерной операции детям максимально высоких энергетических режимов отмечались единичные случаи резкого повышения ВГД в первый час после операции. Хотя изменения ВГД у детей были не столь значительны, но полная нормализация ВГД до исходных значений наступала поздно – только к 7–10-му дню (у взрослых чаще в течение 1 сут, реже 7–10 сут) [21].

Выявленные значительные колебания изменений гемодинамики (RQ) после лазерных операций у детей коррелировали с изменением функциональной активности сетчатки. Уменьшение кровотока на 3–4-е сутки сопровождалось наибольшими колебаниями амплитуды b- волны ЭРГ, а после резкого повышения RQ на 7–10-е сутки после лазерного воздействия частота супернормальных значений b- волны ЭРГ увеличивалась в 2 раза. Значительная вариабельность выявленных синхронных изменений интенсивности кровотока в сетчатке и ее функциональной активности у детей в течение всего периода наблюдения свидетельствуют о сложной полимодальной зависимости этих показателей от периода времени, прошедшего с момента воздействия излучения ИАГ-лазера и других факторов [21].

Период нормализации кровотока в сетчатке и связанного с ним электрогенеза сетчатки у детей весьма длительный – до 1 мес (у взрослых до 2 нед), что, вероятно, отражает превалирование адренэргических механизмов компенсаторного ответа сетчатки у детей, который, возможно, является спецификой проявлений общих адаптационных процессов на уровне глаза в детском организме [21].

Использование при лечении детей высоких энергетических параметров излучения ИАГ-лазера обусловливает еще более замедленное восстановление гемодинамики и функциональной активности сетчатки, что при наличии исходных отягощающих факторов (глаукома, воспалительные реакции, неоднократные хирургические и лазерные операции и др.) приводит к срыву нормальной ответной саморегулирующейся реакции на лазерную операцию и развитию осложнений. Лазерные вмешательства у детей могут играть провоцирующую роль, обостряя имеющиеся воспалительные и дистрофические процессы, особенно при неоднократных лазерных операциях [21].

Незначительная выраженность и транзиторность изменений ВГД, гемодинамики, биопотенциалов, наблюдаемых в основном в ранние сроки после лазерного воздействия, являются доказательством транзиторности компенсаторной активации физиологических процессов как ранней стадии реактивного синдрома, подтверждают отсутствие повреждающего воздействия излучения ИАГ-лазера на ткани глаза и функциональную активность сетчатки, зрительных проводящих путей и центров, а значит, и безопасность лазерного воздействия при условии соблюдения разработанных энергетических параметров операций [21].

3.14. АКУСТИЧЕСКОЕ СОСТОЯНИЕ СТЕКЛОВИДНОГО ТЕЛА И ОБОЛОЧЕК ГЛАЗ ПОСЛЕ ИАГ-ЛАЗЕРНЫХ ОПЕРАЦИЙ

Многие исследователи обращают внимание на необходимость проведения ультразвуковых исследований (УЗИ), особенно УЗ-сканирования, перед лазерным вмешательством для оценки исходного состояния внутренних структур глаза с контролем после операции с целью выявления последствий операции [53, 54, 228].

Изучение состояния стекловидного тела (УЗ-сканирование) глаз детей до лазерных операций (1526 глаз) и после них (1479 глаз в ближайшие сроки, 955 глаз в отдаленные сроки), а также интактных парных глаз, показало, что под воздействием излучения ИАГ-лазера оно практически не изменилось ($p>0,05$) [21]. Отсутствие повышения частоты имевшихся значительных помутнений стекловидного тела, утолщения оболочек и отслойки сетчатки (по данным акустических исследований) обоих глаз во все сроки наблюдения после лазерных операций на переднем отделе глаза ($p>0,05$) доказывает, что достоверного непрямого повреждения структур стекловидного тела и сетчатки не происходит при соблюдении разработанных энергетических параметров лазерного воздействия [21].

Анализ результатов эхобиометрии 1411 глаз, подвергнутых лазерной операции, и 1398 парных глаз в динамике показал, что воздействие излучения ИАГ-лазера не оказывало существенного влияния ($p>0,05$) на величину ПЗО оперированных глаз в первые месяцы после операции и сопровождалось возрастным увеличением ПЗО в отдаленные сроки наблюдения ($p<0,001$). Равное увеличение ПЗО глаз, перенесших лазерные операции, и интактных парных глаз ($p>0,05$) свидетельствует об отсутствии негативного воздействия излучения ИАГ-лазера на развитие глазного яблока после лазерных операций на переднем отделе глаза у детей [21].

3.15. СОСТОЯНИЕ МЕСТНОГО И СИСТЕМНОГО ОРГАНОСПЕЦИФИЧЕСКОГО ИММУНИТЕТА ДЕТЕЙ ПОСЛЕ ЛАЗЕРНЫХ РЕКОНСТРУКТИВНЫХ ОПЕРАЦИЙ НА ГЛАЗАХ

Для оценки влияния лазерного воздействия на состояние местного и системного органоспецифического иммунитета и связанные с ним клинические показатели был выбран тканеспецифический тест – реакция пассивной гемагглютинации (РПГА) – исследование антител к антигену хрусталика, роговице, S-антигену сетчатки в слезной жидкости (СЖ) и сыворотке крови (СК), которые проводили до и после ИАГ-лазерных операций на переднем отделе глаз у детей с врожденной, посттравматической и постувеальной патологией переднего отдела глаза. Использовали модификацию РПГА, разработанную д.б.н. О.С. Слеповой (1991) с использованием стабильных эритроцитарных диагностикумов. Обследован 161 ребенок, перенесший лазерную операцию, и 35 детей группы сравнения [21].

Большинство исследованных глаз были афакичными (63,3 %) или артифакичными (13,7 %), у 23 % больных имелись катаракты разной этиологии (нормальных хрусталиков не было). Средняя длительность иммунологического мониторинга после лазерных операций составила 11,02 ±1,35 мес (от 6 сут до 5 лет).

Установлено, что органоспецифический ответ на воздействие излучения ИАГ-лазера проявляется как местно, так и на системном уровне. Отмечена тенденция к увеличению частоты выявления антител к антигену хрусталика как в СК, так и в СЖ оперированного и парного интактного глаза в течение

первых 1–4 нед после лазерного воздействия со снижением их количества к 2 мес, последующим волнообразным изменением показателей и нормализацией их во втором полугодии. Установлено достоверное увеличение продукции антител к антигену хрусталика в СЖ оперированного глаза через 1-2 нед после лазерного воздействия (частота выявления их увеличилась с 24,2 до 63,6 %; $p<0,05$).

У детей вторичные катаракты после лазерных операций, как и после инструментальных, чаще развиваются на фоне высоких титров антител к антигену хрусталика в СЖ и особенно в СК. Высокая частота формирования вторичных катаракт хронологически совпадает с выраженным накоплением антител к антигенам хрусталика в СЖ (≥1:256) и особенно в СК(≥1:32), независимо от наличия и уровня их до лазерного воздействия и в отдаленные сроки после него. Нормализация местного иммунитета у детей с исходно высокими титрами антител к антигену хрусталика в СЖ происходит медленнее, чем у детей, которым лазерные операции выполнены на фоне их отсутствия.

При исследовании образования антител к S-антигену сетчатки не выявлено существенной «заинтересованности» сетчатки ($p>0,05$), кроме небольшого повышения среднего геометрического титров в СК через 1 мес после лазерной операции ($p<0,05$). Увеличение продукции антител к S-антигену сетчатки (на 33,3 %) в отдаленные сроки после лазерного воздействия (через 8–11мес) было обусловлено обострением увеита, с заращением зрачка и/или рецидивом ЗМ – т. е. не было последствием лазерного повреждения. Одновременное наличие аутоантител к антигену хрусталика и особенно к S-антигену сетчатки в СК и СЖ в высоких титрах перед лазерной операцией может свидетельствовать о возможности развития воспалительных осложнений предстоящей операции.

Наличие прогностически неблагоприятных титров антител (в СЖ ≥1:256, в СК ≥1:32) может быть относительным противопоказанием к ИАГ-лазерной операции или её отсрочке и показанием к проведению курса местной иммунодепрессивной и противовоспалительной терапии до улучшения клинических и иммунологических показателей.

При сравнительной оценке уровней антител к антигену хрусталика и S-антигену сетчатки у детей, при выполнении операций которым использовали лазерно-инструментальный (34 глаза) и инструментальный (35 глаз) методы, с изучением индивидуальной динамики на 27 глазах выявлена практически одинаковая интенсивность антителообразования при обоих методах ($p>0,05$), что свидетельствует об отсутствии негативного влияния лазерного воздействия на местные и системные показатели органоспецифических аутоиммунных реакций.

Таким образом, установлено, что воздействие излучения ИАГ-лазера при реконструктивных операциях на переднем отделе глаза у детей не вызывает значительных изменений органоспецифического аутоиммунитета, кроме образования антител к антигену хрусталика в СЖ оперированного глаза в первые 1–2 нед, что может свидетельствовать о незначительной травматичности произведенных реконструктивных лазерных операций. Характер и степень выраженности иммунного ответа в значительной мере определяются исходным состоянием ребенка. Отсутствие выраженных местных и/или

системных аутоиммунных реакций на S-антиген сетчатки свидетельствует об отсутствии непрямого лазерного повреждения сетчатки и о незначительной степени выраженности реактивного синдрома в ответ на воздействие излучения ИАГ-лазера, т. е. безопасности лазерных операций на переднем отделе глаза у детей с иммунологической точки зрения [21].

Сопоставление клинических и иммунологических данных в большинстве случаев позволяет расценивать местную и системную реакции тканеспецифического ответа как защитную реакцию иммунной системы на лазерное воздействие, поскольку достоверной связи между сдвигами иммунологических показателей и клиническими проявлениями не обнаружено. Выявленные содружественные реакции парного глаза были слабовыраженными (иммунологические сдвиги прослеживались на графике, но были недостоверными, $p>0,05$) и не сопровождались клиническими проявлениями.

Таким образом, воздействие излучения ИАГ-лазера, как и любого другого излучения или инструментальной хирургической травмы, сопровождается ответной реакцией глаза. В экспериментальных и клинических исследованиях не выявлено выраженных изменений в состоянии гидродинамики, гемодинамики сосудистого тракта, микроциркуляции радужки, показателей ЭФИ и состояния ЗЭР. Полная обратимость всех реакций после экспериментальных ИАГ-лазерных операций подтверждает их функциональный характер и свидетельствует о малой травматичности их при небольших уровнях энергии и дозе воздействия [105], что доказывает безопасность ИАГ-лазерных операций (например, ИАГ-лазерной факофрагментации) [173].

Безопасная стратегия глазных лазерных операций описана, исходя из механизма фоторазрушения [379]. Для взрослых пациентов установлена продолжительность послеоперационного периода – 14 дней после лазерного воздействия, в течение которых существует риск срыва компенсаторных реакций [105].

В проведенных нами комплексных исследованиях разных аспектов воздействия излучения ИАГ-лазера на детский глаз также не выявлено значительных негативных последствий воздействия лазерного излучения на оперированный глаз, интактный парный глаз и организм ребенка в целом: установлена достаточная безопасность лазерных операций при патологии переднего отдела глаза у детей при соблюдении разработанных технологий [21].

Впервые на основе результатов комплексных синхронных клинических, гидро- и гемодинамических, ультразвуковых, электрофизиологических, эндотелиально-микроскопических и иммунологических исследований установлено, что в ранние сроки после воздействия излучения ИАГ-лазера на структуры переднего отдела глаза у большинства детей отмечают незначительные изменения ВГД, неоднозначные колебания сосудистого тонуса, транзиторные изменения ЭРГ, локального органоспецифического аутоиммунитета, без существенного изменения ЗВП, состояния клеток ЗЭР, стекловидного тела, оболочек и величины глаза, с полной нормализацией через 6 мес ВГД, гемодинамики и биопотенциалов сетчатки, с неполной стабилизацией клеток ЗЭР (достаточной для сохранения их жизнеспособности и физиологического функционирования), без существенных изменений интактных парных глаз, не подвергавшихся лазерному воздействию.

В литературе приведены разные точки зрения относительно того, какие параметры излучения (энергия импульса, суммарная энергия, количество импульсов) обусловливают побочное воздействие на внутриглазные структуры и их функции [145, 228, 354, 370, 427, 613, 636].

Результаты исследований, проведенные А.Д. Семеновым и соавт. [207], Т.И. Ронкиной и соавт. [199] свидетельствуют, что основные побочные эффекты лазерного воздействия обусловлены тракционным механическим воздействием на ресничное тело ударной волны, сила которой является производной от величины энергии импульса. Считают, что выраженность побочных эффектов при ИАГ-лазерных операциях (а следовательно, частота и выраженность реактивной глазной гипертензии и осложнений воспалительного характера после операции) полностью зависят от величины энергии в импульсе излучения. Количество импульсов, затраченных на операцию, как и величина суммарной энергии имеют не столь существенное значение [207]. Однако при многопичковом режиме в отличие от однопичкового возможен «эффект накопления»: действие отдельных лазерных импульсов суммируется, а окончательный характер разрушения зависит от суммарной энергии [17]. Лазерное вмешательство по-прежнему нельзя считать полностью безопасным даже для взрослых.

Хотя прямой зависимости между объемом лазерного вмешательства и степенью реактивного повышения ВГД не выявлено, большинство авторов рекомендуют использовать минимальное количество импульсов с наименьшей эффективной энергией импульса [145, 204, 207, 340, 354].

Установлено, что у детей ИАГ-лазерные реконструктивные операции на структурах переднего отдела глаза являются малотравматичными. Доказано отсутствие выраженного непрямого повреждающего воздействия излучения ИАГ-лазера при соблюдении показаний к таким операциями и технологий их выполнения, разработанных для детей. Незначительно выраженные транзиторные изменения местных и системных реакций глаза и зрительно-нервного анализатора, сосудистой и иммунной систем ребенка, выявленные в сроки от нескольких часов до 3 мес после лазерных операций, с полной нормализацией всех показателей через 6 мес и более, без существенных изменений парных глаз являются защитными проявлениями компенсаторной саморегуляции и адаптации в ответ на травмирующее стрессорное воздействие излучения ИАГ-лазера [21].

Показано, что лазерные операции у детей, бесспорно, менее травматичны, чем инструментальные, однако сохраняется риск развития интра- и послеоперационных осложнений, частота и тяжесть которых не превышает аналогичные показатели при всех видах изучаемой патологии, представленные в литературе. При сравнительной оценке лазерных и инструментальных методов лечения патологии глаз у детей (ЗМ, катаракт, в том числе при врожденном синдроме ППГСТ, передних сращениях и др.) выявлены определенные преимущества лазерных методик, при использовании которых многие осложнения, свойственные инструментальным хирургическим операциям, не возникают или выраженность их минимальна. С точки зрения частоты послеоперационной реакции и осложнений определяющими факторами, помимо исходного состояния глаза ребенка, были и остаются квалификация хирурга и технология выполнения операции [21].

ГЛАВА 4. ИАГ-ЛАЗЕРНАЯ РЕКОНСТРУКТИВНАЯ ОФТАЛЬМОХИРУРГИЯ: МЕТОДЫ, ЭФФЕКТИВНОСТЬ, ОСЛОЖНЕНИЯ У ВЗРОСЛЫХ ПАЦИЕНТОВ И ДЕТЕЙ

В фундаментальных исследованиях была доказана высокая эффективность и безопасность использования ИАГ-лазеров для реконструктивных целей [16, 109, 145, 148, 159, 207, 228, 392]. Современная литература располагает обширным статистическим материалом об использовании ИАГ-лазера для выполнения оптико-реконструктивных вмешательств – от нескольких сотен до десятков тысяч операций [564, 613, 632, 675].

Разработка методов лазерного реконструктивного лечения в офтальмотравматологии – приоритетное направление научной работы отдела травматологии, реконструктивной хирургии и глазного протезирования МНИИ ГБ им. Гельмгольца (руководитель проф. Гундорова Р.А.), в лазерном кабинете которого проф. А.В. Степановым и д.м.н. А.Н. Ивановым выполнено более 40 тыс. лазерных операций [109, 228].

Существенный вклад в оптимизацию лазерной реконструктивной офтальмохирургии внесли школы академика М.М. Краснова (В.С. Акопян, А.В. Большунов, А.А. Гамидов), академика С.Н.Федорова (Э.В. Егорова, А.Д. Семенов, Л.А. Крыль, Д.А. Магарамов).

Лазерное лечение применяют как самостоятельный метод, как дополнительный метод усиления и коррекции эффекта оперативных вмешательств и как вспомогательный метод при подготовке к операциям [148, 159]. Лазерная коррекционная хирургия позволяет в короткие сроки и опимально справиться с осложнениями, добиться быстрого клинического выздоровления, избежав при этом повторного инвазивного инструментального вмешательства и длительного медикаментозного лечения [241].

Лазерные операции подразделяют на ургентные и плановые, применяя их в дооперационном, раннем и позднем послеоперационном периоде – в отдаленные сроки после реконструктивно-восстановительных инструментальных операций [109, 228] или при первичной хирургической обработке ран глазного яблока [241].

Определены основные типы ИАГ-лазерных оптико-реконструктивных вмешательств [228]: самостоятельные оптические лазерные операции (лазерная ДЗМ; корепраксия и др.); лазерные профилактические реконструктивные операции, позволяющие продотвратить развитие осложнений; корректирующие лазерные операции, цель которых – устранение дефектов, образовавшихся после инструментальных операций (после оптико-реконструктивных операций с имплантацией ИОЛ, трабекулэктомии и др.); неотложные лазерные вмешательства, выполняемые при острой офтальмогипертензии, развившейся после оптико-реконструктивных операций; комбинированные лазерно-инструментальные реконструктивные вмешательства.

В отечественной литературе первыми об успешном применении лазеров-деструкторов при лечении детей сообщили М.М. Краснов и В.С. Акопян, выполнившие лазерную капсулофакопунктуру при в «мягких» катарактах [13].

Немногочисленные работы, посвященные использованию ИАГ-лазера при лечении детей, в основном констатируют возможность и достаточную безопасность его использования в детской практике, хотя авторы единодушно отмечают сложность выполнения лазерных процедур, отсутствие надежной фокусировки лазерного луча из-за недостаточной контактности детей [160, 468, 469], поэтому лазерная реконструктивная хирургия пока не нашла широкого распространения в детской офтальмологии. Не хватает конкретных рекомендаций относительно показаний к применению ИАГ-лазерных реконструктивных операций при лечении детей, оптимальных сроков их выполнения с учетом возрастных анатомо-физиологических и иммунных реакций глаз и организма ребенка в ответ на лазерное вмешательство, лазерные методики и энергетические режимы не адаптированы для лечения детей.

Остановимся на основных направлениях и методах современной ИАГ-лазерной реконструктивной хирургии переднего отдела глаза, получивших клиническое развитие, оценке их эффективности и показаниях к лазерным операциям при лечении взрослых и детей.

4.1. ОПТИКО-РЕКОНСТРУКТИВНЫЕ ИАГ-ЛАЗЕРНЫЕ ВМЕШАТЕЛЬСТВА ПРИ ЗРАЧКОВЫХ МЕМБРАНАХ

Неинвазивное устранение ЗМ как механического препятствия для прохождения света – наиболее эффективная и легко достижимая цель для лазерной хирургии, поэтому использование неодимовых ИАГ-лазеров в офтальмологии началось именно с рассечения мутной задней капсулы хрусталика [305, 388]. В последующие годы ИАГ-лазерная ЗКТ стала наиболее широко распространенным методом лечения вторичных катаракт, а затем методом выбора, значительно потеснив инструментальные операции [23, 24, 25, 39, 53, 54, 105, 134, 145, 148, 158, 204, 205, 207, 223, 228, 249, 254, 258, 307, 309, 388, 390, 392, 609, 639, 657].

Изумительный по точности эффект механической деструкции вторичных катаракт (ДВК) с помощью ИАГ-лазера нельзя назвать иначе, как «блестящим», тем более что он практически не сопровождается повреждением соседних структур глаза (ИОЛ, радужки, роговицы) [50, 392].

Преимущества рассечения ЗМ лазерным лучом по сравнению с выполнением его хирургическим инструментом очевидны: отсутствие вскрытия глазного яблока, опасности инфицирования, послеоперационного астигматизма, возможность амбулаторного лечения, быстрая реабилитация, меньшее количество осложнений, экономическая эффективность.

В большом количестве исследований доказаны эффективность и бóльшая безопасность неинвазивного лазерного способа рассечения любых ЗМ (вторичных и пленчатых катаракт, мембран различной этиологии)

по сравнению с хирургическим методом при лечении взрослых пациентов [145, 204, 205, 207, 228, 249, 258, 298, 305, 310, 390, 574, 609, 623, 632, 639].

В 1983 г. Американская академия офтальмологии, проведя оценку безопасности и эффективности ЗКТ с использованием неодимового ИАГ-лазера, признала, что этот метод является альтернативой хирургической дисцизии и более предпочтителен, так как при лазерной операции отсутствует риск развития инфекции и других осложнений, возникающих при выполнении традиционных внутриглазных операций, отмечается минимальное количество осложнений, в основном транзиторного характера [294].

В настоящее время устранение ЗМ с помощью ИАГ-лазера (синонимы: лазерные деструкция зрачковых мембран – ДЗМ, фотодеструкция, дисцизия задней или передней капсулы хрусталика – ЗКТ или ПКТ, деструкция вторичной катаракты – ДВК, мембранотомия) в большинстве случаев является методом выбора, а инструментальные операции выполняют только при значительном фиброзном утолщении ЗК или ЗМ [39, 54, 93, 158, 204, 205, 247, 254, 298, 309, 516].

Принципы и методологические основы ИАГ-лазерной ДВК описаны многими авторами [54, 105, 159, 160, 205, 228, 305, 309, 390, 392, 507, 609, 640, 641, 656, 675]. Установлено, что наносекундный (Q-switched) ИАГ-лазер предпочтительнее для выполнения ЗКТ, поскольку требует меньших затрат энергии и реже повреждает ИОЛ, чем пикосекундный (mode-locked) [410]. Предложены методики выполнения ИАГ-лазерной ЗКТ с дифференцированным использованием параметров лазерного излучения в зависимости от типа помутнения ЗК, степени контакта с ИОЛ и др. [39, 40, 54, 145, 207, 228, 254, 258, 309, 322, 390, 392].

Оптимальный диаметр «оптического окна». Цель лазерного вмешательства при ЗМ – формирование в ней сквозного отверстия – «оптического окна».

В экспериментальных исследованиях установлено, что при диаметре апертуры 2 мм отмечаются достаточные контрастность и четкость изображения, которые улучшаются с увеличением отверстия и достигают максимума при диаметре апертуры 4 мм [638, 639]. В связи с этим минимальным размером отверстия в ЗК, необходимым для восстановления зрения, обычно считают 1,5–2 мм [147, 191, 497]: в афакичных глазах и в глазах с переднекамерными ИОЛ 1,5–2 мм, с ирис-клипс-линзами и заднекамерными ИОЛ–2–3 мм [145].

Согласно результатам клинических исследований для обеспечения высоких зрительных функций оптимальное дисцизионное отверстие должно быть расположено в центре зрачка, иметь округлую форму и диаметр 2–2,5 мм [25, 52, 53, 54, 205]. При диаметре отверстия менее 1,5 мм зрение снижается в мезопических условиях, а при диаметре более 2,5 мм острота зрения снижается на 0,1–0,3 [52, 54].

Многие исследователи отмечают, что *при афакии диаметр отверстия в ЗК не должен превышать 3 мм* в связи с высоким риском образования грыжи стекловидного тела и разрушения переднего гиалоида [25, 158, 497]. При увеличении размера «окна» в ЗК отмечается достоверно более высокая частота развития реактивной гипертензии в 1-е сутки после ИАГ-лазерной операции,

особенно при расширенном зрачке [354]. По этой же причине при афакии рекомендуют производить именно рассечение ЗК, а не иссечение диска, как при артифакии, и дозированный медикаментозный мидриаз [158, 249].

При артифакии не существует опасности образования грыж стекловидного тела, поэтому рекомендуют иссекать ЗК диаметром не менее 5 мм, а у детей 3–3,5 мм [182], особенно при использовании мультифокальных ИОЛ, когда достаточный диаметр окна в задней и/или передней капсулах необходим для использования возможностей этой модели ИОЛ (фокусировка как для дали, так и для близи) [376]. В том случае, если между ИОЛ и ЗК сохраняется пространство, но отсутствует зрачковая реакция из-за образования задних синехий, для создания искусственной диафрагмы рекомендуют производить ЗКТ диаметром 3 мм, а при активной зрачковой реакции – 4 мм [243].

По нашим данным, у детей оптимальный диаметр капсулотомического «окна» на первом сеансе не должен превышать 1,5–2 мм, что обусловлено высокой вероятностью выпадения стекловидного тела в переднюю камеру из-за известных особенностей детских глаз: тонкость задней капсулы, частая деструкция – разжижение стекловидного тела, эластичность склеры и др. [32, 131, 264].

Обоснованием рекомендуемого размера капсулэктомического отверстия служит и самопроизвольное увеличение размера «окна» до 2–3 мм в течение первых 3 мес после ДЗМ у половины детей (45,7%) и анализ частоты витреальных осложнений. При необходимости, через 3–6 мес размер оптического отверстия можно увеличить на отсроченном сеансе ИАГ-лазерной капсулотомии без риска витреальных грыж, учитывая происходящееe со временем уплотнение передних слоев стекловидного тела.

По нашим данным, при афакии у детей можно считать рациональным минимальное дозированное ИАГ-лазерное рассечение центра задней капсулы с формированием небольшого окна диаметром 1,5–2 мм, с поэтапным отсроченным увеличением его диаметра до 2–2,5 мм, при артифакии – 3 мм во избежание грыж стекловидного тела и поздних витреоретинальных осложнений (рис.11).

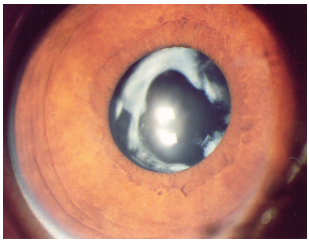

Рис.11а

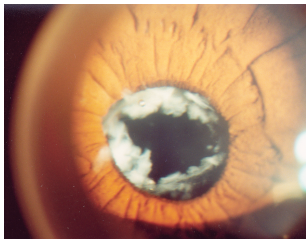

Рис.11б

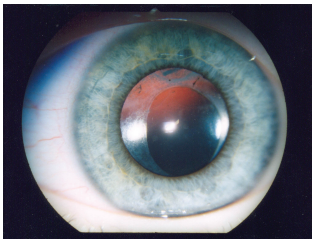

Рис.11в

Рис. 11. Оптимальное оптическое окно после 1 сеанса ИАГ-лазерной задней капсулотомии: а и б – при афакии; в – при артифакии.

Методики ИАГ-лазерной дисцизии и деструкции зрачковых мембран. В зависимости от плотности и структуры ЗМ используют разные тех-

ники и энергетические параметры лазерного излучения [54, 105, 145, 205, 207, 228, 254, 258, 305, 307, 318, 322, 390, 392, 544, 639].

При лечении детей в зависимости от типа ЗМ можно применять все классические методы лазерной ДЗМ: метод одиночных импульсов, крестообразную и спиралевидную капсулотомию, послойную факодеструкцию, адаптировав их для детей [21].

Тонкие ЗМ (фиброз ЗК I–II степени) рекомендуют рассекать, используя метод одиночных импульсов, вскрывают заднюю капсулу в центре, затем последовательно воздействуют на края образованного отверстия [205, 235], расширяя его с энергией импульса от 0,3 до 2,0 мДж.

Для *плотных ЗМ* (фиброз ЗК II–III степени, пленчатые вторичные и травматические катаракты, в том числе с наличием шаров Адамюка–Эльшнига) используют метод крестовидного вскрытия ЗМ с последующим отсечением от основания четырех образованных треугольных лоскутов, при этом энергия импульса составляет 1,0–1,8 мДж [205, 235]. Для предупреждения реактивного синдрома не рекомендуется использовать энергию импульса более 2,0 мДж [235].

Некоторые авторы советуют вскрывать ЗК, отступив 1 мм от верхнего края зрачка, продолжить разрез вниз, не доходя 1 мм до нижнего края [249], другие, наоборот, рекомендуют производить вскрытие снизу вверх [25]. Обычно рассечение выполняют в области наиболее тонких структур центральной зоны [105, 307, 308, 309] на участках с максимальным натяжением ЗК [182].

При наиболее плотных ЗМ (фиброз ЗК III степени, швартообразные ЗМ) и особенно при наличии остатков хрусталиковых или постэкссудативных масс предпочтительна *методика спиралевидного разрушения ЗМ* [205, 235], которое начинают от центра и продолжают до тех пор, пока не будет сформировано достаточное оптическое отверстие. Спиралевидный метод с энергией импульса до 3,5 мДж может быть применен только при наличии безопасного расстояния между ЗК и ИОЛ из-за высокого риска повреждения оптически деятельной центральной части ИОЛ [54].

Иссечение центральной зоны ЗК методом «вскрытия консервной банки» рекомендуют реже и советуют начинать иссечение диска ЗК снизу, считая полезным оставлять перемычку внизу, а не вверху для предупреждения закрытия оптической зоны иссеченным лоскутом, вернувшимся в исходное положение [52, 54]. При выраженном фиброзе может потребоваться энергия импульса до 5–18 мДж, количество импульсов варьирует от 1–2 до 40 и более, что зависит от плотности, толщины и степени натяжения ЗМ [54].

Для истончения ЗМ можно использовать комбинированный способ – сочетать воздействие лазера, работающего в зеленом диапазоне длин волн, с последующей перфорацией коагулированного участка капсулы лазерным деструктором, что позволяет предотвратить повреждение ИОЛ [52, 54, 282].

При полурассосавшейся катаракте, наличии остаточных хрусталиковых масс или клеток шаров Адамюка–Эльшнига в составе ЗМ показана *факофрагментация*, которую начинают с выполнения деструкции в центре оптической зоны. Затем отверстие расширяют путем формирования небольших (размером не более 0,5 мм) лоскутов, которые отсекают, используя энергию

импульса от 1 до 4 мДж [54, 105, 228, 235]. При толщине полурассосавшейся катаракты или ЗМ более 1–2 мм применяют *послойную дробную (этапную) факодеструкцию* с максимальной энергией импульса до 4 мДж: разрушают поверхностные слои в центре зрачка и постепенно углубляют дефект до перфорации и расширяют до 1,5–2 мм за 2–4 сеанса [235]. Для усиления эффекта не следует увеличивать энергию импульса более чем до 3,0 мДж, целесообразнее осуществлять воздействие серией импульсов (2–3 импульса с интервалом 20 мс) [205, 235].

Особенностью реакции глаз детей на эту процедуру является крайне редко возникающая факогенная реакция (0,7%), даже при больших (диаметром до 8 мм) размерах остаточных конгломератов хрусталиковых масс или шаров Адамюка–Эльшнига [21]. У взрослых рекомендуют выполнять лазерную деструкцию остаточных хрусталиковых масс размером не более 0,5–1 мм во избежание факогенной реакции и развития иридоциклита после операции [63, 235].

При наличии у детей шварт и мягких элементов в области зрачка, полурассосавшихся катаракт существенно увеличивается ($p<0,05$) количество необходимых сеансов и курсов лазерного воздействия, требуется больше интервалов между сеансами и курсами для рассасывания раздробленных конгломератов [21]. Особенно большое количество импульсов (120–250) и сеансов (до 7) необходимо при дроблении конгломератов мутных постэкссудативных масс, расположенных за ИОЛ (часто наблюдающаяся форма вторичных катаракт на артифакичных глазах, особенно у детей младшего возраста) (рис.12).

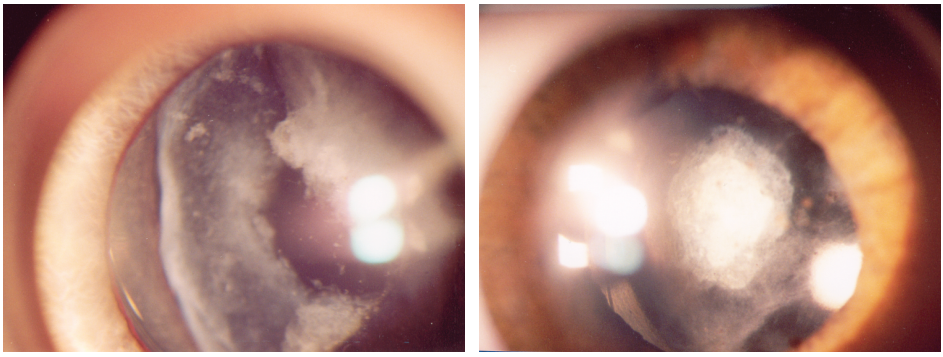

Рис.12а Рис.12б

Рис. 12. Глаз ребенка с ретрохрусталиковым экссудатом после ИАГ-лазерной задней капсулотомии: а – до операции; б – после операции

Дифференцированную тактику ИАГ-лазерной ДВК у детей предложили А.В. Терещенко и соавт. [251]: при фиброзе ЗК (изменение ее структуры без значительного утолщения, наличие прозрачных участков) – обычная ЗКТ в пределах оптики ИОЛ; при наличии фиброзной мембраны (монотонный характер фиброза, непосредственный контакт с радужкой, склонность к геморрагиям, рецидивам) – лазерная дисцизия не ближе 0,3 мм от зрачкового края радужки с предоперационной подготовкой, при плотном контакте

с ИОЛ процедуру выполняют в 2 этапа с интервалом 1–2 дня при наличии прозрачных напластований и шаров Адамюка–Эльшнига – с разрушением передних слоев стекловидного тела (для профилактики рецидива). При удалении шаров Адамюка–Эльшнига стараются использовать минимальную энергию, направляя луч коаксиально по касательной к ЗК, стремясь сформировать минимальное оптическое отверстие, максимально сохранив ЗК для последующей имплантации ИОЛ [243]. Большинство авторов отмечают необходимость проведения повторных сеансов лазерного воздействия при лечении детей из-за их неадекватного поведения, невозможности точной фокусировки луча без наркоза, высокого риска повреждения ИОЛ.

Перед ИАГ-лазерной ДЗМ необходимо определить проекцию оптической оси глаза на ЗМ, используя коаксиальное освещение, причем без медикаментозного расширения зрачка, чтобы формируемое с помощью лазера отверстие в ЗМ совпало с оптической осью глаза [206, 54].

Энергию импульса определяют индивидуально путем подбора минимальной энергии, достаточной для перфорации ЗМ, начиная с 0,3–0,6 мДж [191, 205], у взрослых пациентов чаще начиная с 1 мДж [52, 54], затем ступенчато увеличивают энергию, добиваясь перфорации ЗМ, одновременно проверяя фокусирующие свойства лазерной системы. Необходимо обеспечить надёжный оптический пробой, иначе воздействие импульса не будет эффективным, а вся совокупная энергия попадёт на сетчатку [191, 205]. Лазерное воздействие нужно проводить под углом 35–40° к оптической оси, чтобы избежать отрицательного воздействия гидродинамической волны на макулярную область сетчатки [52, 53, 54].

Поскольку частота и выраженность интра- и послеоперационных осложнений при ИАГ-лазерной ЗКТ в основном зависят от энергии импульса излучения, необходимо стремиться использовать минимальную эффективную энергию [145, 199, 204, 207, 228, 235]. С накоплением опыта удается значительно уменьшить эффективную энергию импульса, уменьшив тем самым воздействие лазерного излучения на окружающие ткани [207], не рекомендуется использовать энергию импульса более 2 мДж [204, 207, 235].

Энергетические режимы лазерного воздействия у детей, как и у взрослых пациентов, зависят от толщины, плотности и состава рассекаемой ткани ЗМ. Для деструкции ЗМ – вторичных катаракт у детей чаще используют энергию импульса 1,4–2,5 мДж при количестве импульсов не более 60 [182, 251], хотя отмечено, что и при средней энергии импульса 2,6 мДж и среднем количестве импульсов 18 ИАГ-лазерная дисцизия плотных ЗМ у детей является не только эффективной, но и безопасной процедурой (рис.13) [21, 97].

В связи со сравнительно небольшой и неравномерной толщиной ЗК хрусталика у детей для ее перфорации (ЗКТ) достаточно небольшой энергии лазерного импульса: у 73,1% детей она составила 1,5 мДж и менее (у 12,3% от 0,2 до 0,5 мДж) [21], в то время как у взрослых для рассечения ЗК требуется энергия импульса более 1 мДж [54, 228]. Средняя эффективная энергия, достаточная для вскрытия ЗК, у детей равнялась 1,16±0,06 (σ=0,54, от 0,1 до 2,4 мДж), в то время как у взрослых – не менее 1,4–1,5 мДж [105, 228] и не более 1,7 мДж [400].

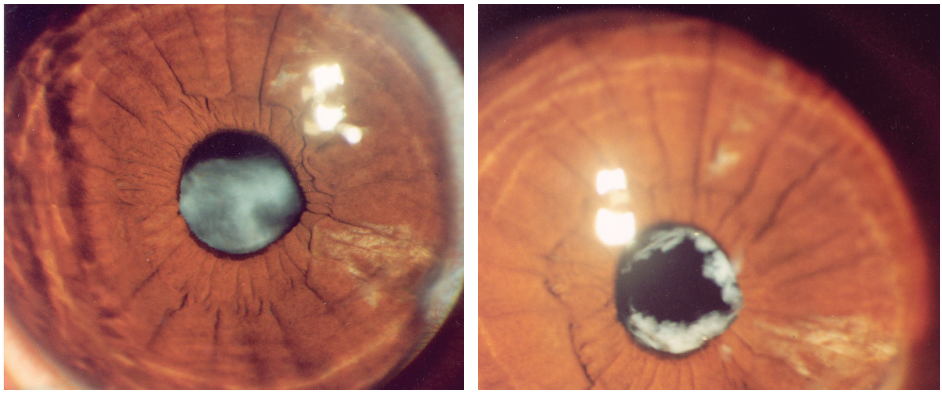

Рис.13а Рис.13б

Рис. 13. ИАГ-лазерная ДЗМ на глазу ребенка с афакией: а – до ИАГ-лазерной деструкции вторичной постврожденной зрачковой мембраны; б – после операции

Поскольку вскрытие ЗК у детей технически выполнимо при самой минимальной энергии импульса, подбор эффективной энергии для вскрытия ЗМ, по нашему опыту, целесообразно начинать с 0,2 мДж. При самых тонких, особенно прозрачных ЗК для минимизации энергетических затрат вместо лазерного луча, точно фокусированного непосредственно на ЗК, нередко эффективно использование расфокусированного излучения [21].

Анализ особенностей энергетических режимов, использованных при выполнении ЗКТ больным с фиброзом ЗК различной степени выраженности (115 глаз с изолированным фиброзом капсулы, без сопутствующих наслоений шаров Адамюка–Эльшнига, хрусталиковых масс или сращений и 17 глаз с уплотнением передней пограничной мембраны или слоев стекловидного тела – «ложной» вторичной катарактой показал, что у детей средняя эффективная энергия ЗКТ при фиброзе I степени составила 0,57±0,07, II степени – 1,13±0,13, III степени 1,46±0,12, при передней гиалоидотомии при ложных вторичных катарактах – 0,86±0,10 [21].

Хотя «окно» в ЗК после ее лазерной перфорации у многих детей (45,7%) позже самопроизвольно расширяется, но у половины (у 54,3%) из-за плоскостных сращений ЗК с ИОЛ требуются дополнительные множественные импульсы и даже неоднократные сеансы для формирования «оптического окна» достаточного размера путем поэтапной отсепаровки ЗК от ИОЛ. Естественно, для формирования одинакового оптического отверстия при плотных пленчатых катарактах необходимо использовать более высокие энергетические режимы, чем при простой ЗКТ (рис.14) [21].

Для предупреждения осложнений у детей из-за расфокусировки луча, неизбежной подвижности глаза ребенка в ходе лазерной операции, несмотря на дополнительную фиксацию глаза контактной линзой, можно не увеличивать энергию одиночных импульсов, а использовать серию импульсов (2─3 импульса и интервалом 20 мс) с минимальной эффективной энергией и выполнять полный объем лазерной операции не за один, а за несколько сеансов (2─6) с интервалом между ними 2─12 сут, иногда курсами (1─3) [21, 182, 200].

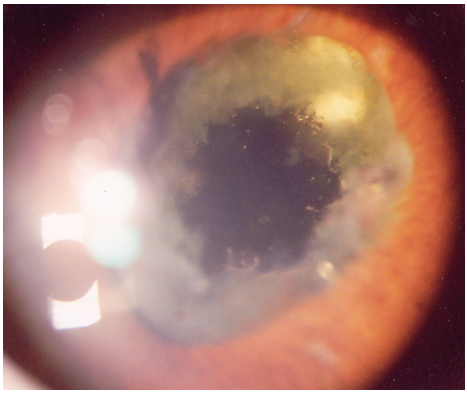

Рис.14а

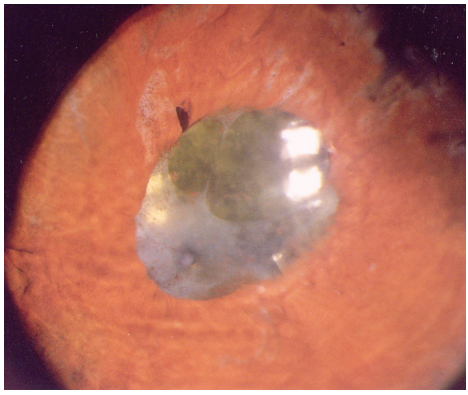

Рис.14б

Рис. 14. ИАГ-лазерная ДЗМ на глазу ребенка с артифакией: а – до ИАГ-лазерной дисцизии прехрусталиковой рецидивирующей зрачковой мембраной и задней капсулотомии на глазу с экссудативной реакцией после экстракции осложненной катаракты с имплантацией ИОЛ; б – после операции.

Продолжительность сеанса зависит от возможности осуществления прицельной факодеструкции. Показанием к прекращению сеанса и проведению этапного лечения служат: неконтактность ребенка во время выполнения лазерного вмешательства без наркоза, раннее пробуждение от наркоза, снижение прозрачности камерной влаги из-за насыщения ее продуктами деструкции ЗМ или крови, в результате чего снижается прицельность лазерного луча.

Поскольку в составе ЗМ у половины (54,3%) детей отмечен большой объем «мягких элементов» (хрусталиковые массы, шары Адамюка–Эльшнига), кроме их дробления лазером, требуется активное рассасывающее лечение (физиотерапия, ферменты).

Принципиально важно проведение лазерно-медикаментозного лечения у детей в несколько этапов, так как, по нашим данным, увеличение продолжительности приводит к более полному рассасыванию хрусталиковых фрагментов, позволяет существенно снизить энергию импульса и суммарную затраченную энергию, получить хороший оптический эффект при меньшей травматизации глаза лазерным излучением, избежать развития осложнений [21]. Однако при лечении взрослых пациентов, метод ИАГ-лазерного дробления полурассосавшихся катаракт различной этиологии не получил широкого распространения, поскольку часто сопровождается факогенной реакцией с набуханием масс, развитием иридоциклита, вторичной глаукомы, дистрофии роговицы [105, 148, 207, 228, 235, 261]. В связи с этим офтальмохирурги обоснованно предпочитают при лечении взрослых пациентов проводить инструментальное удаление объемных конгломератов хрусталиковых масс, а не лазерное дробление их.

Целесообразность использования ИАГ-лазерной факодеструкции полурассасавшихся форм катаракт в детской практике обусловлена следующими причинами:

• по нашим данным, в отличие от взрослых пациентов, у детей реакция глаза на лазерное вмешательство значительно менее выражена, у них край-

не редко возникают осложнения типа факогенной реакции, реактивной гипертензии, кератопатии [21].

• для детских глаз характерна более высокая активность рассасывания элементов разрушенного хрусталика, контактирующих с влагой передней камеры [264]. Кроме того, экспериментально доказано, что воздействие ИАГ-лазерного излучения еще и ускоряет процесс рассасывания [109].

Для лечения полурассосавшихся врожденных катаракт нами был разработан способ «безоперационного» лазерно-медикаментозного лечения (патент РФ на изобретение № 2282424), включающий ИАГ-лазерную деструкцию катаракты (непрерывный круговой передний капсулорексис и факодеструкция), при ППГСТ-синдроме – с ИАГ-лазерным рассечением врожденного витреального тяжа ППГСТ (передняя витреошвартотомия) со смещением его из центральной зрачковой зоны к периферии ударной волной ИАГ-лазерного излучения, с обязательным медикаментозным рассасыванием раздробленных остатков хрусталика с помощью инъекций коллализина под конъюнктиву (в возрастной дозе 100–200 АЕ) и кислорода (0,5 мл) через день, всего 10 процедур на фоне медикаментозного мидриаза. Одновременно с медикаментозным лечением сразу после лазерного формирования оптически чистого «окна» в области зрачка всем детям назначали контактную коррекцию зрения мягкими гидрогелевыми контактными линзами и проводили плеоптическое лечение гелий-неоновым лазером (аппарат «Спекл») (10 процедур: 5 дней по 2 раза в день) [21].

Выбор энергетического режима зависел от плотности и патологических изменений передней капсулы и подлежащих кортикальных слоев, наличия в них кальцификатов, часто наблюдавшихся при ППГСТ-синдроме. Для ПКР: энергия импульса 0,8–1,5 мДж (при непрозрачной передней капсуле или мутных подлежащих кортикальных слоях, кальцификатах в передних слоях) или 1,8–2,5 мДж (при прозрачности капсулы и подлежащих слоев хрусталика), количество импульсов 20–60. Для деструкции и гомогенизации хрусталиковых масс: энергия импульса 2,5–3,5 мДж, среднее количество импульсов 10–30, количество сеансов: 2–5. При ИАГ-лазерной ЗКТ формировали центральный дефект ЗК диаметром не более 2 мм, использовали энергию импульса 0,2–2,5 мДж, количество импульсов 5–20. При ИАГ-лазерной передней витреошвартотомии энергия импульса 1,5–3,5 мДж, количество импульсов 10–30 [21].

Оптимальные сроки выполнения отсроченной ИАГ-лазерной ЗКТ в сочетании с витреошвартотомией, определяли в зависимости от состояния тканеспецифического иммунного ответа – одновременно проводили исследование противохрусталиковых антител в СЖ и СК с использованием микрометода РПГА до и через 3, 6, 12 мес после удаления врожденной катаракты [89, 142]. При прогностически неблагоприятных титрах антител к антигенам хрусталика (в СЖ≥1:256, в СК≥1:32) выполнение лазерной операции откладывали, назначали курс местной иммунодепрессивной и противовоспалительной терапии. При благоприятных титрах (в СЖ<1:256, в СК<1:32) производили лазерную операцию (ДЗМ или ЗКТ с передней витреошвартотомией). Способ, разработанный для лечения полурассосавшихся врожденных катаракт при ППГСТ-синдроме, мы позднее широко ис-

пользовали при лечении детей с полурассосавшимися катарактами любой этиологии (рис.15, 16).

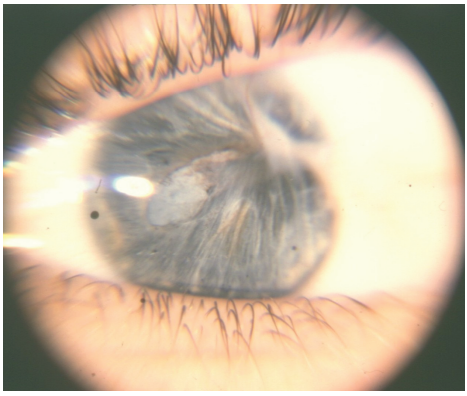

Рис.15а

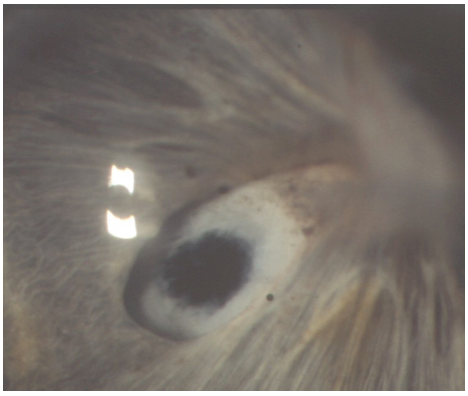

Рис.15б

Рис. 15. Глаз ребенка 6 лет с посттравматической полурассосавшейся катарактой: а – до лечения: в области зрачка конгломерат из организовавшихся остатков хрусталиковых масс с неоваскуляризацией, сросшийся с роговицей и радужкой; б – после 5 сеансов ИАГ-лазерной послойной факофрагментации, курса медикаментозной терапии, лазерплеоптики – создано оптическое окно размером 2 мм, достигнута острота зрения 0,8 с контактной коррекцией.

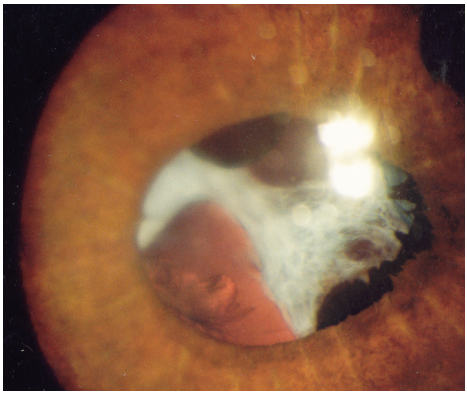

Рис.16а

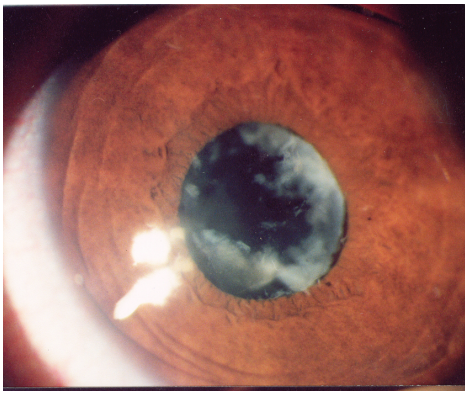

Рис.16б

Рис. 16. Глаз ребенка 3 лет с вторичной полурассосавшейся катарактой, образовавшейся после удаления врожденной зонулярной катаракты: а – до лечения: в области зрачка остатки хрусталиковых масс, шары Адамюка–Эльшнига; б – после двух сеансов ИАГ-лазерной деструкции комбинированной вторичной катаракты, курса медикаментозной терапии с лазерплеоптикой – создано оптическое окно размером 2,5 мм, достигнута острота зрения 0,6 с контактной коррекцией.

Цель выполнения серии лазерных операций – создание оптического отверстия в ЗМ, отсечение шварты ППГСТ от хрусталика и смещение ее из зрачковой зоны к периферии. Оптический эффект при плотных васкуляризированных мембранах обычно достигают за 2–5 сеансов (рис.17). Выполнение лазерных вмешательств в несколько этапов с минимальными энергетическими затратами (средняя энергия импульса – не выше 3–3,5 мДж,

число импульсов – не более 100 за 1 сеанс), разработанный алгоритм и особенности техники проведения лазерных операций позволили существенно снизить риск развития осложнений.

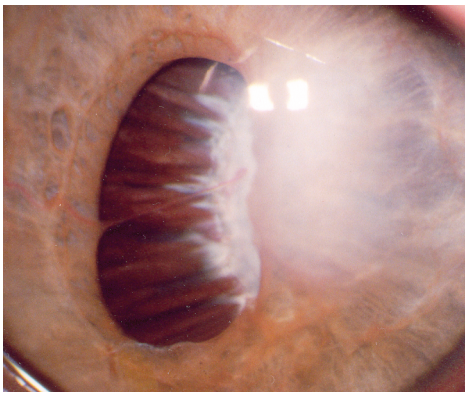

Рис. 17а

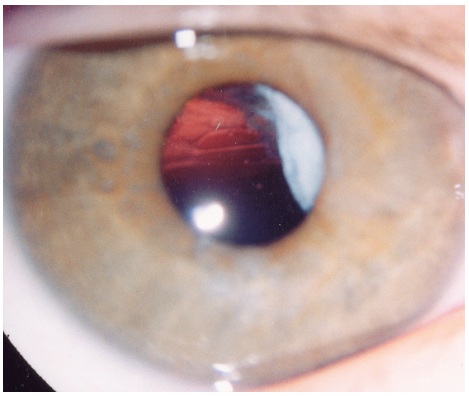

Рис. 17б

Рис. 17. Глаз ребенка 3 лет с пленчатой врожденной катарактой и синдромом ППГСТ I степени: а – до лечения: в области зрачка частичная пленчатая катаракта, сросшаяся с аномальными ресничными отростками, изолированный передний микрофтальм II степени, передние синехии, облаковидное помутнение роговицы в зоне иридокорнеального контакта; б – состояние после ИАГ-лазерного рассечения цилиохрусталиковых сращений (с аргон-лазерной коагуляцией сосудов) – сформировано оптически чистое окно (3 мм), ликвидирована внутриглазная тракция, исчезло помутнение роговицы, появилось предметное зрение с контактной коррекцией.

Лазерный метод позволяет у значительной части «инкурабельных» или «малоперспективных» для выполнения инструментального вмешательства детей, особенно с односторонними врожденными катарактами и ППГСТ-синдромом, получить ранее невозможный оптический эффект, причем без операции со вскрытием глаза, которую обязательно выполняют под наркозом.

Методики ИАГ-лазерной дисцизии и деструкции зрачковых мембран. В зависимости от плотности и структуры ЗМ используют разные техники и энергетические параметры лазерного излучения [54, 105, 145, 205, 207, 228, 254, 258, 305, 307, 318, 322, 390, 392, 544, 639].

Особенности ИАГ-лазерной дисцизии задней капсулы хрусталика на артифакичных глазах. Считают, что ИАГ-лазерная эксцизия (или дисцизия) ЗК хрусталика при артифакии не сопряжена с дополнительными техническими трудностями и даже имеет более широкие показания, чем при афакии, поскольку отсутствует опасность образования грыж стекловидного тела [158, 159, 228, 243, 249, 559]. Экспериментально доказано, что при энергии импульса 2 мДж возможна безопасная фотодеструкция излучением ИАГ-лазера с его фокусировкой на расстоянии 0,2 мм от рассекаемой поверхности [40]. Обычно авторы не отмечают различий в уровне энергии для ИАГ-лазерной ЗКТ при артифакии и афакии [470], но подчеркивают, что для предупреждения повреждения ИОЛ необходимы точная фокусировка луча и использование специальных контактных линз [105, 123, 160, 204, 205, 228, 254, 309, 324, 325, 528, 636].

Риск повреждения ИОЛ значительно снижается при модификациях техники выполнения ЗКТ в зависимости от типа линзы, расположения ее по отношению к ЗК, степени выраженности и вида помутнений, прозрачности роговицы, наличия отложений на поверхности линзы [160, 207, 243, 249, 258, 322, 324, 325].

Резекцию мутной ЗК в форме диска, рекомендуют начинать с верхнего отдела, поскольку выход ВГЖ через дефект ЗК вверху способствует отслоению ее от задней поверхности ИОЛ, в результате чего снижается риск ее повреждения [249]. При плотном контакте ЗК с ИОЛ рекомендуют выполнять двухэтапную дисцизию ЗК: сначала производят точечную дисцизию в ее верхней части для просачивания ВГЖ и отслаивания ЗК от ИОЛ, а через 2–3 дня – ее полную дисцизию [243]. В том случае, если полностью отсеченный лоскут ЗК остается в центре зрачка, не следует спешить с ИАГ-лазерной фрагментацией лоскута, которая требуется только в 16,5 %, так как через несколько дней под действием силы тяжести лоскут опускается вниз и сморщивается, освобождая область зрачка [249].

Разработана система специальных технических приемов и клинических рекомендаций, обеспечивающих максимально щадящий характер лазерной ДЗМ и ДВК в артифакичных глазах [41, 53, 54]. При тесном контакте ЗК с задней поверхностью ИОЛ рекомендуют производить ЗКТ на периферии оптической части, причем обязательно через линзу Абрахама. Сначала, фокусируя луч ИАГ-лазера на границе ИОЛ и ЗК, добиваются образования газового пузырька, который по мере увеличения отслаивает капсулу от ИОЛ. Затем, смещая фокус луча на ЗК, рассекают ее и, отслаивая капсулу расфокусированным излучением, поэтапно разрушают.

Методики лазерной деструкции прехрусталиковых мембран идентичны деструкции ЗМ, но учитывая опасность повреждения ЗЭР, нежелательно использовать высокую энергию, а при плотных пленках целесообразно их инструментальное удаление [54].

При наличии белковых отложений и преципитатов на поверхности линзы широко применяют сдувание их ударной волной расфокусированного излучения ИАГ-лазера – так называемую ИАГ-лазерную артифакопургацию [249]: луч лазера фокусируют в точке, лежащей на расстоянии 0,5–0,7 мм от поверхности ИОЛ под углом конвергенции не менее 12° (энергия импульса 1,0–2,0 мДж) [108, 235].

У детей перед ИАГ-лазерной ДЗМ мы обязательно производим «сдувание преципитатов» с передней поверхности ИОЛ расфокусированным излучением (фокус-над поверхностью ИОЛ, энергия импульса 0,5–1 мДж [160, 226], средняя энергия импульса при этом составляет 0,79 ±0,03 мДж (0,4–1,2 мДж; σ= 0,12) [21].

Несмотря на активное медикаментозное лечение, рецидивы отложений на ИОЛ возникают довольно часто, но их легко устранить путем проведения повторных сеансов лазерного воздействия [53, 54, 107, 160, 228, 249, 434].

Лазердеструкция остаточной эмбриональной зрачковой мембраны показана только в тех случаях, когда она вызывает снижение зрения из-за своей локализации, значительной плотности и большого размера. А.В. Степанов и соавт. (1995) предложили оригинальную методику лазердеструкции

эмбриональной зрачковой мембраны [229, 235]: отсечение ее с помощью ИАГ-лазера (энергия импульса 4,0–7,0 мДж) от радужки по краю зрачка, оставляя перемычку на 6 часах, используют контактную линзу для капсулотомии (линза Абрахама или Пеймана). Затем, смещая фокальное пятно наведения вперед на 0,5 мм перед плоскостью радужки, серией импульсов формируют направленный гидродинамический удар, вызывающий смещение мембраны на переднюю поверхность радужки на 6 часах путем поворота ее на 180° вокруг точки фиксации – оставленной перемычки, после чего немедленно производят глубокую коагуляцию поверхности мембраны излучением аргонового лазера (мощность 1,5–2,0 Вт, диаметр пятна 200–300 мкм, экспозиция 0,1–0,2 с) для ее фиксации к радужке.

Ретрокорнеальная мембранотомия – ИАГ-лазерное рассечение ретрокорнеальных и ретропротезных (после кератопротезирования) *мембран* также является эффективным и перспективным методом восстановления зрения, позволяющим уменьшить травматичность операции и продолжительность лечения по сравнению с инструментальным вмешательством [235].

Лазерная ретрокорнеальная мембранотомия показана больным с мембранами, у которых острота зрения ниже 0,1. Методика аналогична таковой при ЗКТ [235]. Рассечение мембраны лучше начинать от центра оптической зоны. Энергию импульса подбирают индивидуально, обычно она не выше 2,0–2,5 мДж [228, 235], реже – до 7,2 мДж, иногда требуется от 2 до 7 сеансов [109]. Эффективность и мощность воздействия зависят от степени прозрачности роговицы, плотности и распространенности образований в передней камере, площади контакта с ЗЭР [235].

При контакте роговицы с ретрокорнеальной мембраной перед ИАГ-лазерным рассечением ее по стандартной методике показано введение 0,1–0,2 мл вязкого кератопротектора (гиалон и пр.) инъекционной иглой через прокол роговицы для отдавливания от нее мембраны [235].

Весьма эффективно ИАГ-лазерное дробление сгустков крови в передней камере [109]. Описан случай успешного использования ИАГ-лазера при редком осложнении имплантации ИОЛ–внутрикапсулярной гифеме: проведено дренирование крови из внутрикапсульного пространства между ЗК и ИОЛ (ИАГ-лазерное рассечение стенок осумковавшейся гифемы с ЗКТ) [555].

ИАГ-лазерный метод предложено использовать не только для лечения геморрагических осложнений, но и, наоборот, для получения кровоизлияния под конъюнктивой [209] – метод аутогемотерапии известен и эффективен для комплексного лечения воспалительных и дистрофических заболеваний глаз. При использовании лазерного метода (получение кровоизлияния воздействием ИАГ-лазерного излучения на сосуды под конъюнктивой) в отличие от инструментального (введения под конъюнктиву крови, взятой из локтевой вены), не возникает трудностей при получении крови из вен (часто склерозированных и глубоко расположенных), отсутствует опасность заражения инфекциями (ВИЧ-инфекция, гепатит и др.).

Комбинированные аргон-ИАГ-лазерные методы рекомендуют применять при постувеальных ЗМ с неоваскуляризацией в области зрачка, рубеозе радужки, артифакии [25], отложении пигмента на ЗМ [207].

Перед лазерной деструкций ЗМ в сочетании со зрачковым блоком следует сначала выполнить ИАГ-лазерные базальные иридопунктуры [53, 54], при передних сращениях – ПСТ, при дислокации зрачка – ИТ или корепраксию [228].

Известны попытки использовать ИАГ-лазер для дробления ядра хрусталика [380], однако из-за сложной технологии и недостаточной эффективности метод не получил широкого распространения [246]. Более эффективной считают лазерную факофрагментацию с помощью лазерного аппарата «Ракот» (неодимовый лазер с длиной волны излучения 1,44 мкм), разработанный В.Г. Копаевой, Ю.В. Андреевым и А.В. Беликовым в 1991 г. [129]. Этот метод эффективен при ядрах любых плотности и размеров, предусматривает механическую защиту ЗЭР и ЗК («силиконовый лепесток», вискоэластики) и исключает тракционное воздействие на связочный аппарат глаза [246].

Однако метод ИАГ-лазерного дробления, «разрыхления» кортикальных слоев при их недостаточном помутнении многие хирурги с успехом используют перед факоэмульсификацией старческих катаракт. Разработана комбинированная энергетическая технология удаления катаракты – транскорнеальная эндокапсулярная ИАГ-лазерная фрагментация: частичная деструкция ядра, с его последующей ультразвуковой или лазерной фрагментацией, позволившая уменьшить затраты энергии и продолжительность операции [250].

Результаты ИАГ-лазерной деструкции зрачковых мембран. Оптический (анатомический) эффект – формирование центрального «оптического окна» размером до 2 мм в ЗМ – достижим практически у всех пациентов [97, 223, 454, 564, 672]. Острота зрения после ИАГ-лазерной ДВК повышается у 91–96,7 % взрослых пациентов [207, 228, 249, 310, 323, 400, 630, 673]. ИАГ-лазерная факодеструкция остаточных хрусталиковых масс стала альтернативой инструментальной факоаспирации, эффективной при размере комочков до 4 мм (2 мм за 1 сеанс): у большинства больных отмечено повышение остроты зрения без осложнений и повреждения ЗЭР [228, 235, 595].

Доказана возможность использования ИАГ-лазерной факодеструкции с дробным щадящим режимом воздействия для искусственного диафрагмирования при сочетании травматической аниридии и пленчатой травматической катаракты (100 % эффективность, однократные случаи развития реактивной гипертензии) [105, 228, 235].

В фундаментальных исследованиях, посвященных лазерной ЗКТ, приведены данные о тысячах лазерных операций, выполненных у взрослых пациентов. В то же время особенности выполнения и результаты лазерной ДЗМ у детей изучены недостаточно. Обычно авторы не выделяют группу больных детского возраста. Имеющиеся сведения об эффективности и осложнениях лазерной ЗКТ после удаления травматических и врожденных катаракт у детей основаны на небольшом и неоднородном материале [97, 511] и посвящены в основном лечению артифакичных глаз [243, 251, 317, 349, 469, 511].

Визуальные результаты ИАГ-лазерного лечения вторичных катаракт и ЗМ у детей коррелируют с результатами удаления предшествовавших им первичных катаракт разной этиологии. Так, Л.Н. Зубарева и соавт. [97], вы-

полнив ИАГ-лазерную ЗКТ детям с афакией (23 глаза) и артифакией (71 глаз) после экстракции врожденных и травматических катаракт, у 70,3 % из них выявили повышение остроты зрения до 0,4–1,0, причем у 26,6 % детей до 0,7–1,0. Более низкую остроту зрения у 29,7 % детей автор объясняет посттравматической макулодистрофией и амблиопией. При артифакии острота зрения повышается практически у всех детей, причем у 38,9–39,5 % до 0,7–1,0 [160, 263, 401, 672].

Л.А. Сухина с соавт. [243] в результате ИАГ-лазерной дисцизии 82 вторичных катаракт после удаления травматических и врожденных катаракт у детей в возрасте 3–15 лет отметили повышение остроты зрения у всех 100 % больных (средняя острота зрения 0,3, через 2–3 мес после плеоптоортоптического лечения – 0,6).

G. Malukiewicz – Wisniewska и соавт. [511] в результате как лазерной, так и инструментальной ЗКТ у 74,7 % детей в возрасте 6–18 лет удалось добиться остроты зрения с коррекцией выше 0,5. Через 2–3 недели после многоэтапной ИАГ-лазерной капсулофакопунктуры и факофрагментации в сочетании с активным рассасывающим лечением и ранней контактной коррекцией почти у 1/3 детей с травматическими катарактами восстановлено бинокулярное зрение с остротой зрения 0,7–1,0. Имеющиеся данные литературы о визуальных результатах лазерного устранения ЗМ у детей несопоставимы из-за различий контингентов детей по возрасту, характеру первичной катаракты, сроку обскурационной амблиопии, сопутствующей патологии и др.

Нами произведено 562 деструкции ЗМ у 508 детей на 562 глазах, с вторичными катарактами, чаще образовавшимися после экстракции врожденных (у 68,9 %), травматических (у 15,7 %) катаракт, реже – после постувеальных и др. [21]. У 27,1 % детей в глазах были ИОЛ, 15,5 % больных перенесли несколько операций. Достигнут высокий реконструктивный (97,3 %), оптический (94,5 %) и функциональный (91 %) результат, чаще после деструкции посттравматических ЗМ ($p<0,001$). Число слепых детей уменьшилось ($p<0,001$) с исходных 58 до 32,9 % через 3 мес после операции и 21,1 % через 6 мес и более. Значительно увеличилось ($p<0,001$) количество зрячих глаз (с 6,2 до 31,3 и 41,7 % соответственно).

В то же время острота зрения парных глаз, не подвергавшихся лазерным операциям, изменялась менее значительно, причем возрастала плавно – в соответствии с возрастным созреванием глаз. За такой же период наблюдения число слепых парных глаз уменьшилось ($p<0,001$) с 15,2 до 8,7 %, а число зрячих парных глаз возросло несущественно ($p>0,05$) с 69,2 до 73,8 % [21].

Средняя острота зрения глаз, подвергшихся лазерной операции, максимально составлявшая ранее после экстракции первичной катаракты 0,19±0,01 ($\sigma=0,25$) перед лазерным устранением ЗМ снизилась ($p<0,001$) до 0,07±0,01($\sigma=0,11$), а после операции повысилась ($p<0,001$) до 0,22±0,01 ($\sigma=0,26$), в отдаленные сроки она составляла 0,30±0,02 ($\sigma=0,31$). Дополнительное увеличение остроты зрения ($p<0,001$) (на 0,18±0,01; $\sigma=0,18$; с 0,003 до 0,94) в отдаленные сроки наблюдения по сравнению с таковой в ближайший период после операции произошло у 62,27 % детей [21].

Средняя острота зрения интактных парных глаз, не подвергавшихся лазерному воздействию изменилась несущественно ($p>0,05$), составляя в те же сроки 0,59±0,02 ($\sigma=0,42$), 0,57±0,02 ($\sigma=0,43$), 0,60±0,02 ($\sigma=0,41$) и 0,66±0,02 ($\sigma=0,39$) соответственно. Только у 1/3 детей в отдаленные сроки наблюдения отмечалось некоторое повышение остроты зрения (до 29,1 % по сравнением с исходной) [21].

Проведен анализ зависимости функционального результата лазерного устранения ЗМ от различных, возможно, значимых факторов: величины остаточной остроты зрения перед лазерным устранением ЗМ, максимальной остроты зрения, достигнутой ранее (до формирования ЗМ), показателей ЭРГ и ЗВП, характера ЗМ (вторичные, первичные), этиологии, плотности, длительности существования ЗМ (до ее лазерного устранения), наличия артифакии или афакии, возраста детей, наличия сопутствующей патологии органа зрения, соматической патологии (в том числе синдромальной патологии, заболеваний ЦНС) [21]. Выявлена прямая корреляционная связь ($r\geq 3mr$) итоговой остроты зрения, зарегистрированной через 6 мес и более после лазерного устранения ЗМ, с исходной остротой зрения перед операцией ($r=0,508\pm0,031$); с максимальной остротой зрения, достигнутой ранее – до образования ЗМ ($r=0,703\pm0,021$); с состоянием предоперационной ЭРГ, причем по сравнению как с возрастной нормой ($r_c=0,284\pm0,040$), так и с данным показателем парного глаза ($r_c=0,302\pm0,040$); с предоперационной амплитудой ЗВП по сравнению как с возрастной нормой ($r_c=0,248\pm0,046$), так и с показателем для парного глаза ($r_c=0,257\pm0,045$); с этиологией ЗМ ($r_c=0,292\pm0,039$). После лазерного устранения посттравматических ЗМ получена более высокая ($p<0,001$) острота зрения как в ближайший период после операции (0,299±0,003), так и в отдаленные сроки (0,469±0,040), чем после удаления мембран другой этиологии (0,221±0,013 и 0,297±0,017 соответственно), особенно ($p<0,001$) постврожденных ЗМ (0,181±0,014 и 0,234±0,017). После лазерного устранения первичных катаракт острота зрения глаз детей с врожденными катарактами (0,024±0,005 и 0,035±0,013) также была сравнительно ниже ($p<0,001$), чем детей со всеми первичными катарактами (0,171±0,027 и 0,359±0,062), особенно травматическими (0,202±0,003 и 0,413±0,069) [21].

Установлена выраженная ($r\geq 3mr$) прямая коррелляционная связь между функциональным результатом устранения всех ЗМ и возрастом детей, причем эта связь была существенна как перед операцией ($r=0,327\pm0,041$), так и в ближайший период после лазерного устранения ЗМ ($r=0,488\pm0,036$) и в отдаленные сроки ($r=0,488\pm0,039$) [21].

Выявленная связь прослеживалась во все сроки наблюдения как для всех ЗМ (см. выше), так и отдельно для всех вторичных ЗМ ($r=0,360\pm0,038$; $r=0,534\pm0,031$; $r=0,541\pm0,031$ соответственно), а также отдельно для постврожденных ЗМ (до операции $r=0,412\text{-}\pm0,047$, в ближайшие сроки $r=0,580\pm0,039$, в отдаленные $r=0,530\pm0,046$) и посттравматических ЗМ ($r=0,385\pm0,091$; $r=0,449\pm0,085$; $r=0,381\pm0,101$ соответственно), кроме постувеальных [21].

Установлена тесная корррреляционная связь ($r_c\geq 3mr$) средней остроты зрения с наличием фактора артифакии или афакии у детей с вторичными

ЗМ как до операции (r_c=0,152±0,043), так и после лазерного устранения их, как в ближайший период после операции (r_c=0,161±0,048), так и особенно в отдаленные сроки (r_c=0,211±0,051) [21].

Средняя острота зрения глаз с артифакией была достоверно ($p<0,001$) выше, чем при афакии, во все без исключения периоды наблюдения – как до операции (при артифакии 0,10±0,01; при афакии 0,06±0,01), так и в ближайший период после лазерного устранения ЗМ (при артифакии 0,29±0,02, при афакии 0,19±0,01) и в отдаленные сроки (0,42±0,03 и 0,26±0,02 соответственно). При этом в отдаленные сроки наблюдения отмечено существенное дополнительное повышение остроты зрения (по сравнению с ближайшими сроками) как при артифакии ($p<0,001$), так и при афакии ($p<0,05$) благодаря лечению амблиопии и возрастному созреванию зрительного анализатора [21].

Прогноз ИАГ-лазерного устранения зрачковых мембран. Для оценки визуального прогноза и нейроретинальной функции перед ИАГ- лазерной дисцизией ЗМ могут быть полезны ЭФИ [99, 142, 461, 508, 672], лазер-интерферометрия (ретинометрия) [25] и специальные клинические тесты [508], хотя при диффузном помутнении ЗК и наличии ее оптически чистых участков возможны ложные, «обнадеживающие» визуальные прогнозы [461], особенно при поствоспалительных вторичных катарактах [25]. Для более точной оценки динамики помутнений ЗК предлагается использовать метод ретроиллюминации и особенно исследование с фотографированием в отраженном свете щелевой лампы [350].

На основании выявленных нами корреляционных связей итоговой остроты зрения через 6 мес и более после лазерного устранения ЗМ с разными факторами установлены достоверные критерии визуального прогноза. Более высокая итоговая острота зрения ($p<0,001$) получена у детей со сравнительно более высокой исходной остротой зрения, достигнутой до формирования ЗМ и перед лазерным устранением ЗМ, у детей старшего возраста, на артифакичных глазах, при посттравматической патологии, менее плотных ЗМ, с меньшей длительностью их существования, близкими к норме исходными показателями ЭРГ и амплитуды ЗВП, без сопутствующей патологии органа зрения и ЦНС [21].

Установлено, что в целом более высокая острота зрения после лазерного устранения вторичных ЗМ любой этиологии достигается при сравнительно меньшей длительности их существования. Однако достоверно значимая ($p<0,05$) степень обскурации у детей возникает при ЗМ, являющихся оптическим препятствием более 2 лет [21].

У детей всех возрастных групп лучший итоговый визуальный результат лазерного устранения ЗМ ($p<0,05$) получен при их существовании 1–2 года, особенно высокий при посттравматических ЗМ. Хотя при *постврожденных ЗМ* лучшие визуальные результаты лазерной деструкции получены при их ме́ньшей давности (до 2 мес), безопаснее устранять подобные ЗМ также через 1–2 года после удаления врожденных катаракт, поскольку при почти равных функциональных результатах в этот период возникает меньше осложнений (31,8 %), чем в более ранние сроки (54,4 %). В надежде на лучшие функциональные результаты нет оснований спешить с лазерным устранением вторичных ЗМ (давностью до 1 года) даже у детей в возрасте менее 3 лет,

тем более что частота рецидивов ЗМ у детей, которым лазерное устранение ЗМ произведено в возрасте до 3 лет (18,1 %), более чем в 2 раза выше, чем у детей старше 3 лет (7,8 %). Только при наличии плотных ЗМ, затрудняющих проведение офтальмоскопии, характеризующихся высокой частотой и тяжестью обскурации ($p<0,001$), обоснованно стремление к более раннему устранению ЗМ. *При постувеальных ЗМ* визуальный прогноз чаще неоднозначен (небольшие преимущества в плане достижения ближайших визуальных результатов имеют ЗМ, существующие 3–11 мес; $p<0,05$) [21].

Осложнения ИАГ-лазерной дисцизии зрачковых мембран. R.F. Steinert и соавт. [641] отмечают, что при ИАГ-лазерной ЗКТ практически не возникают тяжелые осложнения, характерные для инструментальной ЗКТ (эндофтальмит, значительная потеря клеток ЗЭР и стекловидного тела, дислокация ИОЛ, отслойка сетчатки). Хотя лазерная дисцизия ЗМ менее травматична, чем инструментальная, но, как и любые хирургические вмешательства, могут сопровождаться осложнениями, которые встречаются сравнительно редко, имеют транзиторный характер и наблюдаются обычно в раннем послеоперационном периоде [310, 675].

По данным литературы у взрослых пациентов наиболее часто возникают такие осложнения ИАГ-лазерной ДЗМ, как транзиторное повышение ВГД, гифема, повреждение и дистрофия роговицы, передний увеит, нередко с рецидивом ЗМ, макулярный отек, отслойка сетчатки, грыжа стекловидного тела, дислокация или повреждения ИОЛ [52, 54, 310, 311, 487]. Большинство авторов отмечают, что степень выраженности всех этих осложнений незначительна и они легко контролируются медикаментозно [310, 487], осложнения сохраняются не более 3 дней и легко купируется [54, 228].

Частота возникновения осложнений ИАГ-лазерной ДЗМ колеблется в широких пределах, что обусловлено не только исходным состоянием оперированного глаза, но также и техникой и энергетическими параметрами лазерной операции и мерами профилактики [158, 223, 228, 254, 263, 299, 310, 427, 505, 573, 641]. Нередко причиной осложнения является не само лазерное воздействие, а методологические ошибки, допущенные в ходе лазерной операции, в связи с чем необходимо продолжить исследования с целью совершенствования методик лазерной ДЗМ [204].

Анализ характера и частоты операционных и послеоперационных осложнений лазерной деструкции 562 ЗМ у 508 детей показал, что осложнения в ходе операции отмечены у 21,0 % из них (с учетом минимальных проявлений реактивного синдрома!), в раннем послеоперационном периоде (до 10 дней после операции) – у 18,7 %, в ближайшие сроки обследования (от 10 дней до 2,5 мес) – у 19,4 % и в отдаленные сроки (от 2,6 мес до 15 лет) – в 21,6 % [21].

Реактивный синдром – наиболее известное и часто возникающее осложнение лазерных вмешательств: наблюдается у 15 – 75 % взрослых пациентов, перенесших ИАГ-лазерную ДЗМ [52, 105, 145, 158, 204, 205, 207, 228, 311, 354, 358, 392, 400, 447, 470, 543, 562, 579, 580, 605, 630, 641, 644, 676, 447], хотя большинство авторов отмечают, что степень выраженности этих осложнений незначительна и они медикаментозно легко контролируются [228, 309, 312, 487]. Постлазерная транзиторная офтальмогипертензия реже встречается при интракапсулярных ИОЛ, чем при фиксации в ресничную борозду [413].

По нашим данным у детей ранний послеоперационный период после лазерного устранения ЗМ протекает весьма ареактивно в отличие от взрослых пациентов. Хотя повышение ВГД в ранние сроки (через 1–7 сут.) после ДЗМ отмечено у 36,3 % детей, но степень повышения ВГД была незначительной (S=0,142±0,038; σ=0,898): у 2,8 % – на 5 мм рт. ст. и более, из них у 1,1 % на 10 мм рт. ст. и более), что соответствует данным литературы (у детей 11,1 %, у взрослых 15–73 %) [21].

Частота глаз с исходно повышенным ВГД (у 2,3 % выше 26 мм рт. ст.) не изменилась ($p>0,05$) с первых дней после ДЗМ (2,8 %) до 3 мес после операции (1,8 %) и через 6 мес и более (2 %). Реактивная гипертензия наблюдалась гораздо чаще ($p<0,05$) после лазерного устранения первичных ЗМ (10,5 %), чем вторичных (2,3 %), этиология вторичных ЗМ не влияла на частоту офтальмогипертензии ($p>0,05$) [21].

Микрогеморрагии из новообразованных сосудов ЗМ, радужки, пересекаемого сращения – часто возникающее интраоперационное осложнение, отмечено нами в 7,6 % случаев, что не превышает средние показатели по данным литературы (1,3–9,0 % у взрослых и до 3,1 % у детей), чаще ($p<0,001$) наблюдается при рассечении посттравматических васкуляризированных ЗМ (13,6 %), чем постврожденных (5,4 %) [21]. Нередко геморрагии обусловлены контузией сосудов ударной волной излучения лазера (рис. 18). Для остановки кровотечения осуществляют пальцевую компрессию роговицы через верхнее веко [29] или компрессию глазного яблока контактной линзой в течение 1–2 мин [21]. Только при наличии крупного новообразованного сосуда внутри сращения или ЗМ требуется срочная аргон- (или диод-) лазерная вазокоагуляция [21, 235]. Обычно микрогеморрагии самопроизвольно рассасываются, чаще в течение 1 сут без негативных последствий в отдаленные сроки наблюдения. Локальные гифемы у детей наблюдаются крайне редко (у 0,7 %) [21], т. е. реже, чем, по данным литературы, у взрослых (до 18,4 %), причем исключительно после рассечения васкуляризированных вторичных ЗМ.

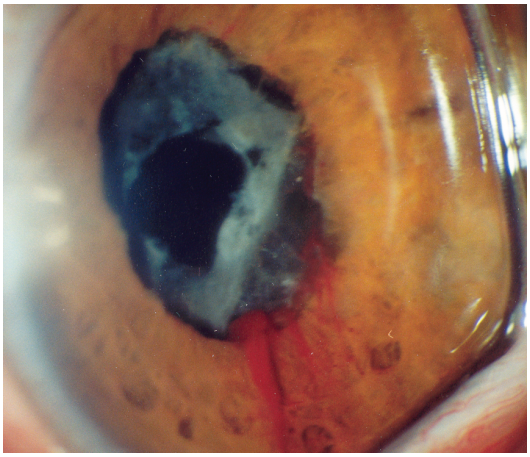

Рис. 18. Глаз ребенка с микрогеморрагией из радужки при ДЗМ – контузионное повреждение сосудов радужки на расстоянии 1,5 мм от места ИАГ-лазерного воздействия.

Витреальные осложнения – часто возникают после лазерной ЗКТ [105, 471]. Разрыв передней пограничной мембраны стекловидного тела со смещением его в переднюю камеру (грыжа) после ИАГ-лазерной ЗКТ на афакичных глазах наблюдается у 12,6–32 % взрослых пациентов [105, 636]. Сохранить передний гиалоид неповрежденным удается не более чем у 67–68,4 % больных, причем ни у одного больного с близорукостью [631, 636].

У детей витреальные осложнения в ходе лазерного устранения ЗМ возникают в 21 % случаев [21].

В ранних работах по лазерной хирургии отмечалось, что разрыв передней гиалоидной мембраны почти в половине случаев (19–32 %) сопровождается смещением стекловидного тела в переднюю камеру – образованием грыжи [636]. По мере совершенствования технологии ЗКТ грыжи стекловидного тела у взрослых стали наблюдаться гораздо реже – у 4,6–6,5 % [249, 282], только при тяжелой посттравматической патологии частота грыж увеличилась до 18–39 % [105, 228]. У детей с афакией грыжи стекловидного тела наблюдаются одинаково часто ($p>0,05$) при любой этиологии ЗМ (6,4 %), причем стекловидное тело, выпавшее в переднюю камеру чаще бывает жидким (80,5 %) [21].

Считают, что лазерное вскрытие передней пограничной мембраны по сравнению с сохранением передней гиалоидной мембраны, не оказывает достоверного влияния на остроту зрения. Обычно причиной вскрытия передней пограничной мембраны стекловидного тела является тесный контакт ЗК с гиалоидной мембраной или использование высоко энергетических режимов [105, 204, 207, 228, 308, 310, 324, 357, 390, 543, 549, 606, 635, 636, 675]. Выявлена зависимость развития повреждения переднего гиалоида от интервала между ЭЭК и ИАГ-лазерной ЗКТ, а также от количества лазерных аппликаций, использованных для рассечения ЗК [291, 292].

Возникают витреальные грыжи обычно во время выполнения ИАГ-лазерной ДЗМ или в первую неделю после операции. По данным одних авторов, чаще наблюдаются неосложненные грыжи, занимающие не более 1/3 объема передней камеры [281], другие считают, что чаще образуются осложненные грыжи (6 из 7) [249]. Возможно, это объясняется отсутствием единой терминологии. Осложненные грыжи стекловидного тела, контактирующие с роговицей, наблюдаются после ИАГ-лазерной ЗКТ у 0,2–6,5 % больных, причем обычно только при афакии [158, 207, 254]. Однако и при артифакии возможно образование грыж стекловидного тела при значительном по величине отверстии в ЗК и наличии дефекта в передней гиалоидной мембране в сочетании с подвижным и разжиженным стекловидным телом [53, 54], поэтому отверстие в ЗК не должно быть более оптической части ИОЛ. Выпадение стекловидного тела (через экваториальную часть капсульной сумки) возможно у пациентов с исходным повреждением ресничного пояска – гидродинамический удар, обусловленный лазерным излучением, вызывает сотрясение ИОЛ и капсульного мешка, увеличивая зону повреждения в области ресничного пояска [53, 54]. Развитию грыжи способствует продолжительный мидриаз, поэтому так важен выбор мидриатического средства [53, 54].

Причиной высокого риска витреальных осложнений у детей (грыж стекловидного тела, сращения его с роговицей), которые могут привести к тяжелым последствиям (поздние витреоретинальные осложнения, тракционная отслойка сетчатки), обоснованно считают известные особенности детских глаз: тонкость ЗК, часто наблюдающаяся деструкция (разжижение) стекловидного тела, эластичность склеры и др. (см.главу 1).

Кроме того, по нашим данным, часто причиной образования грыж стекловидного тела в разные сроки после лазерной ДЗМ бывает несоблюдение послеоперационного режима, ограничивающего подвижность ребенка. Среди факторов, провоцировавших образование грыж у детей в разные сроки после лазерных операций, нами были зарегистрированы: падение ребенка вниз лицом с горки, из санок, сон вниз лицом и др. [21].

У детей частота образования грыж стекловидного тела после лазерной ДЗМ на афакичных глазах возрастает от 6,4 % во время лазерной операции и в 1-ю неделю после нее до 12,6 % в первые 2 мес после операции, с уменьшением до 7,6 % через 6 мес и более. Жидкая консистенция этих грыж (91,6 %) особенно характерна для детей с врожденной и посттравматической патологией. Наличие жидкого стекловидного тела в передней камере у детей чаще бывает клинически бессимптомным, в отдаленные сроки только у 2,8 % приводит к развитию транзиторной офтальмогипертензии, которая легко купируется медикаментозно. У 5,6 % детей с грыжами стекловидного тела происходит огрубение его передних слоев (ложная вторичная катаракта), следствием которого является снижение остроты зрения, в связи с чем требуется повторная лазерная ДЗМ [21].

Степень проминенции стекловидного тела в переднюю камеру в области «оптического окна», созданного лазером у детей чаще незначительна – не более 0,5 –1,0 мм, причем у половины детей жидкие грыжи стекловидного тела образуются не сразу, а через 1–5 сут после лазерной операции, у 1/3 детей – ещё позднее (через 6 мес–2 года), чаще после нарушения режима (падение вниз лицом, натужный кашель и пр.). Нередко такие грыжи у детей бывают транзиторными: выявляются при вертикальном положении ребенка и исчезают при горизонтальном. Установлено, что такие «жидкие» транзиторные грыжи у детей длительно существуют бессимптомно, но частота их прогрессивно возрастает от 8,3 до 39,4 % в отдаленные сроки (до 15 лет). Заднекамерные грыжи стекловидного тела (5,5 %) со временем у половины детей исчезают, но у 1/3 детей рецидивируют. Достоверной связи частоты образования грыж стекловидного тела с уровнем ВГД и возрастом оперированных детей во все сроки наблюдения не выявлено [21].

Анализ *частоты образования грыж стекловидного тела у детей с афакией при разном диаметре капсулэктомического отверстия* показал, что при уменьшении этого диаметра с 3 мм и более до 1,5–2 мм частота возникновения таких грыж снижается ($p<0,05$) с 16,7 % (23 грыжи из 138 обследованных в отдаленные сроки при диаметре капсулэктомического окна более 3 мм) до 7,2 % (6 грыж из 83 обследованных в отдаленные сроки при диаметре капсулэктомического окна равном 1,5–2 мм). У половины детей (45,73 %) в дальнейшем отмечается самопроизвольное увеличение размера «окна» до 2 – 3 мм в течение 1–3 мес после лазерной задней капсулотомии

и ДЗМ. Таким образом, при афакии обоснована необходимость ограничения диаметра капсулотомического отверстия во время первого сеанса (не более 1,5–2 мм с поэтапным отсроченным увеличением его до 2–2,5 мм) во избежание образования грыж стекловидного тела и развития поздних витреоретинальных осложнений. При выполнении у детей через 3–6 мес рекомендуемой нами отсроченной дополнительной лазерной капсулотомии отсутствует риск грыж стекловидного тела из-за уплотнения его передних слоев со временем [21].

На артифакичных глазах у детей выпадение стекловидного тела нами не было отмечено во все сроки наблюдения, даже при дислокации ИОЛ, хотя в литературе такие случаи неоднократно описаны. В связи с этим с точки зрения риска возникновения витреальных осложнений при лазерной ЗКТ или деструкции ЗМ разной этиологии на артифакичных глазах у детей оптимальным можно считать диаметр капсулэктомического отверстия 3 мм, как у взрослых пациентов [21].

Синдром Ирвина–Гасса (см. 1.2.6) [130, 221] с витреоретинальной тракцией развивается после ИАГ-лазерной ЗКТ у 1,0–5,2 % больных, причем у взрослых пациентов чаще (у 4 %) через 1 мес, реже (у 1,2 %) через 3–6 мес после операции и приводит к снижению остроты зрения до 0,1–0,3 [25, 281].

Синдром Ирвина–Гасса не всегда своевременно выявляют из-за возникновения трудностей при выполнении офтальмоскопии и флюоресцентной ангиографии [281], особенно у детей [93]. Поскольку витреоретинальная тракция приводит к необратимой потере зрения из-за развития макулодистрофии и ЭЭД роговицы, для своевременного лазерного или хирургического устранения тракции необходимо обязательное диспансерное наблюдение за пациентами после лазерного воздействия, как и после травм глаз и инструментальных операций [342, 621].

Установлено, что причиной образования грыжи стекловидного тела и развития синдрома Ирвина–Гасса может быть увеличение размера дисцизионного отверстия (более 2,5 мм) [25], не исключено значение витреита, хотя и редко выявляемого (0,3–0,7 %) [310]. Поскольку с возрастом происходит деформация геля, образуются уплотнения и полости [221], в настоящее время продолжается активное изучение эмбриогенеза, возрастных и структурных особенностей стекловидного тела.

В составе ЗМ любой этиологии у половины детей (54,3 %) имелось большое количество «мягких элементов» – хрусталиковых масс, новообразованных волокон, шаров Адамюка–Эльшнига, как при вторичных катарактах (52,1 %), так и при первичных катарактах (79 %), в связи с чем необходимо проведение лазерной деструкции этих элементов и рассасывающего лечения [21].

Выпадение хрусталиковых масс в переднюю камеру при ДЗМ (у 0,9 % больных) чаще ($p<0,05$) наблюдали при первичных полурассосавшихся катарактах (у 5,3 %), реже – при вторичных (у 0,57 %) и не расценивали как осложнение, поскольку у детей нахождение хрусталиковых масс во влаге передней камеры только ускоряло их рассасывание [21], в то время как у взрослых его считают осложнением, при развитии которого в половине случаев требуется хирургическая эвакуация этих масс [105]. У детей фрагмен-

ты раздробленных остатков хрусталиковых масс, новообразованных волокон, шаров Адамюка–Эльшнига, ЗМ часто длительно находятся в передней камере, причем без негативных последствий (кератопатии, офтальмогипертензии и др.) [21].

После лазерного рассечения ЗМ у детей нередко (у 11,1 %) выявляют *рыхлые студневидные массы за ИОЛ,* что не позволяет за 1 сеанс создать оптически чистое «окно». В связи с этим необходимо проведение повторных сеансов этапного лечения и медикаментозной рассасывающей терапии между ними, а в редких случаях (1,2 %) – инструментальной аспирации объемных масс [21].

Кератопатия и иридоциклит у детей отмечаются редко (0,9 %), причем только при посттравматических и постувеальных ЗМ [21]. Клинически яркую манифестацию послеоперационного иридоциклита (смешанная инъекция глазного яблока, преципитаты на роговице, офтальмогипертензия) после лазерной деструкции ЗМ мы наблюдали также крайне редко (0,9 %), только при посттравматических (2,3 %) и постувеальных ЗМ (7,0 %). Постэкссудативные отложения (2 глаза) также образовались именно после удаления постувеальных ЗМ. Клинические признаки иридоциклита после лазерного устранения постврожденных ЗМ практически отсутствовали. В 2 (0,4 %) случаях раздражение глаза было расценено как факогенная реакция, обусловленная нахождением остатков хрусталиковых масс в области зрачка [21].

Характерным осложнением лазерного устранения ЗМ у детей являются экссудативно-пролиферативные реакции (7,4 %), которые чаще ($p<0,001$) выявляют при артифакии (18,9 %), чем при афакии (2,7 %), особенно после деструкции первичных катаракт (23,7 %) и постувеальных мембран (16,3 %) (рис. 19) [21].

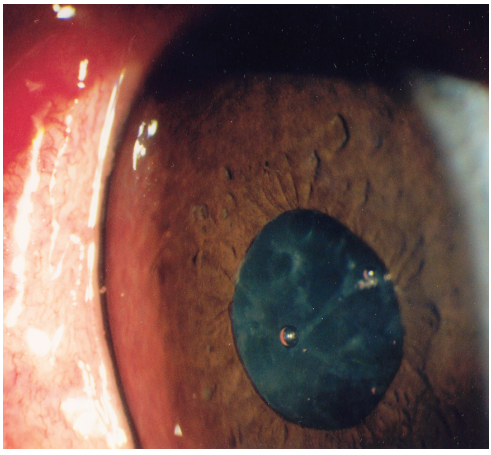

Рис. 19. Глаз ребенка с ранней экссудативной реакцией после ИАГ-лазерной ДЗМ.

В проведенных нами наблюдениях за 1–2 мес. после ИАГ-лазерной ДЗМ частота экссудативных явлений уменьшилась до 1,6 %: при артифакии до 3,3 %, при афакии до 1,1 %. Однако при артифакии появились новые вязкие

экссудативные массы за ИОЛ у 2,0 % детей с артифакией, что при афакии отмечалось крайне редко – у 0,5 %, причем практически только у детей с постувеальными ЗМ [21].

Повреждение ИОЛ – «штреки» или «треки» – наиболее часто наблюдающееся специфическое осложнение ИАГ-лазерной ЗКТ и ДЗМ, сопровождающее от 0,9 до 91 % всех операций, в среднем до 20 % [41, 49, 54, 105, 147, 204, 207, 226, 228, 246, 249, 282, 308, 310, 324, 341, 400, 636, 653], развивающееся у 3,1–41,7 % детей [97, 160, 182].

Клинически лазерные повреждения ИОЛ характеризуются образованием ямок (2–40 %), выбоин, кратеров (треков), сколов, трещин на задней поверхности ИОЛ, иногда многочисленных, захватывающих центральную зону [41, 53, 54, 204, 322, 324, 341, 400, 434, 543, 692].

У детей частота лазерного повреждения ИОЛ во многом определяется точностью фиксации лазерного луча, который зависит от поведения ребенка во время лазерного вмешательства. В связи с этим необходимо строго соблюдать правила безопасности при выполнении лазерной операции: обязательно использовать контактную линзу во время вмешательства у всех детей, а также наркоз при проведении операции подвижным и неконтактным детям. В таком случае частота *повреждений ИОЛ у детей будет минимальна* – 5,9 % [21]. Единичные точечные повреждения ИОЛ неизбежны при рассечении ЗМ, плотно сращенных с задней поверхностью ИОЛ, реже они происходят при удалении пигментных наложений и преципитатов с поверхности ИОЛ. Такие повреждения не оказывают влияния на визуальный результат операции: средняя острота зрения глаз детей с единичными треками, образовавшимися при ДЗМ, и без треков одинакова ($p>0,05$).

Лазерное повреждение роговицы наблюдается крайне редко (у 1,4 % больных), как и повреждения ИОЛ, при точной фокусировке лазерного луча у детей любого возраста. Кроме того, роговица у детей более устойчива к лазерному воздействию, чем у взрослых. Обычно роговица сохраняет идеальную прозрачность у детей во время лазерной операции и после нее [21].

Частота *рецидивов ЗМ и сращений в передней камере* после ИАГ-лазерного рассечения, по данным литературы, составляет у взрослых 5,6 %, у детей 4,8–14,6 % [21] и зависит от этиологии первичной катаракты, протяженности сращений, возраста пациента. Рецидивы ЗМ особенно часто ($p<0,001$) возникают у детей, которым их лазерное рассечение произведено в раннем возрасте (до 3 лет). Так, у детей, оперированных в возрасте до 3 лет, частота развития рецидивов ЗМ составила 18,1 % (19 из 105), а у детей старше 3 лет – 7,85 % (у 26 из 331) [21].

Массивная пролиферация остатков эпителия хрусталика после ИАГ-лазерной ЗКТ наблюдается редко, и выявляют ее при ишемии переднего сегмента глаза и пролиферативной патологии сетчатки (в половине случаев при пролиферативной диабетической ретинопатии, в ¼ – при наследственной экссудативной витреоретинальной патологии или врожденной ретинопатии) [449, 498]. Наличие пролиферативных заболеваний и синдромов у детей является важным фактором риска развития клеточной пролиферации после лазерного вмешательства. Так рецидивирующие фиброваскулярные ЗМ после лазерной капсулотомии выявлены у обоих наблюдавшихся нами

детей с экссудативно-пролиферативной ретинопатией при синдроме Элерса–Данлоса и у 5 из 11 детей с пролиферативной рубцовой ретинопатией недоношенных II–V стадий [21].

Поскольку установлено, что ишемия переднего отдела глаза сопровождается псевдоэксфолиациями на капсуле хрусталика [346], выявление их в глазу, на переднем сегменте которого произведена операция (перед ИАГ-лазерной ЗКТ), может служить фактором риска клеточной пролиферации после ИАГ-лазерного вмешательства, особенно при наличии такой пролиферативной реакции на другом глазу [498].

Частота возникновения рецидивов вторичных катаракт после их ИАГ-лазерного рассечения варьирует в широких пределах: от 4,8 % через 1–2 года после лазерной операции [217] до 65 % у детей, больных инсулинозависимым сахарным диабетом [90]. Установлено, что ИАГ-лазерная ДЗМ у детей с инсулинзависимым сахарным диабетом не влияет на прогрессирование или появление диабетической ретинопатии в отдаленные сроки наблюдения [90].

По нашим данным рецидивы ЗМ в 1-ю неделю после лазерного устранения ЗМ у детей наблюдаются крайне редко (у 0,7 %), но частота их возрастает до 3,0 % через 2 мес и до 10,3 % в сроки до 15 лет [21]. Хотя рецидивы ЗМ наблюдались одинаково часто при любой этиологии ЗМ, но существенно чаще при артифакии (у 24,7 %), чем при афакии (у 4,9 %) (рис. 20) [21].

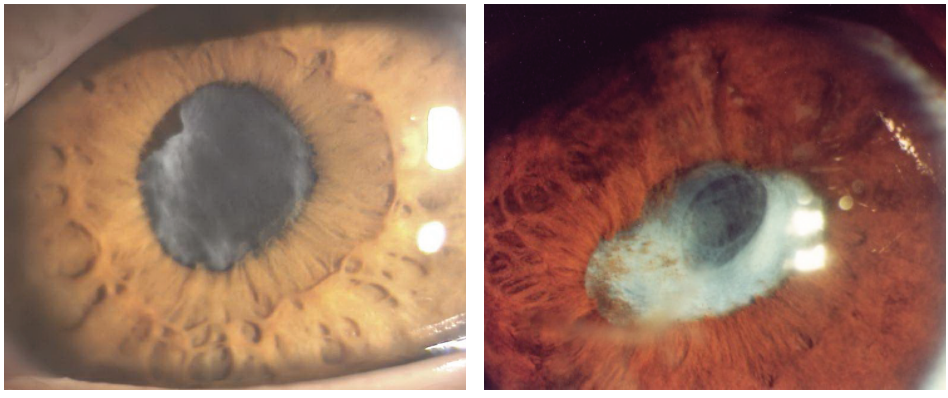

Рис. 20. Рецидив ЗМ после ИАГ-лазерной ДЗМ: а – на глазу ребенка с артифакией; б – с афакией.

Фиброз передней пограничной мембраны стекловидного тела в сроки до 5 лет после лазерной дисцизии посттравматических и постврожденных вторичных катаракт отмечен у 14,6 % детей [243]. Стандартная лазерная ЗКТ при рецидивирующем фиброзе ЗК у детей не способна обеспечить надежную профилактику рецидива вторичной катаракты, так как не устраняет причину фиброзообразования и не включает адекватных мер подавления пластического процесса [97].

Зрачковый блок крайне редко встречается после ИАГ-лазерной ЗКТ, но возможен на глазах с афакией без стандартной базальной колобомы радужки [636]. После ИАГ-лазерной ИТ окклюзия иридотомических отверстий на

фоне бурно протекающего иридоциклита в 6,8 % случаев приводит к рецидиву зрачкового блока [166].

Классический зрачковый блок с офтальмогипертензией у детей наблюдается реже (0,9 %), чем секклюзия и окклюзия зрачка без офтальмогипертензии (3 %). Для зрачковых блоков и иридоциклитов у детей характерны гипотония глазного яблока и клинически бессимптомное течение – без боли, без повышения ВГД [21].

Вторичная глаукома через 6 мес и более после ДЗМ отмечается у 2,0 % детей, причем одинаково редко при всех типах ЗМ, у половины больных в сочетании с секклюзией зрачка и бомбажем радужки [21].

Цилиохориоидальная эффузия – цилиохориоидальная отслойка, описана как крайне редко возникающее осложнение ИАГ-лазерной ЗКТ только у больных с предшествующими глаукомой и увеитом [598].

Самыми редкими и тяжелыми осложнениями позднего послеоперационного периода лазерной деструкции ЗМ у детей являются: *дистрофия роговицы* (0,7 %), *вторичная макулодистрофия* (0,2 %) и *отслойка сетчатки* (0,7 %), которые наблюдались только у детей с посттравматическими ЗМ [21].

Макулярный отек, нередко развивающийся у взрослых пациентов после ИАГ-лазерной капсулотомии (по данным литературы у 0,04 – 2,9 %), нами не был выявлен ни у одного больного. Отмечен только один случай развития вторичной макулодистрофии у ребенка с посттравматическим синдромом Ирвина–Гасса через 7 мес после ИАГ-лазерной деструкции вторичной посттравматической катаракты. Нельзя полностью исключить возможность недиагностированных случаев развития макулярного отека в раннем послеоперационном периоде, учитывая сложности в проведении офтальмоскопии макулы и флюоресцентной ангиографии сосудов сетчатки у детей, особенно младшего возраста, с врожденным миозом, ригидным зрачком, имеющим противопоказания к повторному использованию наркоза для проведения комплексного офтальмологического обследования. Однако отсутствие случаев развития вторичной макулодистрофии в отдаленные сроки наблюдения, по нашему опыту и данным литературы, косвенно подтверждает тот факт, что макулярные осложнения после ИАГ-лазерной ДЗМ у детей действительно возникают редко [21].

Поскольку отслойка сетчатки после ДЗМ, по нашим данным, была выявлена на глазах с грубыми витреоретинальными изменениями после травмы (2 детей) и после увеита (1 ребенок с ранее уже возникавшей и оперированной отслойкой сетчатки), нельзя считать, что в этих 3 случаях отслойка сетчатки однозначно обусловлена лазерным воздействием. По данным литературы, отслойка сетчатки после ИАГ-лазерной капсулотомии и у взрослых пациентов наблюдается редко (0–4,1 %) и тоже чаще в связи с посттравматическими грубыми витреоретинальными изменениями [21].

Частота *замены лазерной ДЗМ на инструментальную* (случаи, когда лазерное устранение ЗМ оказалось неэффективным) у детей достигает 3 % [21]. Инструментальное удаление ЗМ показано, при большом количестве шаров Адамюка–Эльшнига, значительном объеме хрусталиковых или постэкссудативных масс, занимающих более 2/3 зрачка (1,8 %), для ликвидации которых требуется длительное проведение рассасывающей терапии, в связи

с чем существует риск развития обскурационной амблиопии у детей младшего возраста, повторных кровоизлияниях, возникающих на каждом сеансе лазерной терапии (1,2 %), особенно при необходимости неоднократно применять наркоз [21].

Сравнительный анализ частоты развития осложнений при использовании разных методов лазерного устранения ЗМ показал, что повреждение роговицы лазерным излучением чаще ($p<0,001$) происходит в ходе факодеструкции полурассосавшихся и пленчатых первичных травматических и врожденных катаракт (13,16 %), чем при выполнении всех остальных лазерных операций (ЗКТ, ДЗМ, швартотомии при вторичных пленчатых ЗМ, лазерной деструкции «мягких элементов» вторичных катаракт – остатков хрусталиковых масс, шаров Адамюка–Эльшнига без ЗКТ – 1,42 %), что обусловлено высокой исходной частотой сращений роговицы со зрачковой пленкой как при травматических катарактах, так и при врожденных катарактах, особенно в сочетании с ППГСТ-синдромом [21].

Микрогеморрагии во время лазерной операции достоверно чаще ($p<0,05$) встречались при факодеструкции первичных катаракт (15,79 %) и деструкции вторичных ЗМ (8,93 %), чем при ЗКТ (3,81 %), и практически всегда (все 4 случая) при швартотомии, что обусловлено различной степенью васкуляризации ЗМ разных типов. Экссудативные реакции чаще ($p<0,001$) возникали после ЗКТ (13,8 %), чем после деструкции вторичных ЗМ (3,6 %) [21].

Сравнительный анализ результатов лазерного (524 глаза) и инструментального (178 глаз) устранения вторичных ЗМ у детей показал, что оба метода высокоэффективны, но имеют свои преимущества и недостатки [21].

Преимуществами лазерного метода являются отсутствие разреза роговицы, поэтому нет опасности выпадения стекловидного тела в разрез; снижение частоты интраоперационного выпадения стекловидного тела в переднюю камеру в 3,5 раза ($p<0,001$); образования витреокорнеальных сращений в 4,4 раза ($p<0,001$), иридокорнеальных сращений в 1,7 раз ($p<0,05$), развития послеоперационной кератопатии в 15 раз ($p<0,001$) и иридоциклита в 19 раз ($p<0,001$). Установлено, что по сравнению с инструментальным неинвазивный лазерный метод менее травматичен ($p<0,001$), но и менее радикален, чаще сопровождается рецидивами ЗМ, образованием грыж стекловидного тела после операции. Однако одинаковая частота возникновения грыж в отдаленные сроки после операций при использовании обоих методов, а также возможность выполнения повторных лазерных операций при рецидивах ЗМ, причем без вскрытия глазного яблока и часто без наркоза, компенсируют недостаточно высокую радикальность лазерного метода [21].

Показания к ИАГ-лазерной хирургии ЗМ. Лазерная ЗКТ показана при уплотнении задней капсулы, вызывающем снижение остроты зрения, на глазах с афакией и артифакией после экстракапсулярной экстракции катаракты. Ее выполняют в 94,5–94,8 % случаев выявления помутнений ЗК [97, 235, 260].

В настоящее время инструментальную технику ЗКТ при заднекамерных ИОЛ чаще применяют при отсутствии ИАГ-лазерной установки как вынужденную замену ей [516] или технических невозможностей выполнить ла-

зерную операцию – при грубом фиброзе ЗК III степени и наличии хорошего хирургического доступа к ЗК [101, 254].

При мембранах толщиной более 1,2 мм рекомендуют производить инструментальную мембранэктомию через плоскую часть ресничного тела [205, 298, 516] с использованием витрэктомии, так как при простой инструментальной ЗКТ через лимбальный разрез или ИАГ-лазерной ЗКТ не удается полностью удалить толстую и плотную мембрану на задней поверхности ИОЛ, образовавшуюся после удаления травматической или врожденной катаракты [522].

Целесообразность лазерного устранения ЗМ определяют индивидуально с учетом выраженности патологических изменений, степени снижения остроты зрения и длительности существования ЗМ [53, 54, 228].

При определении показаний к лазерному лечению и тактики его проведения основным является биомикроскопическое исследование с оценкой интенсивности, локализации помутнения по отношению к центру оптической оси глаза, степень нарушения зрительных функций [246]. При различных углах освещения скользящим лучом щелевой лампы необходимо просмотреть всю ЗК, остатки передней капсулы, оценить положение ИОЛ [116].

Основными показаниями к лазерной операции по удалению ЗМ являются: вторичная катаракта; складчатость или снижение прозрачности ЗК, обусловливающие снижение остроты зрения; ретро- и прелентальные экссудативные и фиброзные мембраны, нередко с захватом ИОЛ; остаточные хрусталиковые массы; отложение преципитатов или пигмента на ИОЛ [52, 54, 228]. Большинство авторов считают показанием к ИАГ-лазерной ЗКТ утолщение ЗК или ее фиброз I–II степени [93, 101, 207, 228, 254, 258].

В случае разрастания клеток-шаров Адамюка–Эльшнига более щадящим методом считают инструментальную ЗКТ, точнее, аспирацию эпителиальных шаров с использованием переднего доступа, так как при этой технике чаще сохраняется ЗК, являющаяся анатомическим барьером между передним и задним отделами глаза, что особенно важно для растущего детского глаза [20, 105, 264, 265]. В последние годы при соблюдении специальных технических приемов лазерная деструкция конгломератов шаров Адамюка–Эльшнига у детей становится методом выбора [21], тем более что рецидивы регенераторных вторичных катаракт, характерные для детей, не исключены при использовании обоих методах.

При полурассосавшихся катарактах различной этиологии, состоящих из уплотненных остатков капсул хрусталика, между которыми замурованы остаточные хрусталиковые массы, технически возможно эффективное дробление их излучением ИАГ-лазера (факодеструкция). При лечении взрослых пациентов лазерная факодеструкция не нашла широкого применения, поскольку нередко сопровождалась факогенной реакцией, вторичной гипертензией, реактивной кератопатией – вплоть до дистрофии роговицы [105], им более показано инструментальное удаление объемных конгломератов хрусталиковых масс, а не их лазерное дробление. У детей целесообразность лазерной факодеструкции обоснована быстрым и активным рассасыванием остатков хрусталика, контактирующих с влагой передней камеры, редкостью развития осложнений [21].

Хирургическим путем обычно рекомендуют удалять и вторичные катаракты на глазах с близорукостью, поскольку ИАГ-лазерная ЗКТ, при которой формируют капсулотомическое «окно» малого диаметра (из-за высокого риска витреальных осложнений при близорукости), не позволяет провести исследование или лазеркоагуляцию периферии сетчатки, а также, возможно, сопряжена с высоким риском отслойки сетчатки [532], хотя некоторые авторы, изучая результаты ИАГ-лазерной ЗКТ у больных с близорукостью, не выявили ретинальных осложнений [481].

В последние годы ИАГ-лазерную ЗКТ считают методом выбора при заднекамерном типе фиксации ИОЛ у детей и применяют в большинстве случаев (94,5 %) при фиброзе ЗК [21, 97, 243]. При ИОЛ из ПММА возможно как лазерное, так и инструментальное рассечение ЗК передним доступом [128]. В случае применения ИОЛ из сополимера коллагена выполнение инструментального вмешательства затруднительно и небезопасно из-за свойств материала и монолитной конструкции ИОЛ, ее плотного контакта с ЗК. В связи с этим предложен комбинированный лазерно-инструментальный метод рассечения ЗК: формирование отверстия в ней одним–двумя импульсами излучения ИАГ-лазера с хирургическим иссечением центрального участка ЗК цанговыми витреальными ножницами через плоскую часть ресничного тела и закрытой передней витрэктомией для профилактики задней отслойки стекловидного тела [128].

Важным показанием к лазерному устранению ЗМ является необходимость проведения офтальмоскопии для оценки патологических изменений на глазном дне и лазеркоагуляций, отграничивающих выявленные изменения [21, 243, 249].

По состоянию зрительных функций основным показанием к ИАГ-лазерной ЗКТ у взрослых пациентов одни авторы считают остроту зрения ниже 0,3–0,4 [53, 54], другие – снижение ее до 0,6 – 0,7, или на 0,2 – 0,3 по сравнению с максимальной, достигнутой после операции [52, 145, 223, 257, 258, 309, 390, 392], зрение «через пелену» [52], а также неполное восстановление зрения после удаления катаракт, обусловленное фиброзом ЗК [145, 205, 258], и зрительный дискомфорт, связанный с ухудшением офтальмоэргономических показателей (снижение устойчивости к ослеплению и пространственно-контрастной чувствительности), обусловленным патологией ЗК [52, 54, 284]. Как показатель снижения остроты зрения используют понятие «резерв остроты зрения», определяемый по разнице табличной и ретинальной остроты зрения, при резерве более 0,2–0,3 считают показанным удаление вторичной катаракты [25]. Поскольку у детей, особенно младшего возраста, оценку динамики остроты зрения нельзя считать достоверной, основными показаниями к лазерному лечению являются наличие оптического препятствия в области зрачка – ЗМ, выявляемой при биомикроскопическом исследовании и затрудняющей проведение офтальмоскопии, а также изменение фиксации взора и появление косоглазия [21, 330]. Особенно показана ИАГ-лазерная ЗКТ при наличии противопоказаний к инструментальной ЗКТ в связи с тяжеым соматическомим статусом больного [228, 258].

Противопоказания к ИАГ-лазерной дисцизии ЗМ. Противопоказания к лазерному устранению ЗМ, как к большинству лазерных операций, опре-

деляют по критериям атравматичности (сохранность ЗЭР, отсутствие новообразованных сосудов в зоне выполнения вмешательства, безопасные топографические дистанции, использование минимальной энергии) и прогнозируемому результату (в зависимости от прозрачности оптических сред за разрушаемыми структурами и перед ними и функциональной сохранности аппарата) [53, 54, 63, 105, 228, 305, 309, 390, 392].

Абсолютными противопоказаниями к проведению ИАГ-лазерной ЗКТ большинство авторов считают: низкий прогнозируемый эффект согласно результатам зрительно-нервного анализатора (ЭФИ, определение ретинальной остроты зрения) и прозрачности стекловидного тела (по результатам УЗИ) [54], наличие помутнения роговицы (обширные рубцы или отек роговицы, препятствующие прохождению лазерного луча), снижение ПЭК [49, 54, 145, 205, 258].

Противопоказанием к лазерной операции является уменьшение количества клеток ЗЭР до критических величин: исходная ПЭК должна на 10 % превышать минимально допустимый предел в 800–1000 клеток на 1 мм^2 (при одновременной передней и задней мембранотомии – на 20 %) [53, 54].

При наличии признаков воспаления в оперируемом глазу противопоказаны как лазерная, так и инструментальная ЗКТ. Исключение составляют случаи ЗМ со зрачковым блоком и гипертензией, когда лазерная ЗКТ в сочетании с лазерной ИТ являются наиболее рациональным, эффективным и безопасным методом устранения блока [21, 228, 235].

Некоторые авторы считают, что абсолютных противопоказаний к выполнению лазерной операции не существует и необходима только оценка критериев атравматичности предстоящего вмешательства и оптических критериев [228].

Относительными противопоказаниями к ИАГ-лазерной ЗКТ считают состояния, при которых повышается риск развития операционных и послеоперационных осложнений [205]. К ним относят наличие новообразованных сосудов в зоне выполнения вмешательства, ригидный зрачок, полный контакт ЗК с ИОЛ [205], отсутствие безопасных топографических дистанций между разрушаемой структурой и ИОЛ, поскольку установлена связь выраженности повреждений ИОЛ и степени контакта ИОЛ с ЗК [54], некомпенсированную глаукому и признаки воспалительного процесса в глазу [54, 205, 228, 235], период времени после экстракции катаракты менее 6 мес [205, 258], большое количество остаточных хрусталиковых масс в области зрачка [145, 258], наложения на поверхности ИОЛ [258], сравнительно низкую ПЭК, выраженные изменения заднего отдела глаза (грубый фиброз стекловидного тела, дистрофия или отслойка сетчатки и др.) [54], неспособность больного фиксировать взгляд [258]. Некоторые авторы считают противопоказанием к лазерной дисцизии наличие плотных толстых (более 1 мм) ЗМ и фиброз ЗК III степени, особенно с витреокапсулярными сращениями, из-за необходимости больших энергетических затрат и высокого риска развития офтальмогипертензии и внутриглазных кровоизлияний [158, 205, 258]. Относительные противопоказания становятся абсолютными у пациентов с сахарным диабетом и увеитом, существовании риска отслойки сетчатки, а также в том случае, если планируют выполнение операции на единственном глазу [54].

Оптимальные сроки удаления вторичных катаракт. Единого мнения по этому вопросу нет. В последние годы оптимальным обычно считают срок – 3 мес после экстракции катаракты [52], хотя одни авторы выполняют ИАГ-лазерную ЗКТ у взрослых пациентов через 15,2–34 мес после удаления катаракты [422], лазерную ДЗМ – через 6–18 мес или не ранее 6 мес после экстракции первичной катаракты или проникающего ранения [205, 207, 228, 254, 257, 258, 422, 432], другие – не ранее 1 года после выявления вторичной катаракты, а на глазах с ИОЛ из ПММА – не ранее, чем через 3 мес [128].

Минимальный срок – «граница безопасности», обоснован результатами многолетних исследований, проводимых с целью оценки последствий лазерного воздействия [228].

Несмотря на то что в патогистологических исследованиях установлено, что через 1 мес после ИАГ-лазерной ЗКТ из передней камеры и трабекулярного аппарата практически исчезают воспалительные клетки, пигментированные макрофаги, эритроциты и свободный пигмент [501], результаты флюоресцентно-ангиографических исследований свидетельствуют, что стабилизация микроциркуляции в сосудах радужки, имеющая важное значение в патогенезе реактивного синдрома после лазерной операции, наблюдается только через 6 мес после экстракции катаракты [99, 145, 207].

По данным радиотермометрии, нормализация глубинной температуры глаза при артифакии происходит в среднем на 1 мес позже, чем при афакии [25], при регенераторных и фиброзных ЗМ – через 1–1,5 мес после имплантации ИОЛ, при смешанных – через 3–4 мес, при поствоспалительных – через 5–6 мес [282], по данным флюоресцентной иридографии, – в среднем через 6 мес, что обосновывает выбор оптимального срока лазерной ДЗМ [123].

Проведенный нами *анализ частоты развития интраоперационных и послеоперационных осложнений* (с учетом микросимптоматики, особенностей выполнения операций и течения послеоперационного периода, включая развитие кератопатии I степени и микрогеморрагии I степени и др.) *при ИАГ-лазерном устранении вторичных постврожденных ЗМ с разной длительностью существования сроками* показал, что частота возникновения интраоперационных осложнений при лазерной деструкции постврожденных ЗМ была практически одинакова: при сроке до 2 мес–17,6 %, 3–11мес–16,9 %, 12–23мес–12,1 %, 24 мес и более – 11,4 % ($p>0,05$), а послеоперационных – существенно выше при самой небольшой длительности существования – до 2 мес (54,4 %; $p<0,05$), чем при каждом из остальных более длительных сроках (32,2 %; 31,8 %; 31,4 % соответственно). Таким образом, при выполнении операции с целью ИАГ-лазерного устранения постврожденных ЗМ в самые ранние сроки – до 2 мес с момента их формирования существует достоверная ($p<0,05$), опасность увеличения частоты разития осложнений, а значит, такие операции противопоказаны [21].

Обычно при неосложненном течении послеоперационного периода при экстракции катаракты ИАГ-лазерную ДВК рекомендуют производить через 3 мес при афакии и не ранее чем через 6 мес при артифакии, а при остаточной воспалительной реакции – позже [205, 235, 258]. Такие сроки обоснованы результатами флюоресцентно-ангиографических исследований, про-

веденных с целью оценки степени нормализации микроциркуляции в радужке, динамики послеоперационных реактивных изменений и процессов репарации эндотелия роговицы после экстракции катаракт [99, 207, 235]. При выполнении лазерных операций в более ранние сроки возможен срыв компенсаторных саморегулирующихся реакций, развивающихся в ответ на операцию [228].

У детей вопрос о сроке выполнения ЗКТ необходимо решать с учетом периода времени, прошедшего после операции, возраста ребенка, степени снижения остроты зрения и опасности развития амблиопии, необходимости и возможности применения наркоза в зависимости от общего состояния ребенка [21, 93, 142, 251, 260].

Хотя некоторые авторы приводят клинические данные о достаточной безопасности ИАГ-лазерных дисцизий вторичных катаракт у детей, выполненных в ранние сроки после экстракции врожденных и травматических катаракт – через 1,5–3 мес [217]. У детей младшего возраста в связи с высоким риском развития обскурационной амблиопии рекомендуют производить лазерную ДЗМ не позднее 6 мес после формирования помутнений, особенно при фиксации ИОЛ ресничной борозде, учитывая более раннее развитие изменений в ЗК и их большую плотность [21, 53, 54, 251].

Однако повышенная проницаемость стенок сосудов радужки, выявленная при исследовании гематоофтальмического барьера, свидетельствует о длительном воспалительном процессе после операции у детей с посттравматической артифакией [99]. У большинства обследованных детей (66,7 %) независимо от типа ИОЛ и способа ее фиксации микроциркуляция в радужке восстанавливается только через 6 мес после операции. В ряде случаев, особенно после удаления осложненных травматических катаракт, несмотря на клинически спокойное состояние оперированных глаз, повышенная проницаемость стенок сосудов радужки сохраняется даже через 1 год после операции [99], что не позволяет рекомендовать выполнение лазерной ДВК у детей раньше, чем через 6 мес после удаления катаракт.

Больным, перенесшим кератопластику лазерное вмешательство можно производить только после восстановления нарушенных механизмов гидратации трансплантированной роговицы, физико-химических и иммунологических реакций организма, которые близки к восстановлению через 30–38 сут после кератопластики, хотя иммунологическая напряженность сохраняется до 1 года, а иногда и дольше. В связи с этим выполнение оптических и профилактических ИАГ-лазерных операций возможно через 2 мес и более после реконструктивной кератопластики, ИАГ-лазерной ИЭ по показаниям – в любые сроки, а после кератопластики с ЭЭК – через 6 мес–1 год [228].

Представленные данные о возможностях неинвазивных лазерных операций по удалению ЗМ, высокая их эффективность и сранительно низкая частота развития осложнений, возможность проведения неоднократных повторных сеансов без утяжеления операционной травмы, часто без наркоза, нередко в амбулаторных условиях, позволяют считать эти вмешательства методом выбора [21, 54, 97, 105, 109]. Такие операции являются одним из этапов реабилитации детей с катарактой, выполнение которого можно планировать заранее [251].

4.2. УСТРАНЕНИЕ СРАЩЕНИЙ В ПЕРЕДНЕМ ОТДЕЛЕ ГЛАЗА С ИСПОЛЬЗОВАНИЕМ ЛАЗЕРНОГО ИЗЛУЧЕНИЯ

Развитие лазерной техники привело к значительному уменьшению риска развития адгезивных осложнений, что обеспечило качественно новый уровень профилактической хирургии [228]. Для устранения передних спаек радужки раньше использовали модулированные лазеры на рубине [14], и аргоне [202], для ликвидации задних спаек – аргоновый лазер [202, 203], хотя при этом была отмечена возможность возникновения стойкого мидриаза, нарушения диафрагмальной функции радужки, рецидива спаек [109].

Внедрение ИАГ-лазеров позволило рассекать как передние, так и задние спайки, причем даже беспигментные спайки и шварты различной плотности, используя энергию импульса от 2,5–16,0 мДж и количество импульсов 1–100 [63, 105, 107, 228, 235, 307, 308, 309, 389, 390, 392]. Именно воздействие излучения этих лазеров считают наиболее эффективным в профилактической реконструктивной хирургии [223, 228, 235], особенно для рассечения непигментированных сращений, что невозможно осуществить с помощью аргонового лазера [458].

Поскольку использование для рассечения передних спаек как аргонового лазера [418], так и ИАГ-лазера [318] имеет свои особенности, достоинства и недостатки [352], целесообразно сочетать осуществлять разрушение передних синехий с помощью излучения ИАГ-лазера с модуляцией добротности в сочетании с предварительной аргон- или диод-лазерной коагуляцией новообразованных сосудов [228, 389].

Лазерная передняя синехотомия (ПСТ, или передний синехиолизис) – устранение передних сращений – эффективный метод профилактики таких осложнений экстракции катаракты и проникающих ранений, как эктопия зрачка, дистрофия роговицы, макулярный отек, вторичная глаукома. Важным достоинством его является возможность выполнения в ранние сроки после оперативного вмешательства или травмы [235].

В литературе имеется немало сообщений о возможностях, результатах и осложнениях ИАГ-лазерной ПСТ, которую осуществляют методами прямого и отраженного воздействия. Прямое воздействие (2,5–6,0 мДж, 1–10 импульсов) с фокусировкой лазерного луча непосредственно на точку сращения роговицы с радужкой или стекловидным телом применяют при нежных, тонких передних сращениях, отраженное лазерное воздействие (1,5–10,0 мДж, 1–10 импульсов) – отсепаровку радужки от роговицы – при уменьшении прозрачности роговицы в месте сращения и обширном спаечном процессе в передней камере [107, 228, 235, 369, 389, 390, 392]. ПСТ, особенно при плоскостной фиксации к роговице, рекомендуют производить ближе к задней поверхности роговицы [459].

Подбор энергетического режима – всегда индивидуальный, начиная с 2,0 мДж до 8,0 мДж, максимальное количество импульсов за сеанс – не более 120 [235, 390]. При этом лучшие результаты получаются при использовании

больших углов конвергенции, если конструкция лазерной установки обеспечивает изменение этого параметра от 16 до 25° [235].

Анализ энергетических параметров ИАГ-лазерного излучения показал несущественную разницу параметров ($p>0,05$), потребовавшихся для устранения сращений различных типов: иридокорнеальных, иридовитреокорнеальных, витреокорнеальных, иридокорнеохрусталиковых – более значима толщина и протяженность сращений. Лазерная ПСТ у 51,4 % детей была произведена нами под наркозом, у 48,6 % – без наркоза, из них у 7,3 % амбулаторно. В 69,7 % случаев использовали комбинированную методику – ИАГ-аргон-лазерную ПСТ излучения [21].

При свежих плоскостных сращениях эффективна их непрямая деструкция расфокусированным излучением (используют энергию ударной волны лазерного излучения): фокус лазерного луча локализуют на расстоянии 0,5–0,8 мм перед сращением, используя энергию импульса 4,0–8,0 мДж, а иногда и выше [235] (рис. 21). Доказана неэффективность лазерной ПСТ при несвежих плоскостных сращениях независимо от параметров излучения [21, 228, 235].



Рис. 21а



Рис. 21б



Рис. 21в

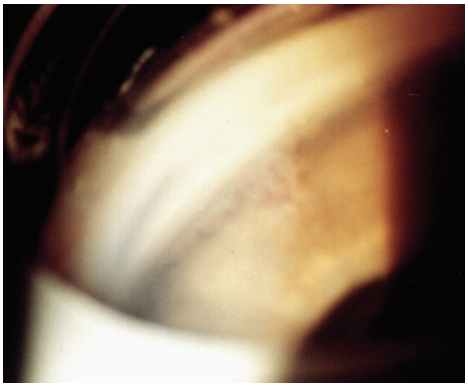

Рис. 21г

Рис. 21. Лазерное устранение иридокорнеальных посттравматических (а, б) и послеоперационных (в, г) сращений на глазах детей: а, в – до ИАГ-лазерной ПСТ; б, г – после операции. Полностью устранены сращения и преангулярный блок.

Устранение посттравматического или послеоперационного ущемления радужки в ране роговицы или склеры в раннем послеоперационном периоде можно производить с помощью лазерного «массажа» (ударное ИАГ-лазерное воздействие на радужку в зоне ущемления), в поздние сроки при врастании радужки в рубец применяют комбинированное воздействие – коагуляцию радужки около рубца роговицы для создания натяжения и ИАГ-лазерное отсечение ущемленной радужки. При обширных рубцах роговицы, снижающих прицельное воздействие, рекомендуется производить эндолазерную коагуляцию обширных сращений, помогая боковой стороной наконечника эндолазера инструментальной репозиции тканей [109].

Поскольку при ИАГ-лазерном рассечении иридокорнеальных возможны потери клеток ЗЭР площадью до 0,5 мм [524], обоснована необходимость использования минимальных эффективных энергий для предотвращения повреждения десцеметовой оболочки) [524].

Установлено, что ПСТ эффективна и безопасна при любых линейных передних спайках, не показана при плоскостных сращениях [228, 235], не оказывает выраженного непосредственного влияния на остроту зрения [228], но позволяет центрировать зрачок, устранить коректопию, повысить визуальный эффект благодаря устранению дислокации зрачка, восстановить сферичность роговицы [228, 352].

Передняя витреотомия (витреолизис) – пересечение витреокорнеальных сращений, образовавшихся после проникающего ранения глазного яблока или удаления катаракт,– производится в основном при тяжах стекловидного тела, сращенных с роговицей и сопровождающихся кистозным макулярным отеком (синдром Ирвина–Гасса) [640]. Доказана эффективность ИАГ-лазерного рассечения витреокорнеальных сращений при афакии через 2 мес–3 года после проникающих ранений глаз и экстракции катаракты у взрослых больных [228, 235, 312, 391, 492].

Метод высокоэффективен как при прозрачных линейных тяжах стекловидного тела любой протяженности (2–4 мДж, 2–100 импульсов, 1 сеанс), так и при непрозрачных фиброзных тяжах протяженностью до 5 мм и более (3,5–8 мДж, 40–120 импульсов,1–3 сеанса). ИАГ-лазерная методика передней витреотомии аналогична методике передней синехотомии. Обычно используют методику, предложенную F. Fankhauser [390, 639]. Рассечение тяжей стекловидного тела производят у лимба [640] единичными импульсами с использованием трехзеркальной линза Гольдмана (5–9 мДж, 4–225 импульсов,1–4 сеанса) или линзы Абрахама (3–6мДж) [640] с индивидуальным подбором энергии, начиная с 2,0 мДж [228]. Для натяжения тяжей стекловидного тела перед операцией используют инстилляции пилокарпина [640].

Витреокорнеальные сращения легче рассечь в зрачковой зоне [107], но у детей, по нашим данным [21], их лучше пересекать в непосредственной близости к ЗЭР для предупреждения рецидивов сращений и учитывая высокую резистентность роговицы детей к лазерному воздействию. Методика разрушения сращений зависит от их локализации и плотности. Следует учитывать направление натяжения сращения, стремясь к тому, чтобы рассеченные фрагменты сращения не прикрывали центральную оптическую зону и не блокировали УПК.

У детей за сеанс следует использовать не более 100 импульсов с энергией до 4,5 мДж. При использовании максимальной энергии импульса – до 8,2 мДж, количество импульсов за сеанс необходимо уменьшить, при минимальной энергии импульса допускается количество импульсов, но суммарная энергия за сеанс не должна превышать 450 мДж. Рассечение витреокорнеальных сращений обычно удается осуществить за один курс, 1–3 сеанса (рис. 22) [21].

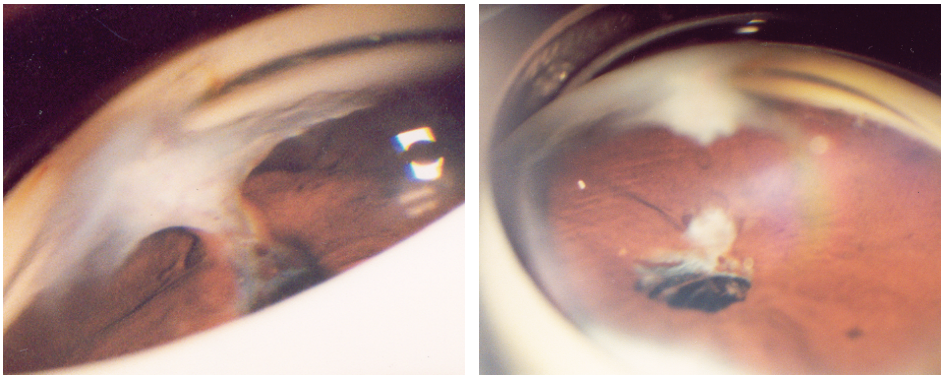

Рис. 22а. Рис. 22.б

Рис. 22. Устранение посттравматического витреокорнеального сращения под местной анестезией у ребенка 6 лет: а – до лазерной операции; б – после операции – полное устранение сращения.

У взрослых больных оптимальное наведение излучения можно обеспечить без контактной линзы, изменив фиксацию взора пациента [235], но у детей лазерную синехотомию обязательно нужно выполнять через трехзеркальную линзу Гольдмана или Magna View [21].

При *локальных грыжах стекловидного тела,* вызывающих деформацию зрачка и/или нарушающих правильное положение ИОЛ, ИАГ-лазерное отсечение выпавшего в переднюю камеру стекловидного тела начинают от верхнего участка грыжи, постепенно смещая фокальное пятно в направлении спереди назад к радужке, а затем вдоль зрачкового края, откалывая фрагменты грыжи. Энергию импульса подбирают индивидуально – от 1,5 до 8,0 мДж, используют контактные линзы Пеймана [235]. Успех операции зависит от прозрачности и вязкости стекловидного тела, а также от размеров грыжи. При плоскостном обширном контакте стекловидного тела с ЗЭР ИАГ-лазерный витреолизис неэффективен [228].

При *осложненных грыжах стекловидного тела* лазерное устранение их с помощью лазерного излучения у детей показано только при небольшой протяженности витреокорнеального контакта или сращения (не более 2–3мм) (рис. 23). У детей весьма высока вероятность выпадения стекловидного тела в переднюю камеру как при инструментальных, так и при лазерных операциях из-за известных особенностей детских глаз: тонкость задней капсулы, часто наблюдающаяся деструкция – разжижение стекловидного тела, эластичность склеры и др. [0, 21, 99, 143, 264]. При объемных грыжах стекловидного тела у детей с обширной плоскостной фиксацией их к роговице производят инструментальную переднюю витрэктомию [21].

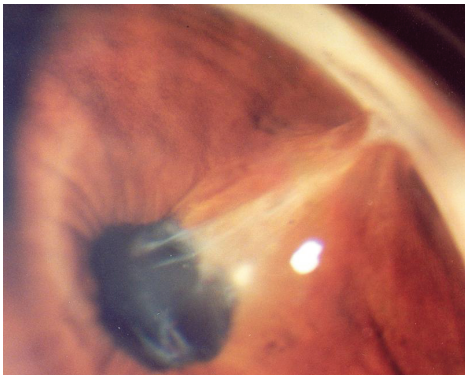

Рис. 23а

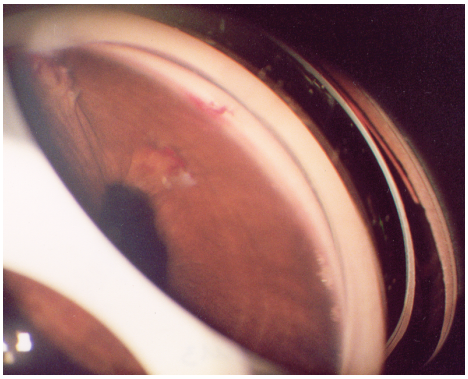

Рис. 23б

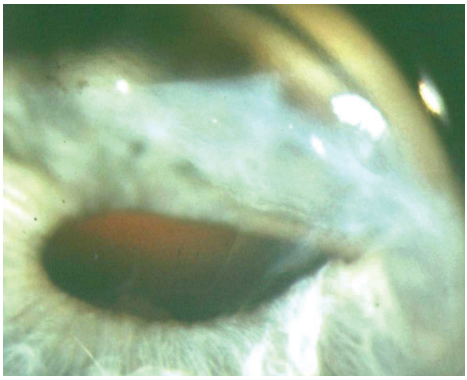

Рис. 23в

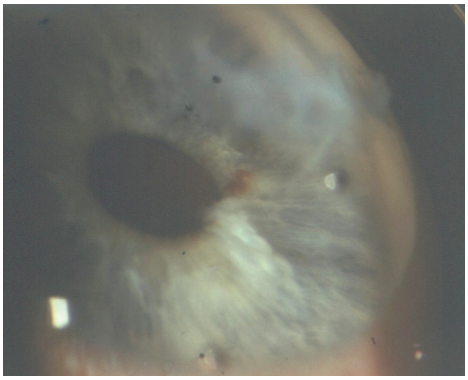

Рис. 23г

Рис. 23. Устранение витреокорнеальных сращений, образовавшихся после экстракции врожденной катаракты у ребенка 2 лет (а, б) и посттравматического сращения у ребенка 13 лет (в, г): а, в – до ИАГ-лазерной ПСТ; б, г – через 2 мин после ПСТ, в передней камере еще видны пузырьки газа). Устранены тракционные сращения и деформация зрачка.

Улучшение остроты зрения в результате переднего витреолизиса чаще несущественно, хотя при синдроме Ирвина–Гасса через 3,5 мес после ИАГ-лазерного устранения витреокорнеальных сращений острота зрения может повыситься на 0,2 и более у 55 % больных [640]. Осложнений в ходе операции и после нее (через 6 мес–5лет) не наблюдается, реактивный синдром не выражен [228].

Сообщения об успешном применении ИАГ-лазера для синехиолизиса передних синехий и витреокорнеальных шварт у детей в литературе единичны [91].

Лазерная ПСТ произведена нами на 109 глазах 102 детей [21]. В 75 глазах передние сращения были иридокорнеальными, 15 – иридовитреокорнеальными, в 14 – витреокорнеальными и в 5 – иридохрусталиковыми. Преобладали поствроженные (67) и посттравматические (24) сращения, реже сращения были постувеальными (10) и врожденными (аномалия Петерса, неполное расщепление передней камеры – 8). Отсечение сращений производили в непосредственной близости к ЗЭР, учитывая высокую резистент-

ность роговицы детей к лазерному воздействию. В 69,7 % операций использовали методику ИАГ-аргон-лазерной ПСТ.

Для предупреждения кровотечения из рассекаемых тканей сращений и радужки следует внимательно осуществлять выбор зоны операции (вне васкуляризированных участков), проводить аргон- или диод-лазеркоагуляцию мелких сосудов в зоне предстоящего ИАГ-лазерного рассечения и интраоперационно – непосредственно кровоточащих сосудов (мощность 0,2–0,5 Вт, длительность импульса 0,1 с, диаметр пятна – 100–300 мкм, количество импульсов до 50). После устранения микрогеморрагий следует не сразу снимать контактную линзу: компрессия контактной линзой в течение 1–2 мин – эффективная профилактика рецидивов геморрагий [21].

Для устранения врожденных передних сращений при аномалии Петерса нами разработан комбинированный лазерный (ИАГ–аргон) метод их устранения (патент РФ № 2175224), включающий рассечение иридокорнеальных сращений воздействием излучения ИАГ-лазера непосредственно у места сращения радужки с участком врожденного помутнения роговицы, смещение отсеченного сращения от места бывшей фиксации расфокусированным излучением ИАГ-лазера и ежедневный медикаментозный массаж зрачка (рис. 24). При недостаточном расхождении концов рассеченного сращения на радужку у основания сращения дополнительно наносили коагуляты аргоновым лазером. При вторичной глаукоме дополнительно выполняли периферические ИАГ-лазерные ИТ. Данный метод позволяет устранить врожденные передние сращения с помощью лазерного излучения без вскрытия глазного яблока, инфицирования глаза, повреждения окружающих структур. С использованием этого метода пролечено 8 детей с этой редкой врожденной патологией в возрасте от 1,5 до 14 лет. В большинстве случаев (7 из 8 глаз) без осложнений и рецидивов полностью устранены сращения, нормализовано ВГД, что позволило избежать инструментального вскрытия глазного яблока и наркоза, у 1/3 детей удалось повысить остроту зрения [21].

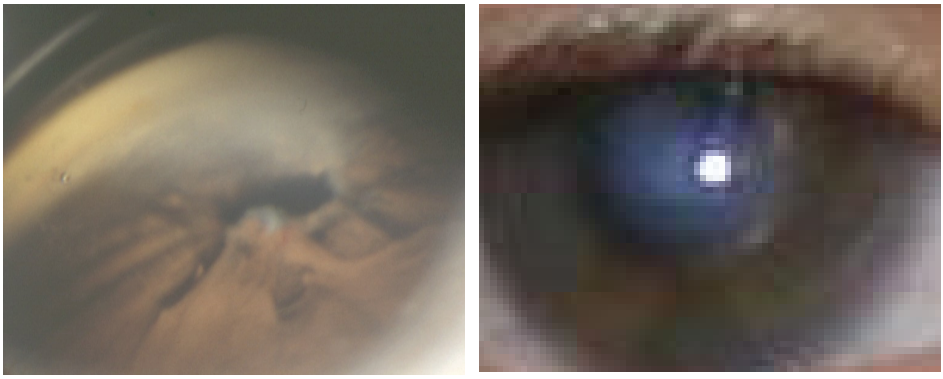

Рис. 24а Рис. 24б

Рис. 24. Комбинированное устранение передних сращений у ребенка 4 лет с аномалией Петерса с помощью аргон-ИАГ-лазера. а – до операции: центральный врожденный дисгенез роговицы, иридокореальные сращения, преангулярный блок, вторичная некомпенсированная глаукома; б – после лазерной реконструкции передней камеры (ПСТ, ИТ), устранены передние сращения и ангулярный блок, ВГД компенсировано, расширился зрачок, повысилась острота зрения.

Установлено, что достигнутая высокая эффективность лазерной ПСТ (97,3 % в первые 3 мес после операции, в 96,4 % в отдаленные сроки) зависит не только от протяженности и плотности сращений, степени дислокации зрачка и ригидности радужки, но и от возраста детей. Выявлена прямая корреляционная связь полученного реконструктивного эффекта с возрастом детей на момент выполнения лазерной операции (r=0,430±0,089) и предшествовавшей операции или ранения глаза, послуживших причиной формирования сращений (r=0,306±0,099). Более эффективно устранение передних сращений (p<0,05) у детей старше 3 лет, чем в более младшем возрасте, витреокорнеальных сращений, чем иридокорнеальных. Для прогнозирования эффективности рассечения сращений более значимыми оказались их протяженность и длительность существования, чем этиология [21].

Лазерное рассечение сращений у детей, эффективно устраняя дислокацию зрачка, восстанавливая его центрацию и подвижность (рис. 25), привело к улучшению состояния оптической зоны (до 88 % операций), повышению остроты зрения (до 61,2 % случаев) и созданию благоприятных условий для дальнейшего физиологического созревания зрительного анализатора [21].

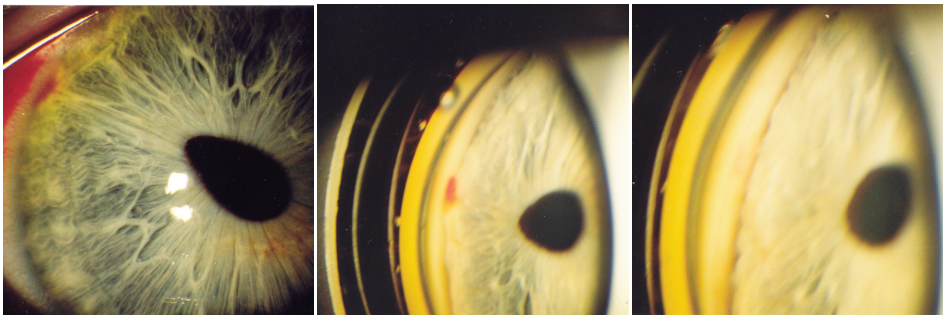

Рис. 25а Рис. 25б Рис. 25в

Рис. 25. Устранение посттравматического иридокорнеального сращения под наркозом у ребенка 3 лет. а – до операции; б – в ходе выполнения ИАГ-лазерной ПСТ; в – через 1 нед после лазерной операции – полное устранение иридокорнеального сращения и дислокации зрачка.

Основными осложнениями ПСТ у взрослых пациентов являются локальные геморрагии в виде единичных капель, рассасывающихся в течение 1 сут [228], и незначительно выраженный реактивный синдром [228]. Рецидивы сращений особенно часто возникают в отделах передней камеры, соответствующих очагам базальной коагуляции радужки излучением аргонового лазера при очень мелкой передней камере [203]. Описаны случаи развития воспалительных реакций и транзиторной гипертензии, которую удавалось купировать кортикостероидами, β-блокаторами или диамоксом [369], без негативных последствий в отдаленные сроки наблюдения (от 6 мес до 3 лет) [228].

У детей осложнения лазерной ПСТ также минимальны [21]: микрогеморрагии (12,8 %), грыжи стекловидного тела (от 6,9 до 10,34 %), рецидивы сращений (9,2 %), которые особенно характерны для детей младшего возраста: чаще отмечались (p<0,05) у оперированных в возрасте до 1 года (29,4 %), чем у детей старше 7 лет (6,7 %) (рис. 26).

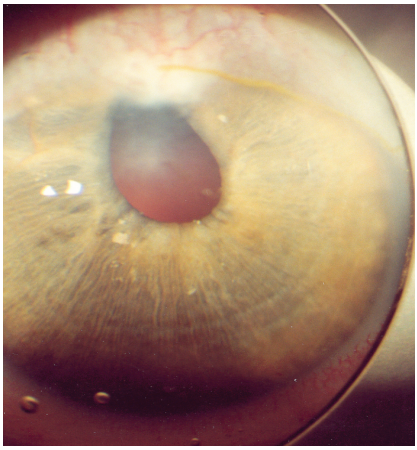

Рис. 26. Глаз ребенка с рецидивом иридокорнеального сращения после лазерной ПСТ

С учетом образования новых сращений через 2–7 лет после лазерной ПСТ итоговая частота развития сращений у детей составила 32,1 %. Кератопатия (4,6 %), дистрофия роговицы (0,9 %), вторичная макулодистрофия (0,9 %) наблюдались редко – только у детей с тяжелой посттравматической патологией.

Сравнительная оценка результатов и осложнений лазерного устранения посттравматических передних сращений, возникших у детей (121 глаз) и взрослых (250 глаз) после проникающих ранений глаз или экстракции травматических катаракт (рис. 27) [21] показала практически одинаковые анатомо-реконструктивные результаты у детей и взрослых в 1-й месяц после лазерной синехотомии ($p>0,05$), но через 2–7 лет – значительно более низкие у детей, чем у взрослых ($p<0,05$), из-за более частого возникновения рецидивов передних сращений и формирования новых сращений у детей. Через 2–7 лет итоговая частота развития передних сращений составила 41 % у детей и 19,2 % у взрослых ($p<0,001$).

Установлено, что особенностями реакции глаз детей на лазерное устранение посттравматических передних сращений, кроме их склонности к рецидивированию, являются редкое возникновение изменений в роговице и сетчатке, но более часто в стекловидном теле. У детей кератопатия наблюдалось в 2,7 раза реже ($p<0,05$), чем у взрослых, вторичная макулодистрофия – в 7,7 раз реже ($p<0,001$), но у детей в 7,6 раз чаще ($p<0,05$), чем у взрослых, наблюдалось выпадение жидкого стекловидного тела при лазерном рассечении витреокорнеальных сращений, а через 2–7 лет в 2,1 раза чаще выявляли рецидивы сращений и формирование новых [21].

Склонность к развитию спаечного процесса в передней камере и витреальным осложнениям у детей обусловлена анатомо-физиологическими возрастными особенностями структур глаза, особенно у детей грудного возраста (относительно мелкая передняя камера, узкий ригидный зрачок и др.), незрелостью зрительно-нервного анализатора и иммунной системы в целом, выраженностью экссудативных реакций на ранее выполненные операции или травмы глаза в сочетании с беспокойным поведением детей после операции [21].

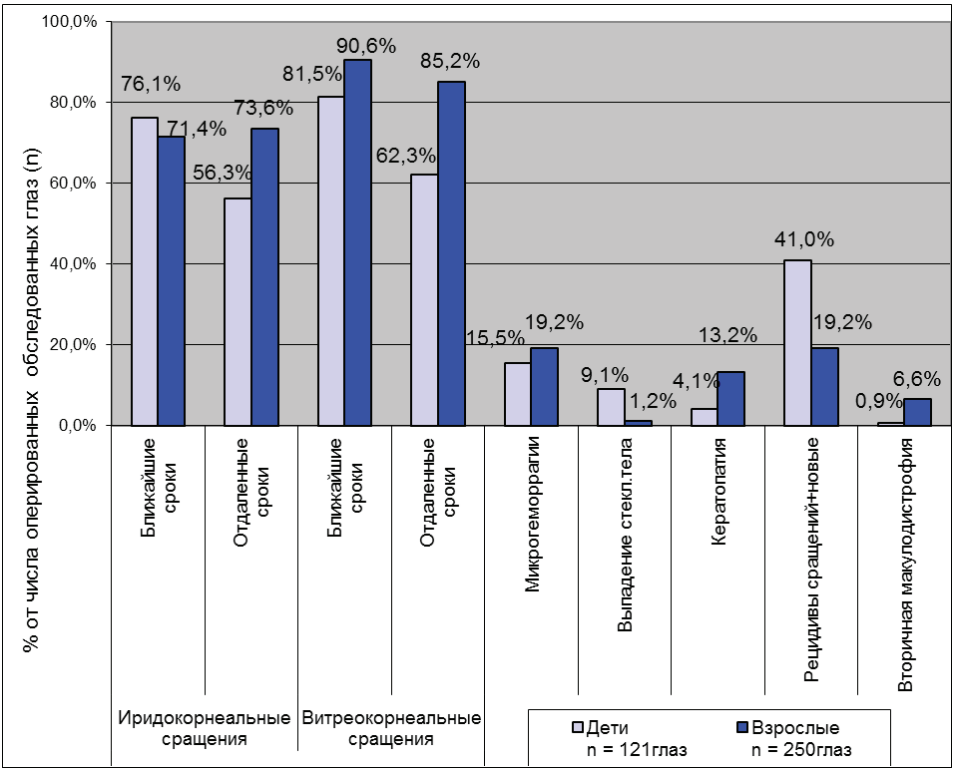

Рис. 27. Сравнительная оценка результатов устранения посттравматических передних сращений с помощью ИАГ-лазера и частота развития осложнений у детей и взрослых

Высокая эффективность и атравматичность лазерного рассечения передних сращений позволяет расширить показания к его выполнению у детей не только с реконструктивной целью, но и для реальной профилактики адгезивной глаукомы, тракционной макулопатии, ЭЭД, синдрома Ирвина–Гасса, отслойки сетчатки.

Задняя синехотомия (ЗСТ) или *задний синехиолизис* – разрушение задних сращений с помощью излучения аргонового лазера – лазерный фотомидриаз и лазерная синехиокоагуляция связаны с ожоговой травмой радужки и обусловленным этим риском развития рецидива [202, 203]. Менее травматична ЗСТ модулированным излучением неодимового ИАГ-лазера, предложенная F. Fankhauser [389] в разных модификациях [105, 228, 235], при которой разрушение сращений производят при фокусировке лазерного луча непосредственно на них, у места прикрепления к радужке.

У детей ЗСТ производят при максимальном мидриазе, с фокусировкой лазерного луча непосредственно на сращениях (рис. 28) или методом расфокусированного излучения, с обязательным использованием контактных линз и минимальных энергетических режимов: от 4 до 113 импульсов (в среднем 63,41±4,11), мощностью излучения 0,5–1,2 мДж (в среднем 1,02±0,02) в зависимости от протяженности сращения, но не выше 1,2 мДж, для того, чтобы предотвратить повреждения передней капсулы хрусталика

или ИОЛ, что позволяет чаще рассекать сращения за 1 сеанс (в среднем 1,07±0,03) [21]. После операции, кроме традиционной противовоспалительной и гипотензивной терапии необходим медикаментозный «массаж» зрачка (чередование инстилляций 1 % раствора пилокарпина 3 раза в час утром и 0,5 % раствора мидриацила 3 раза в час вечером в течение 1–2 нед) для предупреждения рецидива сращений.

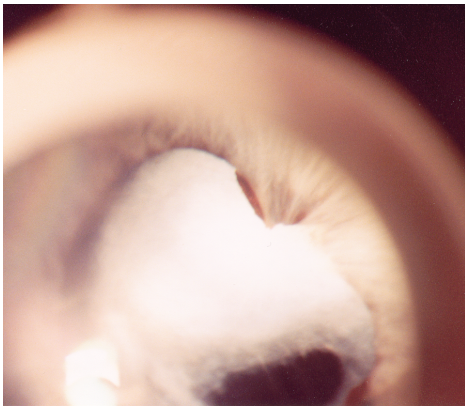

Рис. 28а

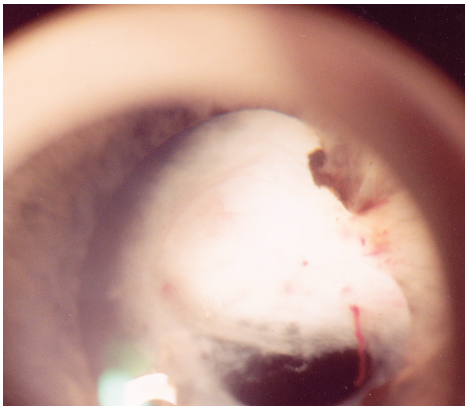

Рис. 28б

Рис. 28. Устранение посттравматического иридокапсулярного сращения. а – до ИАГ-лазерной ЗСТ; б – после операции (перед ДЗМ)

ЗСТ показана при деформации, дислокации, секклюзии зрачка из-за единичных или множественных иридокапсулярных, иридовитреальных сращений при афакии, сращениях радужки с ИОЛ, вызывающих дислокацию, инкапсуляцию ИОЛ, миоз, затрудняющий, например, медикаментозный мидриаз, необходимый для витреоретинальной хирургии. В последнем случае лазерное вмешательство осуществляют за 2–3 дня до основной операции «под прикрытием» интенсивной противовоспалительной терапии.

Лазерное рассечение задних сращений (в комплексе с ИТ) показано при секклюзии зрачка, бомбаже при осложненных и посттравматических катарактах для устранения зрачкового блока и офтальмогипертензии в тех случаях, когда экстракция катаракты невозможна или отложены. Противопоказанием к лазерному устранению сращений в передней камере являются плоскостные сращения протяженностью более 2–3 мм из-за неэффективности таких операций и высокой частоты развития в последующем иридоциклитов с прогрессированием внутриглазного спаечного процесса [235].

ЗСТ противопоказана детям с практически прозрачным хрусталиком (если не планируется его инструментальное удаление в будущем), поскольку она может вызвать развитие или прогрессирование имеющихся начальных помутнений хрусталика.

Нами произведена лазерная ЗСТ на 93 глазах у 93 детей [21] при максимальном мидриазе, с обязательным использованием контактных линз, минимальных энергетических режимов, фокусировкой лазера непосредственно на сращениях или методом расфокусированного излучения. Достигну-

та высокая эффективность лечения (85 % в первые 3 мес после операции, 87,7 % в отдаленные сроки), практически без реактивного синдрома. Благодаря устранению дислокации и деформации зрачка, восстановлению его подвижности и центрации у половины детей улучшилось состояние оптической зоны и существенно повысилась острота зрения, особенно на артифакичных глазах.

Осложнения ЗСТ у взрослых бывают слабовыраженными: микрогеморрагии по зрачковому краю радужки (у 36,4 %), рассасывающиеся за 1 сут, и рецидивы задних спаек (до 41,7 % через 3–12 мес), чаще после рецидива эндогенного иридоциклита [228]. Для предупреждения интраоперационных геморрагий и повреждения роговицы при синехотомиях рекомендуют проводить предварительную профилактическую лазеркоагуляцию в зоне предполагаемого воздействия [54]. В послеоперационном периоде, кроме традиционного противовоспалительного и гипотензивного лечения [235] целесообразно применять мидриатики кратковременного действия и иммобилизированный фибринолитик стрептодеказу в виде субконъюнктивальных инъекций или глазных лекарственных пленок для предупреждения рецидива сращений [228].

У детей среди осложнений лазерной ЗСТ (46,2 %) преобладают микрогеморрагии (15 %), треки (14,3 % глаз с ИОЛ) и рецидивы задних иридокапсулярных и иридовитреальных сращений (24,6 %). Кроме того у 31,6 % детей через 6 мес и более после операции образовались новые задние синехии, не в местах лазерного рассечения. Установлено, что частота осложнений обратно пропорциональна возрасту детей на момент выполнения лазерной операции ($r = -0{,}624 \pm 0{,}063$) и длительности существования сращений ($r = -0{,}330 \pm 0{,}092$): чем меньше возраст ребенка и период времени, прошедшего после экстракции катаракты или проникающего ранения до лазерного устранения задних сращений, тем чаще развивались осложнения. Так, общая частота осложнений лазерной ЗСТ у детей до 6 лет (70,6 %) более чем в 3 раза ($p<0{,}05$) превышала таковую у детей старше 7 лет (16,7 %), причем частота возникновения рецидивов задних сращений даже в 4 раза (23,5 и 4,8 %) [21].

Таким образом, ИАГ-лазерная ЗСТ – высокоэффективная и безопасная лазерная операция, которая показана при формировании задних сращений в раннем послеоперационном периоде, нередко в сочетании с ИТ, при вторичной гипертензии на фоне медикаментозного и физиотерапии [228, 109] для профилактики зрачкового блока, восстановления оптических функций при артифакии, осложненной пластическим иридоциклитом, достижения мидриаза перед витреоретинальной операцией [105]. При секклюзии и окклюзии зрачка ЗСТ нередко выполняет роль оптической корепраксии, поскольку устранение задних сращений приводит к оптической цели – центрации или созданию зрачка [459]. Высокая эффективность и отсутствие тяжелых осложнений ЗСТ у детей при устранении деформации, дислокации, секклюзии зрачка, дислокации и инкапсуляции ИОЛ позволяет шире применять этот метод в детской практике [21].

Витреошвартотомия (задний витреолизис) – рассечение шварт и пленчатых помутнений в стекловидном теле для устранения их тракции на сет-

чатку или очищения оптической зоны – стало возможным благодаря использованию ИАГ-лазеров с модуляцией добротности.

Техника выполнения операции аналогична таковой ЗКТ, но требует значительных энергетических затрат – до 300 импульсов с энергией импульса до 12–15,0 мДж) в зависимости от плотности шварт [235, 261] и сопряжена с риском повреждения хрусталика и сетчатки, если рассечение шварт производят без соблюдения безопасного расстояния до них (при данной операции 3 мм) [319, 369, 391, 507]. Витреошвартотомия эффективна только при толщине шварт до 1 мм [228]. При пленчатых помутнениях начинают фрагментацию фиброзных тяжей в центре оптической зоны, затем расширяют ее, воздействуя на прилегающие участки. При прозрачности глубоких отделов стекловидного тела это вмешательство обеспечивает оптический результат [235].

Все авторы отмечают сравнительно невысокую (30–65 %) эффективность лазерной витреошвартотомии [391] при рассечении огрубевших тяжей стекловидного тела в области зрачка, структур среднего и заднего отделов стекловидного тела и дренировании интравитреальных полостей [375, 391].

Рассечение тракционных тяжей, шварт в передних и средних слоях стекловидного тела, выполненное нами на 33 глазах у детей оказалось достаточно эффективным в отдаленные сроки наблюдения пока только у 1/3 из них (Приложение 4), в основном при тракционных бессосудистых тонких швартах толщиной не более 2 мм (рис. 29).

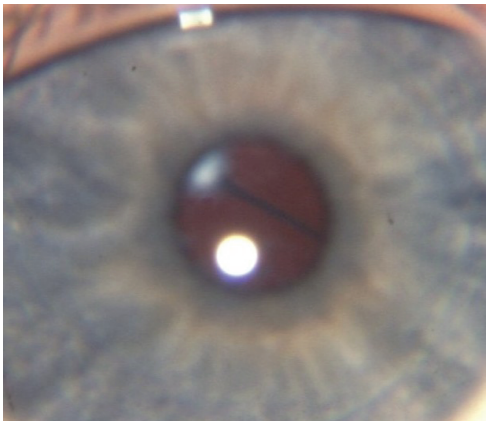

Рис. 29а

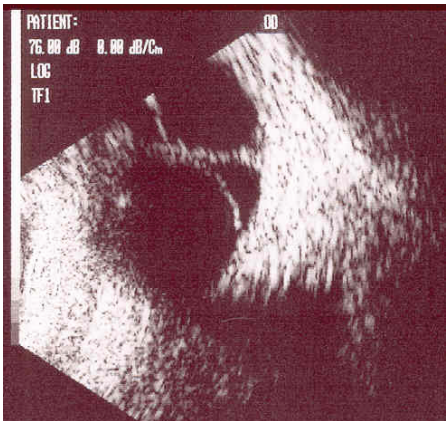

Рис. 29б

Рис. 29. Тонкий тяж стекловидного тела (синдром ППГСТ I степени) – показание к ИАГ-лазерной витреошвартотомии: а – биомикроскопия; б – ультразвуковое исследование.

ИАГ-лазерную витреошвартотомию для уменьшения тракции чаще выполняют не как самостоятельное вмешательство, а как фрагмент витрэктомии [662], но, учитывая значительно более редкие и менее тяжелые осложнения лазерной витреошвартотомии по сравнению с инструментальной, она имеет шансы на дальнейшее развитие и расширение показаний, особенно в случае применения новых подходов и методик [109]. Так, предложена новая технология оптико-реконструктивного витреолизиса при единичных плен-

чатых помутнениях в средних слоях стекловидного тела с использованием высокоэнергетических (4,0–7,8 мДж) режимов дробной витреодеструкции [261].

Большой интерес представляет возможность лечения задней геморрагической отслойки стекловидного тела, субмакулярных геморрагий и др. патологических процессов путем выпускания содержимого через отверстия, сформированные в их стенках с помощью излучения ИАГ-лазера [38].

4.3. ЛАЗЕРНЫЕ РЕКОНСТРУКТИВНЫЕ ВМЕШАТЕЛЬСТВА ПРИ ГЛАУКОМЕ

Среди всех лазерных реконструктивных вмешательств антиглаукоматозные операции занимают одно их основных мест [14, 15, 16, 169, 287, 617]. Важно, что большинство лазерных операций позволяют восстановить отток ВГЖ по естественным каналам, без формирования постоянной фистулы, в отличие от инструментальных операций со вскрытием глазного яблока [174].

Для лечения глаукомы используют в основном аргоновый, диодный и неодимовый ИАГ-лазеры. Основной недостаток лазерных антиглаукоматозных вмешательств–ограниченность гипотензивного эффекта при хронической глаукоме. В большинстве случаев нормализация ВГД может быть достигнута только при сочетании лазерной операции и лекарственной терапии [174].

Лазерное лечение глаукомы нередко осложняется образованием спаек в УПК и зоне, в которой производили ИТ [392]. Выраженность гипотензивного действия лазерных вмешательств нередко уменьшается по мере прогрессирования глаукомы из-за прогрессирования дистрофических изменений в путях оттока, восстановленных с помощью лазерного излучения, в связи с чем неизбежна инструментальная антиглаукоматозная операция [174].

Для лечения глаукомы офтальмологи располагают рядом патогенетически ориентированных лазерных вмешательств.

Среди *антиглаукоматозных операций на структурах УПК* наиболее распространенными являются *тракционные операции (трабекулопластика, трабекулоспазис, циклотрабекулоспазис и др.), гониопластика, гониопунктура (трабекулопунктура или трабекулотомия, десцеметогониопунктура), гониосинехотомия и рефистулизация.*

Цель тракционных лазерных операций – улучшение оттока водянистой влаги по естественным каналам у больных с открытоугольной глаукомой путем натяжения трабекулярной диафрагмы, повышения ее проницаемости и устранения блокады венозного синуса склеры (шлеммов канал) [137, 174].

В настоящее время при лечении взрослых пациентов используют следующие тракционные операции: линейную трабекулопластику, которую чаще выполняют по методике, разработанной J. Wise (1979,) и радиальную [168, 174], передний и задний трабекулоспазис (передний – лазерные аппликации наносят на недеятельную часть трабекулы – между кольцом Швальбе и шлеммовым каналом, задний – на склеральную шпору кзади от канала) [174]. К тракционным операциям относят также реже применяемый цикло-

трабекулоспазис (лазерные аппликации наносят на переднюю поверхность ресничного тела) [141], используя аргоновый лазер (50 мкм; 400–1200 мВт; 0,1 с) [174].

Трабекулопластика у взрослых пациентов показана при первичной открытоугольной глаукоме. Степень пигментации структур дренажного аппарата УПК глаза является одним из существенных факторов, влияющих на уровень оттока водянистой влаги из глаза и величину ВГД [174].

Причинами недостаточно высокой эффективности аргон-лазерной трабекулопластики считают гипо- и гиперпигментацию структур трабекулярной мембраны, выраженный трабекулярный склероз, узкий профиль УПК, наличие гониосинехий [169, 174].

Гипотензивный эффект тракционных операций снижается по мере прогрессирования заболевания. После аргон-лазерной трабекулопластики (основной тракционной операции при первичной открытоугольной глаукоме у взрослых пациентов) гипотензивный эффект снижается от 70–90 % после операции [174, 212, 220, 312] до 81 % через 1 год [161] и 50–72,4 % через 5 лет [174, 220].

В последние годы для выполнения трабекулопластики, кроме аргонового лазера, широко используют диодный лазер (810 нм; 1,0–1,5 Вт; 0,15–0,2 с; 100–150 μ) или неодимовый ИАГ-лазер с модуляцией добротности и удвоением частоты (двойной гармоникой – 532 мкм), результаты которых достаточно сопоставимы [183].

При ювенильной глаукоме и первичной глаукоме у лиц молодого возраста тракционные лазерные операции малоэффективны [174], в практике офтальмопедиатрии их не применяют.

Лазерная гониопластика, точнее, *периферическая иридопластика* или *иридоретракция,* была предложена М.М. Красновым, П.И. Сапрыкиным и А.С. Клатт [136]. Она заключается в нанесении лёгких аргон-лазерных коагулятов на периферию радужки, в результате чего происходит сморщивание и ретракция ее стромы с расширением УПК. Операция показана при закрытоугольной глаукоме, когда ИЭ нельзя выполнить или она неэффективна, и при открытоугольной глаукоме с узким профилем УПК как предварительный этап перед последующей трабекулопластикой. Корень радужки коагулируют на 3, 6, 9 и 12 часах, за один сеанс наносят 20–30 коагулятов (200–500 мкм; 0,2 с; 200–500 мВт) до получения слабопигментированного поверхностного очага коагуляции [126, 174].

Лазерная иридопластика не получила достаточного распространения из-за кратковременности эффекта: со временем на месте коагулятов происходит атрофия стромы радужки, натяжение ее исчезает, УПК вновь становится узким, возникают гониосинехии, особенно при сочетании иридопластики с тракционными вмешательствами на УПК [174], усиливается неоваскуляризация [625]. Однако аргон-лазерная иридоретракция полезна при больших послеоперационных колобомах радужки (особенно при отсутствии задних спаек в области колобомы), постконтузионном иридодиализе, нередко сопровождающимися мучительной односторонней диплопией [73].

Возможность выполнения *лазерной гониопунктуры* – механического разрушения структур УПК лазерным излучением была показана М.М. Крас-

новым [133]. Сначала для осуществления перфорационных лазерных операций на трабекуле (создание микрофистул в трабекулярной диафрагме, соединяющей переднюю камеру глаза с шлеммовым каналом) при первичной открытоугольной глаукоме использовали импульсный рубиновый лазер – модулированная лазергониопунктура (694,3 нм; 20–25 импульсов; 0,05–0,2 Дж; снижение ВГД на 8–8,5мм рт. ст. обычно сохраняется несколько месяцев) [133, 136] и аргоновый лазер – при достаточно интенсивной пигментации трабекулы (при слабой пигментации трабекулярной диафрагмы предложено заполнять шлемов канал кровью с помощью вакуумной гониолинзы) [16]. Доказана возможность прямого соединения передней камеры с крупным коллекторным каналом с помощью лазерного излучения [16].

Позднее для выполнения лазерной гониопунктуры – перфорации депигментированной фильтрующей мембраны – внутренней стенки шлеммова канала (гониопунктура) стали использовать неодимовый ИАГ-лазер [126].

Лазерная гониопунктура (трабекулопунктура или трабекулотомия) показана при достаточно открытом УПК в зоне оперативного вмешательства и отсутствии нормализации ВГД после непроникающей глубокой склерэктомии вследствие фиброзирования трабекуло-десцеметовой мембраны [38].

Классическую методику ИАГ-лазерной гониопунктуры – 3–17 импульсов; 5– 9 мДж [126, 240] или 10–60 импульсов; 3–10 мДж [188, 228, 235] при узком или закрытом УПК обычно дополняют ИАГ-лазерной ИТ и/или аргон-лазерной гониопластикой [240]. Предложены ИАГ-лазерная трепанация трабекулярной ткани (26–48 импульсов; 2,4–6,6 мДж) [220], гидродинамическая активация оттока – выбивание пигмента из трабекулярной ткани расфокусированным ИАГ-лазерным излучением.

До сих пор продолжаются дискуссии по поводу правомочности и эффективности лазерной гониопунктуры [240]. Одни авторы считают, что она небезопасна и эффективна лишь в ближайшие сроки после непроникающей глубокой склерэктомии, нередко сопровождается образованием сращений [457], другие уверены, что отсутствие признаков фильтрации под конъюнктиву не свидетельствует о нецелесообразности выполнения лазерной гониопунктуры, поскольку отмечен гипотензивный эффект даже в тех случаях, когда при клиническом обследовании и ультразвуковой биомикроскопии признаки фильтрации не были выявлены. Возможно, действительно, при повышении ВГД после непроникающего вмешательства при глаукоме с наличием кисты теноновой капсулы коррекцию рецидива целесообразно начинать с попыток лазерной реконструкции фильтрационной зоны, поскольку сочетание непроникающей глубокой склерэктомии с лазерной гониопунктурой обеспечивает эффективность в 88,6 % случаев [240] и гораздо более безопасно по сравнению с фистулизирующей операцией [174].

При отсутствии фильтрации десцеметовой оболочки после непроникающей глубокой склерэктомии высокоэффективна (73,3–86 %) *ИАГ-лазерная десцеметогониопунктура* [161, 220] (3–15 импульсов; 6,7–8,5 мДж): ВГД сразу снижается на 10 мм рт. ст. и формируется выраженная фильтрационная подушка [79].

Модулированная лазерная гониопунктура и аргон-лазерная трабекулопунктура с протеолизом (использование протеолитических ферментов по-

сле операции для подавления процессов рубцевания) [190] показаны при начальной и развитой открытоугольной глаукоме, преимущественно при трабекулярной форме (эффективность достигает 75–85 % в течение 2–4 лет наблюдения) [14].

При выборе оптимального метода лазерного лечения учитывают не только форму и стадию болезни, но и особенности состояния и взаимоотношения структур дренажного аппарата глаза [161]. В ГУ МНТК «Микрохирургия глаза» разработана и успешно применяется эксимерлазерная абляция склеры для интрастромальной склерэктомии при непроникающих антиглаукоматозных операциях (у всех пациентов нормализация ВГД достигнута через 6–12 мес) [161].

Теоретическая и потенциальная возможность отделения дисгенезной радужки от трабекулярной зоны делает ИАГ-лазерную гониотомию привлекательной для лечения развитой ювенильной глаукомы.

Традиционный для лечения врожденной глаукомы метод – хирургическая гониотомия по O. Barcan (1942) (вскрытие трабекулы специальным микрохирургическим инструментом–гониотомом из передней камеры ab interno) технически может быть заменен неодимово-ИАГ-лазерной гониотомией [392], хотя для этого требуются наркоз и специальное устройство для обеспечения «лежачего» положения ребенка под наркозом [191]. Однако лишь некоторые авторы и на малом материале приводят данные о достоверной эффективности ИАГ-лазерной гониотомии при врожденной глаукоме у детей, сравнимой с эффективностью хирургической гониотомии на парном глазу [611]. Очень немногие авторы считают ИАГ-лазерную гониотомию при развитой ювенильной глаукоме с трабекулодисгенезом эффективной (77,7 %), хотя не свободной от осложнений (ирит, геморрагии, офтальмогипертензия), но при врожденной первичной глаукоме, аномалии Аксенфельда, синдроме Стерджа–Вебера все единодушно признают ИАГ-лазерную гониотомию неэффективной [386, 685].

Лазерная эмбриогониопунктура при врожденной глаукоме у детей неэффективна: предпринятые нами попытки использовать ИАГ-лазер для рассечения эмбриональной ткани в УПК при врожденной глаукоме у детей (19 глаз) оказались безуспешными – все гониопунктуры зарастали через 2–11 мес [21].

ИАГ-лазерную эмбриогониопунктуру и трабекулопунктуру можно использовать только как диагностическую пробу, чтобы определить необходимость инструментальной антиглаукоматозной операции. По нашему мнению, не следует допускать широкого распространения лазерной методики эмбриогониопунктуры при лечении врожденной глаукомы, учитывая необходимость безотлагательного выполнения антиглаукоматозной операции (типа трабекулэктомии с реконструктивными элементами в случае необходимости). Кратковременный гипотензивный эффект лазерной эмбриогониопунктуры дает родителям ребёнка необоснованную надежду, часто служит причиной отсрочки хирургического лечения или отказа от него, в то время как прогрессирующее рубцевание структур угла УПК после лазерной эмбриогониопунктуры ведёт к развитию необратимых терминальных стадий заболевания.

Перфорационные лазерные вмешательства на трабекуле не получили широкого распространения даже при лечении взрослых пациентов, так как по эффективности уступали тракционным операциям на структурах УПК [174].

Лазерная гониосинехотомия (гониосинехиолизис) – рассечение синехий в УПК ИАГ-лазерным излучением – показано при вторичной глаукоме с органическим претрабекулярным блоком, вызванным образованием гониосинехий. Методика аналогична методике ИАГ-лазерной ПСТ. Обязательно используют трехзеркальную линзу Гольдмана. Энергия импульса 4,0–6,0 мДж.

При плотных гониосинехиях рекомендуют предварительно нанести коагуляты на окрашенные структуры корня радужки у основания сращения с помощью аргон-лазера, что обеспечивает ее натяжение. Мощность излучения 700–1500 мВт, диаметр пятна 100–200 мкм, экспозиция 0,1 с [235].

Лазерное устранение обтурации операционной фистулы – рефистулизация. О возможности использовать лазерные микрохирургические операции для щадящей коррекции осложнений неэффективных инструментальных антиглаукоматозных операций сообщают многие авторы [220, 362, 363, 594]. Выбор методики лазерной коррекции определяется причиной рецидива повышения ВГД после антиглаукоматозной операции. При блокировании УПК в зоне оперативного вмешательства корнем радужки или фиброзной пленкой необходимо выполнить лазерные вмешательства, позволяющие открыть фистулизирующую зону УПК [109, 220].

Известны следующие *методы ИАГ-лазерного устранения блока внутренней фистулы* [109, 220, 372, 594]:

• ИЭ – первая операция, которую обычно производят при блокаде фистулы корнем радужки. В том случае, если при выполнении пробы Форбса выявляют временное разблокирование фистулы, ИЭ дополняют гониопунктурой, если разблокирования не происходит, отсекают корень радужки (15–29 импульсов; 1,5–2,2 мДж) [220];

• устранение ущемления радужки из фистулы трабекулярной зоны с помошью ударной волны или путем отсечения [109];

• перфорация фиброзной пленки в зоне хирургической фистулы: 33–45 импульсов, 2,4–3,6 мДж [220] или 16–50 импульсов, 6–6,9мДж [372, 553];

• вскрытие ЗК или фибринозной мембраны, обтурировавшей отверстие дренажа Molteno или Ahmed в передней камере [397, 654];

• перфорация неиссеченного пигментного листка при несостоятельности хирургической колобомы (3–14 импульсов; 0,6–2,1 мДж) [220];

• устранение экссудата и/или крови с применением фибринолитического препарата (при однократном субконъюнктивальном или ретробульбарном введении гемазы до или после лазерного воздействия лизис ускоряется в 1,5–2 раза);

• факофрагментация хрусталиковых масс при обтурации ими УПК (лизис разрушенных излучением лазера хрусталиковых структур идет быстрее, чем при медикаментозном лечении) [109].

Поскольку частой причиной декомпенсации ВГД после неэффективных антиглаукоматозных операций с плоскими ограниченными фильтрационными подушками является прилипание корня радужки к зоне фильтрации

из-за резкого перепада давления в передней камере и склеральном синусе, предложено сочетать выполнение ИАГ-лазерной гониопунктуры в верхнем сегменте радужки и лазерной ИЭ в нижнем. В этом случае большая часть ВГЖ выльется в переднюю камеру из задней через колобому в нижнем сегменте и, перемещаясь в сторону наименьшего давления, попадает в область лазерной фистулы в верхнем отделе. Лучшие гипотензивные результаты дает сочетание лазерных гониопунктуры, ИЭ и инстилляций раствора 1 % пилокарпина [79, 645].

Лазерная коррекция рецидивов повышения ВГД после антиглаукоматозных микрохирургических вмешательств достаточно эффективна: 60,2 % непосредственно после лазерного вмешательства и 51,1 % через 9 мес.–2 года после него, о чем свидетельствуют стойкая нормализация ВГД и гидродинамических показателей [220];

Эффективность ИАГ-лазерной рефистулизации, выполненной через 6–7 нед. после первичной трабекулэктомии, у взрослых составляет 31,8 %, однако через 1 год и более после лазерные реоперации неэффективны [363].

По другим данным, ИАГ-лазерные операции по устранению обтурации внутренней фистулы мембраной или радужкой, произведенные после антиглаукоматозных операций (16–50 аппликаций, 6–6,9 мДж) [372, 553], приводят к значительному снижению ВГД – на 5–16 мм рт. ст. (в среднем на 8,6 мм рт. ст.), сохраняющемуся в течение 5 лет наблюдения [372]: фильтрация ВГЖ восстанавливается непосредственно после операции в 60 % случаев, через 7 мес после лазерной реоперации у 90 % пациентов нормализуется офтальмотонус, причем при уменьшении режима инстилляций [553].

ИАГ-лазерное отсечение корня радужки удается выполнить у половины больных [220]. ИАГ-лазерная перфорация несостоявшейся хирургической колобомы (вскрытие пигментного листка) осуществима во всех случаях, обеспечивает стойкую нормализацию ВГД у 60 % больных. После ИАГ-лазерной реперфорации рубцующейся внутренней фистулы УПК стойкий эффект отмечен у 40 % больных, эффективность ИАГ-лазерной трепанации неиссеченной трабекулярной ткани ниже 20 % [220].

У детей ИАГ-лазерное устранение ущемления радужки, иридотрабекулярных сращений, гониосращений (при блоке операционной фистулы корнем радужки) или постэкссудативной фиброзной ткани в зоне внутренней хирургической фистулы в области трабекулы (после трабекулэктомии) мы производили методом ударной волны или непосредственным рассечением с использованием контактных линз Гольмана. Энергия импульса от 2,2 до 8,5 мДж (в среднем 5,97±0,23 мДж), количество импульсов от 12 до 100 (в среднем 76,68±3,71) в зависимости от протяженности сращения, что позволяло освободить внутреннюю фистулу от сращений за 1–8 сеансов (в среднем 2,00±0,175), 1–2 курса (в среднем 1,13±0,04). При необходимости дополнительно выполняют ИАГ-лазерную периферическую ИЭ [21].

Лазерная рефистулизация при заращении внутренней фистулы после трабекулэктомии произведена нами на 75 глазах 74 детей [21]. Глаукома у 43 детей была врожденной, у 7 – постврожденной (с афакией), у 16 – постувеальной, у 9 – посттравматической. С целью получения гипотензивного эффекта ИАГ-лазером рассечены иридотрабекулярные сращения, гониоси-

нехии, отсечена ущемленная радужка, перфорирована фиброзная пленка в зоне хирургической внутренней фистулы.

Лазерная рефистулизация у детей оказалась деликатной, минимально травматичной, достаточно эффективной операцией (85,3 % в первые 3 мес и 88,9 % через 6 мес – 15 лет после операции), с выраженным и стойким ($p<0,001$) гипотензивным эффектом (в 73 % случаев в отдаленные сроки) (рис. 30, рис. 31).

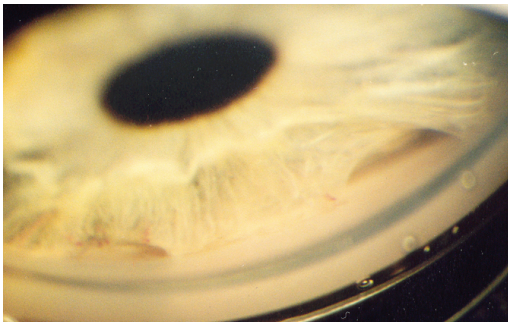

Рис. 30а

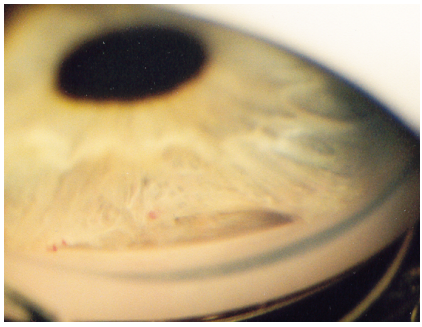

Рис. 30б



Рис. 30в



Рис. 30г

Рис. 30. Устранение заращения внутренней фистулы после трабекулэктомии у ребенка 4 лет с врожденной глаукомой (а, б) и у ребенка 11 лет с посттравматической глаукомой (в, г) (а, в – до ИАГ-лазерной рефистулизации – гониосинехотомии, б, г – после операции) – внутренняя фистула освобождена от сращений, ВГД нормализовано.

У взрослых пациентов осложнения ИАГ-лазерных реопераций после трабекулэктомии обычно минимальны, в основном это транзиторная офтальмогипертензия: повышение ВГД на 4 мм рт. ст. и более у 60 % больных в течение 2 ч после операции [363].

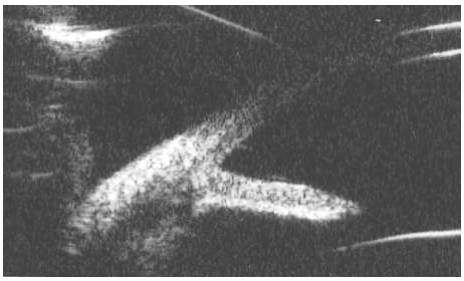

Рис. 31а

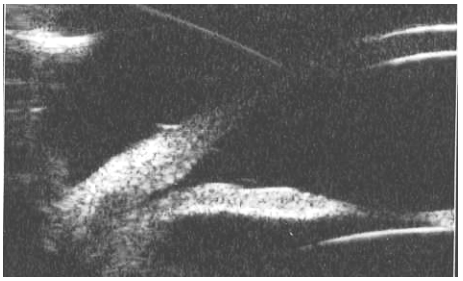

Рис. 31б

Рис. 31. Ультразвуковая биомикроскопия: а – до ИАГ-лазерной рефистулизации; б – после операции.

У детей осложнения лазерной рефистулизации также возникают редко: микрогеморрагии у 5,3 %, кератопатии у 5,3 %, обострения увеита у 4 %. Основными осложнениями являются рецидивы гониосращений (34,7 %), у 1/3 больных с повышением ВГД. Установлено, что рецидивы рассеченных лазерным излучением гониосращений протяженностью более половины внутренней фистулы у 2/3 детей не вызывают повышения ВГД, что обусловлено не только восстановлением функции части внутренней фистулы после лазерной рефистулизации, но и снижением продукции ВГЖ, которое нередко наблюдается у детей. В то же время почти у половины (15,9 %) из числа больных, у которых не удалось добиться компенсации ВГД после лазерной операции (27 %), согласно результатам гониоскопии, фистула была свободна от сращений, т. е. причина задержки оттока ВГЖ находилась вне зоны фистулы, в связи с чем требовалась повторная инструментальная антиглаукоматозная операция [21].

Чем раньше после трабекулэктомии производят лазерную реконструкцию внутренней фистулы у детей любого возраста, тем бóльшим количеством осложнений она сопровождается ($r=-0,728\pm0,054$). Однако для повышения эффективности лечения, несмотря на риск возникновения микрогеморрагий, стóит стремиться к выполнению рефистулизации в более ранние сроки после трабекулэктомии (в течение 1-го месяца), поскольку при этом значительно снижается ($p<0,001$) частота рецидивов заращения фистулы [21].

ИАГ-лазерная рефистулизация внутренней фистулы показана и эффективна только у тщательно отобранных больных – со сформировавшейся фильтрационной подушкой [553]. При рецидиве повышения ВГД после лазерных реопераций, чаще обусловленном рубцеванием фильтрационной подушки, у взрослых рекомендуют производить лазерную трабекулопластику (эффективность в течение более 1 года 72,7 %) [220].

Зрительные функции после лазерных вмешательств, предпринятых для устранения рецидива повышения ВГД после антиглаукоматозных операций на глазах, в которых выявлена стойкая нормализация ВГД, чаще не изменяются как у взрослых пациентов [220], так и у большинства детей [21]. Только у 20 % детей острота зрения повышается, поскольку устранение адгезивного преангулярного блока со снижением ВГД сопровождается у них повышением прозрачности роговицы, обусловленным устранением отека роговицы [21].

ИАГ-лазер можно использовать для лечения кистозных фильтрационных подушек. Считают, что для ремоделирования фильтрационных подушек целесообразнее применять ИАГ-лазер непрерывного действия [502]. Обычно сразу после лазерной перфорации стенки кисты содержимое ее вытекает, распределяясь тонким слоем между конъюнктивой и стенкой кисты, киста уменьшается в размере, ВГД снижается, при этом эффект сохраняется в течение 1,5 – 2 лет наблюдения [272]. ИАГ-лазерное ремоделирование фильтрационных подушек у 64 % пациентов способствует снижению ВГД, у 80 % – закрывает «текущие» подушки, у всех больных устраняет дискомфорт [502], хотя нередко эффект бывает временным [502], в 10 % случаев требуется более радикальная инструментальная ревизия ригидных кист [272].

Эффективность лазерного лечения кистозных фильтрационных подушек (64–90 %) после фистулизирующих антиглаукоматозных операций [272, 502] и хирургического лечения (до 100 %) [272] позволяет рекомендовать эти методы как последовательные этапы лечения послеоперационных солитарных кист конъюнктивы [272, 553, 664].

Среди лазерных антиглаукоматозных операций на радужке основными являются *иридэктомия (ИЭ), передняя синехотомия (ПСТ), задняя синехотомия (ЗСТ),* реже производят кореопластику.

Лазерную иридэктомию (иридотомию) проводят с целью восстановления тока ВГЖ из задней камеры в переднюю и устранения функционального зрачкового блока [162]. Эта операция – общепризнанный высокоэффективный метод лечения и профилактики первичной и вторичной закрытоугольной, узкоугольной глаукомы, а также некоторых форм смешанной глаукомы, бомбажа радужки до образования синехиальной блокады УПК [14, 15, 16, 38, 76, 174, 211, 271].

Раньше для ликвидации зрачкового блока на афакичных глазах использовали ксеноновый фотокоагулятор, позднее – аргоновый лазер [203,609]. В настоящее время для выполнения ИЭ используют лазеры непрерывного действия (аргоновый, диодный), короткоимпульсные лазеры (неодимовый ИАГ-лазер) и их комбинации, производя операции одномоментно или в несколько этапов [109, 174, 503, 514]. Аргон-лазерная синехиотомия и ИЭ при зрачковом блоке оказались эффективными в 88,6 % случаев: стала более глубокой передняя камера, уменьшился или исчез бомбаж, нормализовалось ВГД, повысилась острота зрения до 0,1–0,6 при сроке наблюдения до 3,5 лет [203]. Однако излучение аргонового лазера с большим трудом и не всегда способно перфорировать светло-голубые и толстые темно-коричневые радужки, отверстие получается маленьким, быстро зарастает [207, 211, 228].

Предложенный М.М. Красновым принцип последовательного использования аргонового лазера, а затем импульсного (сначала рубинового) с модулированной добротностью (метод комбинированной аргон-рубин-лазерной ИЭ) открыл принципиально новые возможности для формирования колобом радужки [14, 72, 134]. Благодаря появлению лазеров с модуляцией добротности более эффективной стала неодимовая ИАГ-лазерная ИЭ, точнее ИТ [228, 390, 458, 459, 583]. Срочная ИАГ-лазерная ИЭ, выполненная на

высоте приступа глаукомы [72], позволяет сформировать надежную колобому радужки, нормализовать ВГД и восстановить переднюю камеру у 89,6 % оперированных [228].

ИАГ-лазерная ИЭ стала бесспорной альтернативой «ножевой» хирургии при бомбаже радужки и остром зрачковом блоке [38, 166, 228, 278, 390, 503, 583, 681], поскольку согласно результатам рандомизированных исследований дает такой же эффект, как инструментальная ИЭ [398].

Некоторые авторы считают более целесообразным применять для выполнения лазерной ИТ не наносекундный, а пикосекундный лазер [410], хотя он требует более высоких энергетических затрат (средняя суммарная энергия – 4028 мДж) и создает в радужке отверстие размером до 724 микрон, но зато разрыв ткани – отверстие в радужке – более четко отграничено [410].

Показания к лазерной иридэктомии (иридотомии) такие же, как и к хирургической [174]: секклюзия зрачка, функциональный или преимущественно функциональный блок УПК с единичными передними спайками или начальным поражением дренажной зоны (в сочетании с медикаментозной терапией дает эффект до 100 %) [14]; сочетание «критического» состояния величины УПК при декомпенсации или субкомпенсации ВГД при закрытоугольной глаукоме [222].

При смешанной блокаде УПК с преобладанием органического компонента (обнаружении гониосинехий, занимающих половину и более окружности УПК), при сочетании функционального блока УПК с выраженным повреждением дренажной зоны, далекозашедших стадиях глаукомы лазерную ИЭ считают неэффективной [14, 52].

А.В. Степанов [228] выделяет лазерные операции при остром повышении офтальмотонуса после оптико-реконструктивных операций как самостоятельное направление лазерной хирургии. При неэффективности медикаментозной терапии зрачкового блока в течение 3–6 ч, особенно при угрозе контакта ЗЭР с ИОЛ, рекомендуется срочное выполнение оперативного вмешательство [65, 257].

ИАГ-лазерная ИТ показана при зрачковом блоке с переднекамерной ИОЛ после ленсвитрэктомии (например, при врожденном подвывихе хрусталика у больных с синдромом Марфана) [466], при зрачковом блоке с захватом ИОЛ в зрачке (например, после факоэмульсификации с интракапсулярной имплантацией ИОЛ) [456], для предупреждения которого диаметр ПКР должен быть меньше, чем диаметр оптической части линзы); при глаукоме с нанофтальмом у детей [463].

Лазерная ИЭ показана для профилактики пигментной глаукомы и при синдроме пигментной дисперсии. При пигментном дисперсионном синдроме и пигментной глаукоме благодаря выполнению ИАГ-лазерной ИТ, в процессе которой возобновляется ток жидкости между камерами, эффективно восстанавливается нормальная конфигурация радужки (по УЗБ профиль «concav» уплощается) [279, 382, 521], уменьшается вероятность иридозонулярного контакта и травмирования пигмента, что подтверждено результатами ультразвуковой биомикроскопии [477], снижается выраженность хронической иритации глаза, усиливается ток ВГЖ через лазерную колобому с усилением фагоцитоза клеток трабекулярной сети, в результате чего

клетки интертрабекулярного пространства очищаются от гранул пигмента и пр., устраняется офтальмогипертензия, хотя иногда и кратковременно [355, 409].

Лазерная ИЭ показана и достаточно эффективна при вторичной глаукоме и офтальмогипертензии, вызванной сращением или заращением зрачка при пластических передних увеитах, причем не только с функциональными, но и с органическими изменениями УПК, хотя и нередко требует повторных перфораций радужки [52, 255].

Лазерная ИЭ показана как дополнительное вмешательство после внутриглазных операций при неполном иссечении радужки при хирургической иридэктомии или закрытии колобомы спайками и пигментом [52]. Ее проводят также с профилактической целью на втором глазу при первичной односторонней закрытоугольной глаукоме и как предварительный этап перед трабекулопластикой на глазах с открытоугольной глаукомой и узким профилем УПК [174].

Основными условиями проведения лазерной ИЭ является сохранение прозрачности роговицы и отсутствие ее контакта с радужкой [162], поэтому выполнить ее практически невозможно при остром приступе из-за отека роговицы и радужки [148], в связи с чем противопоказаниями к лазерной ИЭ считают отек, помутнение роговицы и мелкую переднюю камеру [174].

Методики лазерной иридэктомии, иридотомии. До внедрения лазеров-деструкторов широко использовали двухэтапный способ аргон-лазерной ИЭ: первый этап – коагуляция новообразованных сосудов радужки и истончение облучаемого участка (мощность 0,45–0,6 Вт., экспозиция 0,5 с, диаметр пятна 250 мкм), на втором этапе в центре коагулируемого участка радужки производили разрушение глубоких слоев и пигментного листка, в ряде случаев до создания сквозного дефекта в радужке (при той же мощности и экспозиции, уменьшая диаметр пятна до 50 мкм) [203].

Позднее общепринятой стала *классическая методика одномоментной послойной ИЭ модулированным излучением ИАГ-лазера,* описанная F. Fankhauser [390, 392, 587]. Для формирования одной незакрывающейся колобомы диаметром 0,1–0,2 мм (так как в большинстве случаев края лазерной колобомы слипаются и ток жидкости между камерами прекращается) обычно достаточно 1–20 импульсов по 2,5–6,0 мДж [228] или 1–3 импульса по 5–15 мДж [174]. Признаком перфорации служит вымывание пигмента радужки через лазерную колобому в переднюю камеру. Для формирования перфорации радужки «европейского контингента пациентов» бывает достаточно нескольких (1–2) ИАГ-лазерных пунктур (2–10 мДж) [105, 162, 228, 235].

При отсутствии эффекта показана комбинированная одноэтапная аргон-ИАГ-лазерная ИТ [16, 503] – коагуляция радужки излучением аргонового лазера (4–5 импульсов; 0,05–0,08 Вт; 0,1 с; 200 мкм) с последующим сквозным рассечением радужки с помощью ИАГ-лазера (6–7 импульсов; 5–7 мДж) [211, 459]. При невозможности выполнения одномоментной сквозной перфорации радужки требуется предварительная коагуляция ее излучением термического лазера для образования участка атрофии, на котором затем выполняют ИАГ-лазерное рассечение радужки [54].

При отеке радужки и роговицы, снижения прозрачности оптических сред из-за реактивного воспаления, например, при оптико-реконструктивных операциях, после которых офтальмогипертензия и угроза контакта ИОЛ с роговицей [228], ИАГ-лазерная ИЭ технически выполнима, но в 62,2 % случаев имеет ряд особенностей: обычно ее производят на 2–5-й день после операции; необходимо использовать лазеры с модуляцией добротности (остальные лазеры неэффективны) и более высокие энергетические режимы (мощность импульса 3,5–6,0 мДж) [228].

Перед ИЭ обязательно суживают зрачок раствором 1 % пилокарпина [174]. При выполнении ИЭ целесообразно применять специальные контактные линзы. Лазерную ИЭ можно произвести в любом квадранте радужки [174]. Зону на 12 часах не рекомендуют использовать из-за возможного скопления здесь пузырьков газа во время лазерной процедуры [174]. Обычно ИЭ осуществляют в периферической зоне радужки на 10–11 и 13–14 часах [222], на истонченном бессосудистом участке [174, 222] или крупной крипте [174], при зрачковом блоке – на высоте купола бомбированной радужки, при многокамерном бомбаже рекомендуют производить множественные ИТ [165, 166], если формирование перфорации в одном месте затруднено, выбирают другой участок [138, 228, 433].

Существует несколько вариантов техники лазерной ИЭ, эффективность которых в значительной мере зависит от толщины, структуры и цвета радужки [174]. Известно 3 основных типа радужки здоровых глаз человека, различающихся особенностями архитектоники переднего стромального слоя: тип Краузе (типичный, регулярный), трабекулярный (лакунарный) и непрерывный (радиарный и губчатый). Для выбора оптимального вида лазерной энергии и способа лазерного воздействия предложена клиническая классификация типов радужки человека, основанная на учете особенностей архитектоники зрачкового и ресничного поясов (основные типы), степени пигментации переднего пограничного слоя и выраженности переднего стромального слоя (подтипы) [278].

Установлено, что эффект лазерной перфорации прикорневой зоны радужки коррелирует со степенью развитости переднего стромального слоя и в меньшей мере – со степенью пигментации переднего пограничного слоя [278]. Радужки резистентны к действию лазерного деструктора (рубин) при развитом и оптически прозрачном для лазерного луча переднем пограничном слое. Легче перфорируется зона контракционных борозд с оптически плотным и истонченным передним пограничным слоем при его отсутствии [278]. Наиболее выраженный эффект (100 %) рубин-лазерной перфорации наблюдается при голубых радужках регулярного (тип Краузе) и трабекулярного типов с типичной архитектоникой и обнаженным сфинктером зрачка. Несколько менее выражен эффект (85 %) при светло-коричневых радужках с типичной архитектоникой и обнаженным сфинктером зрачка, одинаковой плотностью переднего стромального слоя и заднего пигментного листка. Значительно менее выраженный эффект перфорации (45 %) наблюдается при голубых и светло-коричневых радужках со слабо выраженной зоной Фукса или при ее отсутствии и наличии контракционных дуг и колец. Слабовыраженный эффект (20 %) получен при темно-коричневых радужках с

типичной архитектоникой, с наличием контракционных дуг и колец, существованием зоны Фукса или без нее, более плотным и развитым передним стромальным слоем: отмечается преждевременное разрушение менее плотного заднего пигментного листка с поглощением значительного количества лазерной энергии при прохождении через пигментированный передний пограничный слой [278].

При радужках непрерывного типа (с плотным и развитым передним стромальным слоем), как радиарного (голубые), так и губчатого (темно-коричневые), как типичной архитектоники, так и с контракционными дугами и кольцами трудно или невозможно перфорировать радужку с помощью рубинового деструктора [278].

Послойный метод выполнения ИЭ особенно эффективен при светло-карих радужках: лазерные аппликации (50 мкм, 700–1500 мВт, 0,2 с) выжигают строму с образованием постепенно углубляющегося кратера. Пигментный слой радужки вскрывают излучением аргонового лазера (50–100 мкм; 500–600 мВт; 0,1–0,2 с) или неодимового ИАГ-лазера (30 мкм; 5–15 мДж).

При очень светлых радужках производят поэтапную ИЭ – за 2–5 сеансов (50–100 мкм; 600–1000 мВт; 0,2–0,5 с; 30–60 импульсов) с перерывами 2–3 нед. При этом после каждого сеанса строма радужки истончается, умеренно пигментируется. Недостатки метода – большая длительность процедуры, частое возникновение вялотекущего увеита, образование спаек [174].

При толстой радужке темно-коричневого цвета из-за наличия толстого мезодермального стромального слоя и слабой дифференцировки рисунка поверхностного стромального слоя, большого количества пигмента, небольшого количества крипт и лакун, узкого УПК требуется более интенсивный режим излучения: средняя суммарная энергия, необходимая для выполнения сквозной ИАГ-лазерной ИТ – 3,6–31 импульс (в среднем 5), с суммарной энергией 171–961мДж (в среднем 212 мДж) [211, 487].

Предложено много вариантов комбинированных аргон-ИАГ-лазерных методик ИЭ для пациентов с толстой радужкой темно-коричневого цвета [162] или больных монголоидной расы с закрытоугольной глаукомой [211]:

– *создание кратера до половины толщины радужки с помощью ИАГ-лазера* (1–3 импульса; 4 мДж); *углубление его излучением аргон-лазера до перфорации радужки* с формированием отверстия диаметром 250–4000 мкм (до 70 импульсов; 50 мкм; 0,02 с; 1,2–1,5 Вт), поскольку темные радужки можно перфорировать аргон-лазером, а при ИАГ-лазерной перфорации заднего эпителия радужки высок риск повреждения хрусталика [207];

– *одномоментная ступенчатая комбинированная лазерная ИЭ* [211];

– *модифицированная трехэтапная техника:* 1-й этап – с помощью ИАГ-лазера делают углубление на основании крипты радужки (2–3 импульса; 1–3 мДж); 2-й этап – аргон-лазерная коагуляция радужки для уменьшения толщины ее стромы и коагуляция сосудов (2–5 импульсов; 0,04–0,06 Вт; 0,1–0,15 с; 50 мкм); 3-й этап – формирование сквозного отверстия в радужке с помощью ИАГ-лазера (3–5 импульсов; 1–2 мДж) [211].

Поскольку традиционное рассечение радужки приводит к выбросу большого количества пигмента в переднюю камеру, нарушению прозрачности влаги, возникновению затруднений при выполнении операции и механиче-

скому повреждению клеток ЗЭР, аргон-коагуляты рекомендуют наносить плотно друг к другу, формируя единое пятно ожога, в пределах которого сразу производят сквозную перфорацию радужки с помощью ИАГ-лазера (2–3 импульса; 8–11мДж) [162].

Радужка – непревзойденный отражатель врожденных недостаточностей, закрепленных в генотипе. При выборе места проведения лазерной ИЭ следует избегать рефлексогенных зон на радужке, ответственных за орган зрения. По топографическим картам проекционных зон человека область «глаз» проецируется на радужке правого глаза в секторе 13 ч 15 мин, а левого глаза – на 10 ч 45 мин. Если иридэктомические отверстия совпадают с иридологическими зонами проекции глаза, то наблюдается длительный реактивный синдром, который медленно купируется, и часто для его устранения требуется дополнительное лазерное вмешательство [244].

Несмотря на усовершенствование техники лазерной ИЭ, в отдельных случаях не удается получить сквозное отверстие в радужке, у многих больных оно закрывается: после восстановления передней камеры края свежей лазерной колобомы обычно слипаются, лазерные колобомы закрываются из-за отложения пигмента, образования спаек, небольшого размера колобомы, выраженного воспалительного процесса и через 5–7 дней из 3 периферических ИАГ-лазерных колобом функционируют 1–2 [228]. Облитерация ИАГ-лазерных колобом через 1–2 нед наступает у 12,5 % взрослых больных с посттравматической патологией [105, 228]. Для профилактики облитерации лазерных колобом необходимо создавать несколько колобом (более 2), причем достаточного размера – до образования незакрывающегося отверстия диаметром 0,1–0,2 мм [107, 109] и проводить адекватную противовоспалительную терапию после операции [105, 228].

Причины недостаточной эффективности ИАГ-лазерной ИТ при зрачковом блоке: обратный ток жидкости и скопления ее в ретро- или интравитреальном пространстве; образование передних спаек в прикорневой зоне радужки, препятствующих восстановлению передней камеры, для устранения которых требуется радикальная инструментальная хирургическая операция [174, 278].

Доказана эффективность *многочисленных комбинированных методик ИЭ, предназначенных для использования в различных ситуациях и лечения разных контингентов больных:*

– комбинированный метод устранения зрачкового блока при артифакии [210]: ИАГ-лазерная ЗСТ в секторе с наименьшим количеством задних спаек (5–30 импульсов; 1–2 мДж) с ИАГ-лазерной периферической ИТ, которую производят через 2–5 мин;

– комбинированная диод-ИАГ-лазерная методика ИЭ, применяемая при лечении больных группы риска развития геморрагических осложнений (при рубеозе, окклюзии зрачка, терминальной «болящей» глаукоме, тяжелых увеитах): за 15–20 мин до выполнения стандартной ИАГ-лазерной ИЭ вместо аргон-лазерной коагуляции радужки производят ее диод-лазерную коагуляцию (на расстоянии 1–1,5 мм от места планируемой ИЭ на 7 и 4 часах; 10–15 коагулятов; 0,3–0,6 Вт; 0,3–0,5с) с визуальным контролем сокращения стромы радужки и её сосудов [38, 238, 252, 679].

При некоторых формах глаукомы с адгезивным компонентом, кроме ИТ, производят ПСТ и ЗСТ (коагуляты наносят у основания передних спаек или корня радужки), некоторые авторы выполняют аргон-лазерный гониосинехиолизис как самостоятельное вмешательство или в сочетании с гониопластикой [75]. При зрачковом блоке, обусловленном обширными спайками, рекомендуют осуществлять секторальную ЗСТ – прямое ИАГ-лазерное воздействие на задние спайки (1,2–3,5 мДж) [165, 166]. При комбинации круговой задней спайки с ЦХО производят ЗСТ в сочетании с транссклеральной циклокоагуляцией [109].

При неполном анатомо-реконструктивном эффекте ИАГ- и аргон-ИАГ-лазерной ИЭ, чаще на фоне «короткого» глаза или «крупного» хрусталика, выполняют периферическую иридопластику с использованием аргонового лазера [222]: «штриховые» коагуляты (200–400 мВт; 0,2–0,45 с; 300–500 мкм)наносят в прикорневой зоне радужки по окружности в области проекции максимальной глубины задней камеры глаза под контролем методом ультразвуковой биомикроскопии. При этом происходит сокращение ткани с уменьшением площади поверхности и высоты «купола» радужки, приводящее к расширению УПК.

Для расширения ригидного зрачка и устранения секклюзии нередко выполняют аргон-лазерный фотомидриаз – аргон-лазерную иридопластику с нанесением коагулятов (мощность импульсов до 500 мВт) на расстоянии 1,0–1,5 мм от края зрачка [138, 148, 483]. Эффективной и менее травматичной альтернативой аргоновому лазеру в этих случаях является диодный лазер зеленого диапазона с длиной волны 532 нм и меньшей мощностью импульса (200–300 мВт) [121]. Лазерный фотомидриаз нередко используют в сочетании с синехиокоагуляцией [202, 442].

Результаты лазерной иридэктомии (иридотомии). Доказана перспективность лазерных ИЭ, ИТ как достойной альтернативы срочному оперативному вмешательству – периферической ИЭ – при зрачковом блоке [27]. При истинном зрачковом блоке, вызванном нарушением сообщения между камерами вследствие плотного контакта радужки с ИОЛ или передней гиалоидной мембраной стекловидного тела и начинающегося адгезивного процесса, периферическая лазерная ИЭ дает немедленный эффект [228]. Появление тока жидкости со взвесью пигмента из лазерной колобомы свидетельствует о снятии блока, передняя камера восстанавливается сразу после перфорации радужки в течение 30–60 мин наступает просветление роговицы, исчезает боль и нормализуется ВГД, стойкий безрецидивный эффект отмечается у 89,6–93,2 % взрослых пациентов [228] и у большинства (81,2 %) детей на глазах с заднекамерной ИОЛ [91, 166]. Однако несмотря на формирование колобомы и устранение бомбажа практически у всех детей, у 1/3 из них не происходит восстановления передней камеры и не наблюдается выхода ВГЖ из задней камеры [228, 166].

При закрытоугольной и узкоугольной глаукоме отмечена высокая эффективность ИЭ с использованием аргонового лазера в сочетании с рубиновым лазером с модулированной добротностью [15], после которой выполняют ИАГ-лазерную ИЭ [50, 458, 459, 487, 585, 610, 679]. Анатомо-реконструктивный эффект – создание периферической лазерной колобомы в радужке

при закрытоугольной глаукоме достигает 94,2–100 % [271, 487], за один сеанс – 65,5 %; за несколько сеансов – 28,5 % [21].

Нормализация ВГД в ранние сроки после ИАГ-лазерной ИТ при закрытоугольной глаукоме констатирована у 83 % больных [21], через 1,5–2 года достигнутый уровень ВГД сохранялся у 52 % пациентов, в основном – с глаукомой в начальной и развитой стадии, с высоким коэффициентом легкости оттока [21], ВГД снижается в среднем на 2,43 мм рт. ст., улучшается «индекс закрытия УПК», снижаются доза и частота инстилляций гипотензивных средств [487].

Больным с далекозашедшей и терминальной глаукомой с низким коэффициентом легкости оттока и гониосинехиями на фоне выраженного анатомического эффекта операции и наличия сквозной лазерной колобомы радужки, но при этом наблюдается повышенное ВГД, показано хирургическое лечение [21].

Выполнение ИАГ-лазерной ИТ на глазах после купирования острого приступа глаукомы сопряжено со значительными трудностями (удается в 62,5 % случаев), но достигнутый эффект у всех сохраняется в течение 1,5 лет наблюдения [21].

При выполнении профилактической ИАГ-лазерной ИТ на клинически здоровых глазах с целью предупреждения повышения ВГД при наличии первичной закрытоугольной глаукомы на втором глазу сквозная перфорация в прикорневой зоне радужки получена у всех больных при воздействи 1–2 импульсов и ВГД было стабильно нормальным в течение 1,5 лет [21].

Многие авторы отмечают долговременное сохранение лазерных колобом [228, 459, 583] и увеличение площади окружающей зоны депигментированной субатрофичной стромы [21]. Отверстие в радужке обычно имеет неправильную или щелевидную форму [21]. Сформировать сквозной дефект в радужке излучением ИАГ-лазера у больных с закрытоугольной глаукомой при интенсивной пигментации радужки или толстой светлой строме непрерывного типа нередко не удается (5,8 %), хотя лазерное истончение стромы в виде атрофического белого участка волокон стромы, лишенных пигмента, снимает относительный зрачковый блок [271]. Для профилактики зрачкового блока при задних спайках, весьма эффективна (93 %) методика, предусматривающая выполнение периферической ИАГ-лазерной ИТ в сочетании с ЗСТ [166].

Сравнительная оценка модифицированной (трехэтапной) техники лазерной ИЭ [211] и одноэтапной комбинированной лазерной ИЭ [14,16] у лиц монголоидной расы (с толстой темной радужкой) показала, что при выполнении ИЭ в предложенной модификации уменьшается суммарная энергия лазерного воздействия: аргон-лазера в 2 раза, ИАГ-лазера в 4 раза, что оказывает благотворное влияние на течение послеоперационного периода: реактивная гипертензия была менее выражена, ее удавалось быстро купировать без интенсивной терапии [211].

Выполнение периферической ИЭ с гониопластикой при первичной глаукоме во всех случаях позволяет расширить профиль УПК, предотвратить декомпенсацию ВГД в результате закрытия трабекулярной зоны корнем радужки и развития зрачкового блока, снизить ВГД у большинства больных (75 %) [161].

Лазерная ИТ, выполненная на фоне увеита, купирует обтурацию зрачка [634], хотя у большинства больных лазерные колобомы зарастают.

Анатомо-реконструктивный эффект лазерной ИТ целесообразно оценивать не только по наличию колобомы, но и по разработанным критериям ультразвуковой биомикроскопии и гониоскопии. Выявлена неполная корреляция между гониоскопической картиной и результатами ультразвуковой биометрии при клювовидном УПК, что объясняет возможность неадекватной оценки степени открытия УПК и определения показаний к выполнению дополнительных оперативных вмешательств. По данным ультразвуковой биомикроскопии реконструктивный эффект лазерной ИТ при закрытоугольной глаукоме составляет 68 %, в 17 % случаев требуется дополнительная медикаментозная терапия, в 15 % – повторные или дополнительные антиглаукоматозные вмешательства: лазерные (6 %) или хирургические (9 %) [222].

Клиническими критериями эффективности лазерных вмешательств (ИЭ, иногда в сочетании с периферической иридопластикой с использованием аргонового лазера) являются снижение ВГД до 20–22 мм рт. ст. и менее, отсутствие необходимости в последующем выполнении оперативного вмешательства или прогрессирующего поражения диска зрительного нерва, ухудшения центрального и периферического полей зрения в динамике [222].

У детей лазерные операции при зрачковом блоке произведены нами на 105 глазах 99 детей [21]. На всех глазах выполняли ИТ или ИЭ, при злокачественном зрачковом блоке в сочетании с гиалоидотомией (19 глаз с афакией). Чаще (в 64,8 % случаев) применяли комбинированную аргон-ИАГ-лазерную методику выполнения ИТ. Определена тактика выбора методики лазерной операции при проявлениях зрачкового блока у детей. При «классическом» зрачковом блоке с полной секклюзией зрачка и тотальным бомбажем, застойной инъекции глаза, выраженном кровенаполнении сосудов радужки одномоментное формирование достаточной по размеру базальной колобомы (особенно с использованием простой ИАГ-лазерной методики) сопряжено с риском возникновения значительных кровоизлияний. Поэтому ИАГ-лазерную ИТ следует производить в сочетании с комбинированной аргон-ИАГ-лазерной двухэтапной периферической ИТ, особенно при «трудных» – темных радужках с толстой стромой. Сначала выполняют единичные точечные иридопунктуры ИАГ-лазером на бессосудистых наиболее проминирующих участках бомбированной радужки (временная процедура, позволяющая устранить зрачковый блок, обеспечить выход жидкости из задней камеры и уменьшить кровенаполнение радужки) и во время того же сеанса осуществляют 1-й этап комбинированной периферической ИТ: у корня радужки, обычно на 11 часах и\или 1 часу, на месте планируемой базальной колобомы наносят аргон-коагуляты в виде кольца, а через 2 – 3 дня выполняют 2-й этап – сквозную иридотомию в кольце аргон-коагулятов [21].

При неконтактности ребенка или нежелательности повторного применения наркоза можно производить комбинированную периферическую ИТ одномоментно, хотя двухэтапная операция дает значительно меньше осложнений и более стойкие отдаленные результаты.

Аргон-лазерную коагуляцию сосудов в зоне планируемого вмешательства производят по классическим методикам [202, 483].

При «многокамерном» бомбаже, без нарушения гидродинамики, периферическую ИТ выполнять нецелесообразно, так как обычно она не устраняет бомбаж. В этих случаях более эффективна простая множественная ИАГ-лазерная ИТ на бессосудистых участках максимально выраженной субатрофии и выстояния радужки (рис. 32). При этом через сквозной дефект в радужке из задней камеры часто выходят остатки хрусталиковых масс, экссудата, регенеративных элементов (шары Адамюка–Эльшнига), в результате чего ускоряется их рассасывание, которое у детей происходит весьма активно, и таким образом удается устранить причину бомбажа [21].



Рис. 32а

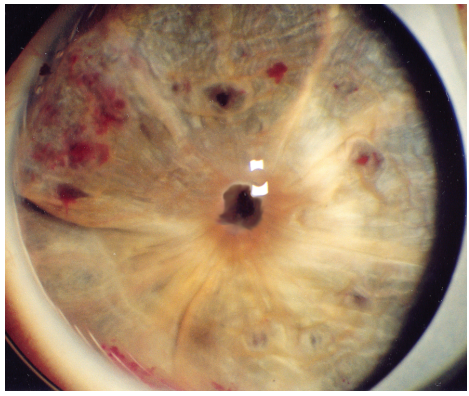

Рис. 32б

Рис. 32. Устранение постувеального зрачкового блока и многокамерного бомбажа радужки. а – до множественных аргон-ИАГ-лазерных ИТ; б – после операции. Восстановлен ток ВГЖ из задней камеры в переднюю, нормализовано ВГД, устранен отек роговицы.

При окклюзии зрачка постэкссудативной пленкой дисцизию зрачковой мембраны и рассечение сращений следует выполнять только после периферической лазерной ИТ в один или несколько этапов в зависимости от состояния глаза.

Энергия импульса при ИТ зависит от толщины и плотности радужки, количество сеансов – от прозрачности сред, выраженности кровоизлияний во время операции, контактности ребенка, стремления провести лечение без наркоза. Для точности фокусировки и дополнительной иммобилизации глаза ребенка следует обязательно использовать контактные линзы Гольдмана и/или Абрахама [21].

Таким образом зрачковый блок был устранен у большинства детей (97 %), у половины из них (58,7 %) отмечено повышение остроты зрения. Существенное снижение ($p<0,05$) гипотензивного эффекта лазерного устранения зрачкового блока с 97,1 % после операции до 87,9 % через 6 мес и более было обусловлено выраженной склонностью детских глаз к зарастанию лазерных колобом радужки (20,9 %), особенно при постувеальной и посттравматической патологии. Лучшие и более стойкие результаты при меньших энергетических затратах получены при этапной аргон-ИАГ-лазерной ИТ: в 2 раза снижена частота возникновения кровоизлияний ($p<0,05$), в 4 раза – заращения колобом ($p<0,001$) (рис. 33, 34) [21].

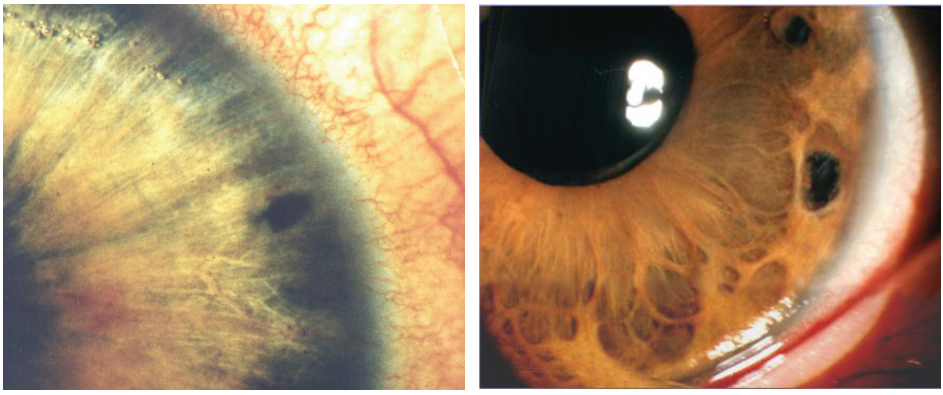

Рис. 33а Рис. 33б

Рис. 33. Периферическая колобома, выполненная при зрачковом блоке. а – с помощью ИАГ-лазера; б – аргон-ИАГ-лазера.

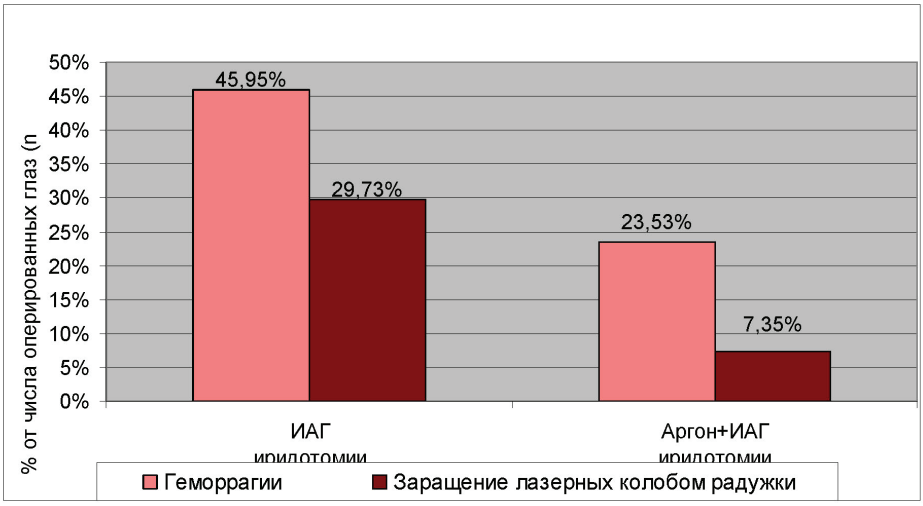

Рис. 34. Частота развития осложнений ИАГ-лазерной и комбинированной аргон-ИАГ-лазерной ИТ при зрачковом блоке у детей.

Высокие реконструктивные результаты и отсутствие тяжелых осложнений делают зрачковый блок одним из основных показаний к лазерным операциям у детей [21].

Осложнения лазерной иридэктомии (иридотомии). ИАГ-лазерная ИТ обычно не сопровождается тяжелыми осложнениями, хотя имеется потенциальная опасность повреждения структур УПК и хрусталика, вплоть до разрыва его передней капсулы [406, 578, 677]. Основные ранние осложнения после ИАГ-лазерной ИТ: повышение ВГД, кровотечение из сосудов радужки (4,6 %) [228, 271], передний увеит, обычно купирующиеся без тяжелых последствий [487], рецидив зрачкового блока из-за иридоциклита (6,8 %) (рис. 35) [165, 166].

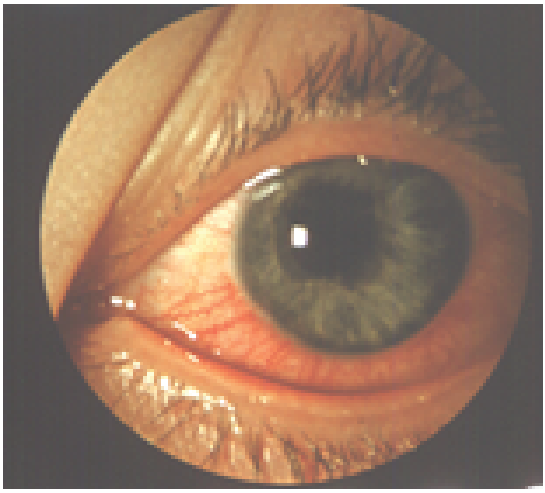

Рис. 35. Глаз ребенка с иридоциклитом после ИТ при зрачковом блоке.

Небольшое кровотечение из сосудов радужки (4,6–8,3 %) [271] обычно прекращается через несколько секунд, а небольшая гифема рассасывается самостоятельно через 2–3 дня [271].

Осложнения в ходе и после лазерной ИТ возникли у 46,7 % детей, чаще в виде микрогеморрагий (у 25,7 %) [21].

При комбинированной лазерной ИТ кровоизлияний практически не наблюдается: аргон-лазерная коагуляция приводит к запустению сосудов [162, 228], как и комбинированная диод-ИАГ-лазерная ИЭ, даже на глазах с рубеозом и терминальной глаукомой [252].

При локальном отеке ЗЭР соответственно зоне лазерного воздействия (6,1 %) [162, 681] и помутнении роговицы, чаще возникающем при очень мелкой передней камере (10,3 %) [271], специального лечения не требуется, поскольку они исчезают через 1–2 сут [271].

При аргон-лазерной ИТ большая ожоговая поверхность, образующаяся после лазерного вмешательства на радужке, может вызвать рецидив спаечного процесса, особенно в зоне базальной коагуляции радужки при очень мелкой передней камере [203].

Данные о частоте возникновения реактивной офтальмогипертензии после ИАГ-лазерной ИТ разноречивы: по данным одних авторов, ВГД в большинстве случаев повышается до 10 мм. рт. ст. (ранний подъем через 20 мин после ИТ, максимальное ВГД – через 80 мин, нормализация – через 100 мин, по данным других, частота развития офтальмогипертензии не выше 27,3 % [211] или даже 6,9 %, причем ВГД повышается незначительно, «не достигая высоких цифр» и нормализуется через 1–3 дня на фоне приема легких диуретиков [271]. Наиболее выражена симптоматика реактивной гипертензии у больных с субкомпенсированным уровнем ВГД до операции – от 12,1 % при трехэтапной технике ИТ до 33,3 % при одноэтапной. При предварительном применении инстилляций пилокарпина частота развития лазериндуцированной гипертензии снижается до 1,4 % [347].

При электронной сканирующей микроскопии удаленных хрусталиков установлено, что ИАГ-лазерная ИТ (до интракапсулярной экстракции катаракт) может вызывать небольшие изменения на передней экваториальной поверхности хрусталика, поэтому для профилактики его повреждения нужно стремиться делать ИТ как можно более периферическими [677]. Сквозное разрушение радужки излучением аргонового лазера сопровождается термическим повреждением субкапсулярного слоя хрусталика с образованием его субкапсулярных помутнений [207], а при мелкой камере – с ожогом эпителия и ЗЭР [138]. Известна возможность образования катаракт, индуцированных воздействием излучения аргон-лазера при ретинокоагуляции [483].

ЦХО после лазерной периферической ИТ у больных при первичной открытоугольной глаукоме чаще возникает при использовании аргонового лазера (52 %), чем в случае применения его в сочетании с ИАГ-лазером (12 %), причем при обоих методиках достоверно чаще в нижнем секторе, и исчезает к 7-му дню (по данным ультразвуковой биомикроскопии) [596].

Как редкое осложнение возможен кистозный макулярный отек [357], Описан случай разрыва десцеметовой мембраны с ее ограниченной отслойкой при прозрачной роговице и сохранной остроте зрения после последовательной аргон-ИАГ-лазерной периферической ИТ при закрытоугольной глаукоме [494].

Отсутствие эффекта от лазерной периферической ИЭ, несмотря на успешное формирование лазерных колобом (из-за немедленного блокирования их стекловидным телом (10,4 %) [228], в сочетании с неэффективностью мидриатиков считают признаком злокачественной глаукомы цилиовитреального блока [27, 138, 385]. В этом случае требуется срочное вмешательство – дренирование задних отделов стекловидного тела в переднюю камеру путем гиалоидотомии [43, 138, 140, 174] или передняя витрэктомия, позволяющие нормализовать сообщение между ретровитреальным пространством и передней камерой глаза [43, 62, 138, 241, 257].

Сравнительная оценка эффективности лазерной и инструментальной ИЭ. Установлена одинаковая эффективность этих операций (89,6 % и 90,7 %) [228]. При лазерной ИЭ у 8,3 % наблюдалось локальное кровоизлияние, свидетельствующее об относительной травматичности операции. Инструментальная ИЭ не сопровождалась осложнениями, но с учетом риска инфицирования ее считают более рискованной, чем неинвазивную лазерную операцию, поскольку увеличивается продолжительность лечения в стационаре [228]. Некоторые авторы считают ИАГ-лазерную ИТ более эффективной, чем аргоновую и даже инструментальную [583].

Таким образом, ИАГ-лазерная ИТ – эффективный и безопасный метод, используемый в комплексе лечебных метоприятий, проводимые при первичной закрытоугольной глаукоме с преимущественно функциональным блоком передней камеры. Лечение проводят амбулаторно, оно не дает осложнений и побочных эффектов, не имеет противопоказаний со стороны общего состояния пациента, его легко переносят больные [271]. В тех случаях, когда у больных с закрытоугольной глаукомой не удается произвести

ИЭ, возможна лазерная кореопластика: на зрачковую зону радужки в одном из ее секторов с помощью аргонового лазера наносят 20–30 коагулятов в несколько рядов (как при периферической иридопластике). Сокращение стромы радужки сопровождается подтягиванием зрачка в ту же сторону, углубление передней камеры говорит об эффективности лазерного лечения [141, 174].

Из *лазерных антиглаукоматозных операций на ресничном теле* известны [109] транспупиллярная циклофотокоагуляция с использованием рубинового, аргонового и криптонового лазеров; интраокулярная эндолазерная циклофотокоагуляция излучением аргонового и диодного лазеров (через гониолинзу со склерокомпрессией или через эндоскоп); транссклеральная циклолазеркоагуляция с помощью неодимового ИАГ-лазера, аргонового, криптонового, рубинового или диодного лазеров – наиболее востребованная операция, показанная при любых формах глаукомы, которую выполняют с органосохранной целью. Авторы единодушны во мнении, что транссклеральная циклофотокоагуляция излучением диодного лазера практически у всех больных с терминальной глаукомой купирует болевой синдром и заметно снижает ВГД [161].

В тяжелых случаях, когда реконструктивные ИАГ-лазерные операции типа ИТ, синехотомии, гиалоидотомии выполнить невозможно или они не дали гипотензивного эффекта, показано применение дополнительного лазерного метода неинвазивного гипотензивного лечения, разработанного для детей с неоперабельными врожденными глаукомами в сочетании с аниридией и буфтальмом (патент РФ на изобретение № 2220691). Позднее этот метод широко применяли как эффективный вспомогательный способ органосохраняющего лечения и при других видах терминальных глауком детского возраста, особенно у неоднократно оперированных детей, когда восстановить естественные пути оттока не представляется возможным из-за выраженных вторичных изменений глаз, буфтальма, передних интеркаллярных стафилом, а операции как реконструктивного, так и фистулизирующего типа обычно бесперспективны и опасны в связи с высоким риском гибели глаза на операционном столе.

Разработанный метод [21] предусматривает обязательное предварительное определение проекции ресничного тела на склеру с помощью уточняющей диафаноскопии, поскольку локализация его у детей с буфтальмом весьма вариабельна; выбор дифференцированно дозированного энергетического режима в зависимости от типа склеры, определяемого при биомикроскопическом и ультразвуковом исследовании (измерение толщины склеры с прилегающими оболочками) и диод-лазерную транссклеральную циклокоагуляцию (нанесение аппликаций по всей проекции ресничного тела, исключая зоны стафилом и предшествовавших операций) (рис. 36). С использованием этого метода прооперированы 13 инструментально неоперабельных глаз детей: сразу после операции гипотензивный эффект получен в 84,6 % случаев, через 6 мес и более – в 61,5 %. Во всех случаях удалось сохранить глаз как орган и добиться хорошего косметического эффекта.

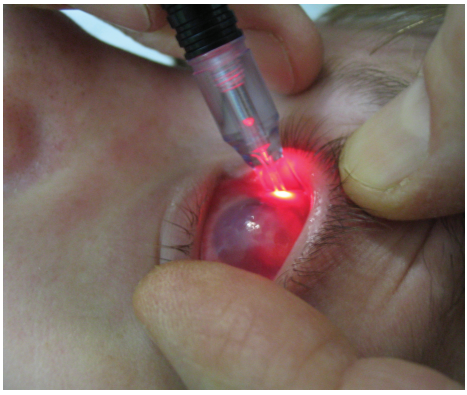

Рис. 36а



Рис. 36б

Рис. 36. Диод-лазерный метод транссклеральной циклокоагуляции при терминальных формах глаукомы детского возраста: а – нанесение диод-лазерных коагулятов; б – выполнение транссклеральной циклокоагуляции ребенку 12 лет с абсолютной посттравматической глаукомой.

Лазерные методы лечения злокачественной глаукомы (цилиохрусталиковый и цилиовитреальный блоки) [174] включают гониопластику, капсуло- и гиалоидотомию с использованием импульсного лазерного излучения [385], а также коагуляцию ресничных отростков через зрачок или колобому радужки с помощью аргонового лазера и транссклеральную циклокоагуляцию излучением ИАГ- лазера непрерывного типа [212].

Признаком злокачественной глаукомы с цилиовитреальным блоком (в отличие от глаукомы со зрачковым блоком) является отсутствие углубления передней камеры после лазерной ИТ: не происходит оттока ВГЖ через лазерную колобому, что заметно по отсутствию движения взвеси пигмента [25, 219].

В лечении злокачественной глаукомы наиболее эффективной считают ИАГ-лазерную гиалоидотомию [75, 228, 231, 348, 385, 459, 635, 643], разрушение передней пограничной мембраны стекловидного тела способствует выходу влаги из стекловидного тела в переднюю камеру, которая сразу углубляется [385, 459].

Лазерную гиалоидотомию чаще производят при помутнении передней пограничной мембраны стекловидного тела с витреальным блоком – злокачественной глаукоме в афакичном глазу [27, 127, 203, 228, 291, 348, 369, 385, 442, 635, 643] и циливитреальном блоке в глазах с ИОЛ [219, 303, 442, 635].

Известны две основные методики гиалоидотомии – периферическая и транспупиллярная. Периферическая гиалоидотомия [385] – рассечение передней пограничной мембраны стекловидного тела с помощью ИАГ-лазера через периферическую колобому радужки, сохранившуюся после ЭЭК или лазерную, выполненную непосредственно перед гиалоидотомией, обычно в нижнем отделе, которую чаще применяют при артифакии. Транспупиллярная гиалоидотомия – рассечение передней пограничной мембраны стекловидного тела в области зрачка с формированием отверстия диаметром 1,5–2 мм [27, 127, 165, 228, 385] является эффективной альтернативой хирурги-

ческим методам устранения цилиовитреального блока при афакии, а также выполняется с оптической целью при помутнении гиалоидной мембраны в центральной зоне зрачка [52].

Для ИАГ-лазерной гиалоидотомии обычно требуется минимальная энергия импульса – от 1,5 до 4 мДж, реже – до 5–6,0 мДж [52, 107, 127, 348], еще реже – до 11 мДж [385]. При цилиовитреальном блоке на глазах с ИОЛ для лазерной гиалоидотомии применяют те же методики и минимальные энергетические режимы [219, 303, 442, 635]. Для профилактики выпадения стекловидного тела и отслойки сетчатки стремятся использовать возможно меньшее количество импульсов [291, 348, 369, 635].

Доказана более высокая (до 76,8 %) эффективность транспупиллярной гиалоидотомии по сравнению с периферической (45,7 %) [52], поэтому, учитывая комбинированный характер ретенции ВГЖ, многие авторы одновременно выполняют лазерную ИТ обоих видов [127].

ИАГ-лазерная гиалоидотомия достаточно эффективна при злокачественной глаукоме различной этиологии, в том числе при вторичной посттравматической [27, 75, 166], причем даже после предшествующих неоднократных лазерных и интрументальных ИЭ [385]. Обычно сразу после успешного лазерного дренирования полостей стекловидного тела восстанавливается передняя камера [385, 459], быстро снижается ВГД практически у всех больных, у 83,3 % из них нормальное ВГД сохраняется до 1 года [127, 219]. По данным других авторов гипотензивный эффект гиалоидотомии при посттравматической злокачественной глаукоме чаще (у 80 %) нестойкий [52].

У детей одновременная периферическая и транспупиллярная гиалоидотомия (разрушение передней пограничной мембраны стекловидного тела диаметром 1,5–2,0 мм в области зрачка и лазерной периферической колобомы радужки для дренирования жидкости из задних отделов стекловидного тела), выполненная на 19 афакичных глазах с цилиовитреальным блоком, у 84,2 % из них привела к нормализации ВГД с углублением передней камеры, при этом гипотензивный эффект к отдаленным срокам наблюдения сохранился у 78,6 % [21].

При заднем витреальном блоке, помимо гиалоидотомии, необходимо выполнить *ИАГ-лазерный задний витреолизис* – рассечение стекловидного тела с линзой Пеймана (10–32 импульса; 0,8–3,0 мДж) [567] – дренирование глубоких интравитреальных полостей до тех пор, пока в переднюю камеру не начнет выходить ВГЖ с разжиженным стекловидным телом [52, 219]. Такую глубокую ИАГ-лазерную витреотомию – образование канала в стекловидном теле – производят также с целью ослабления тракции стекловидного тела при отслойке сетчатки [391, 392].

В.В. Бакуткиным и соавт. (1990) [24] предложено *комплексное лазерное микрохирургическое вмешательство при злокачественной глаукоме,* включающее одномоментную лазерную ИЭ излучением аргонового лазера (0,3–0,9 Вт; 0,1–0,5 с; 50–200 мкм) или рубиновым лазером (0,05–0,15 Дж) для исключения зрачкового блока и тангенциальную аргон-лазерную гониопластику (0,2–0,5 Вт; 0,1–0,3 с; 200–500 мкм) для проведения дифференциальной диагностики глаукомы с органической блокадой УПК. Затем для ликвидации цилиовитреального блока производят ЗКТ и переднюю гиалои-

дотомию с помощью ИАГ-лазера или рубинового лазера с использованием минимальных режимов. При отсутствии эффекта на фоне медикаментозной терапии в течение 1–2 сут. и сохранении мелкой передней камеры (глубина менее 1,6 мм), производят транссклеральную циклокоагуляцию (излучение лазера с длиной волны 1060 нм в непрерывном режиме работы).

ИАГ-лазерная гиалоидотомия может быть методом выбора как при афакичной, так и при псевдофакичной глаукоме, а также произведена перед хирургической витрэктомией или вместо нее [348], так как попытку выполнить ИАГ-лазерную гиалоидотомию считают более предпочтительной, чем осуществление инвазивной операции [228, 385], хотя некоторые авторы отмечают недостаточно высокую эффективность лазерного вмешательства и рекомендуют хирургическую витрэктомию [500]. По данным других авторов, при одинаковой гипотензивной эффективности этих операций (91,7 % и 100 % соответственно) продолжительность лечения и риск развития осложнений при инструментальной закрытой витрэктомии гораздо выше, чем при ИАГ-лазерной транспупиллярной гиалоидотомии, отмечены даже случаи отслойки сетчатки [228], поэтому при злокачественной глаукоме неинвазивная ИАГ-лазерная гиалоидотомия стала достойной альтернативой экстренной инструментальной операции [52, 224, 228].

Основное препятствие для успешного осуществления ИАГ-лазерной гиалоидотомии – большой диаметр заднекамерной ИОЛ (более 7 мм), которая блокирует выход ВГЖ из стекловидного тела в переднюю камеру [520]. В связи с этим при удалении катаракты на глазах, склонных к развитию злокачественной глаукомы, необходимо произвести секторальную или обширную периферическую ИЭ, что позволит с успехом выполнить последующую ИАГ-лазерную гиалоидотомию, если она потребуется [520].

Лечение неоваскулярной глаукомы – сложная задача. *Аргон-лазерное лечение вторичной неоваскулярной глаукомы,* развившейся на фоне рубеоза радужки при диабете, после тромбоза центральной вены сетчатки и при другой патологии может быть проведено для облитерации новообразованных сосудов в УПК, что нередко обеспечивает успех последующего оперативного вмешательства [134].

Разработан патогенетически обоснованный *способ комбинированного лазерного лечения неоваскулярной глаукомы* [208], позволяющий снизить ВГД, уменьшить или устранить рубеоз у 79–84,8 % больных. При *постромботической неоваскулярной глаукоме* (при средних показателях ВГД 29±0,5 мм рт. ст.; полном и неполном тромбозе центральной вены сетчатки сроком 2–4 мес. и рубеозе II–III степени) производят панретинальную аргон-лазерную коагуляцию за 2–4 сеанса в зависимости от состояния УПК с дополнительной аргон-лазерной гониопластикой или трабекулопластикой, часто с ИАГ-лазерной гониопунктурой, при *пролиферативной диабетической ретинопатии с рубеозом I–III степени* рекомендуют провести предварительную панретинальную лазеркоагуляцию, а через 1–2 нед – антиглаукоматозные лазерные вмешательства (аргон-лазерная гониопластика, трабекулопластика, при необходимости в сочетании с ИАГ-лазерной гониопунктурой и ИЭ) в зависимости от состояния УПК. При *неоваскулярной глаукоме с кольцевыми задними сращениями, бомбажем радужки* показана лазерная

ИЭ, через 1 нед в зависимости от ширины УПК выполняют лазерную гониопунктуру или трабекулопластику. Все аргон-лазерные вмешательства на радужке обязательно сопровождают коагуляцией сосудов в ее прикорневой зоне.

Интересным и перспективным методом лечения глаукомы представляется склеротомия ab externo – термальная склеротомия с использованием гольмиевого лазера (THC-YAG), работающего в инфракрасном спектре (длина волны 2,1 мкм). Лазерный луч с помощью оптического зонда толщиной 0,7 мм через прокол конъюнктивы подводят к склере и выполняют сквозную склеротомию (энергия импульса 80–120 мДж; суммарная энергия 1,4–7,2 Дж), эффективность которой через 6 мес – 75 %; через 12 мес – 68 % [446].

При чрезмерном миозе, нередко приводящем к значительному ухудшению зрения при глаукоме и других состояниях, может быть полезной лазерная частичная коагуляция сфинктера, позволяющая добиться желаемой степени расширения зрачка [134]. Лазерной коагуляции успешно поддаются также миотические кисты, часто возникающие при лечении антихолинэстеразными препаратами [134], и, возможно, врожденные.

Таким образом, в настоящее время в арсенале офтальмологов имеется большое количество вмешательств для лечения глауком. При адекватном выборе метода лазерного вмешательства и соблюдении соответствующей технологии его выполнения комплекс патогенетически ориентированных лазерных оперативных вмешательств достаточно эффективен и может быть использован для лечения различных форм глаукомы, в том числе развившейся после ранее проведенного хирургического [161].

Наиболее эффективными лазерными реконструктивными вмешательствами при глаукомах считают: периферическую ИЭ или ИТ при остром зрачковом блоке, органическом зрачковом блоке, закрытоугольной глаукоме (ИАГ- и аргон-ИАГ-лазерная); гиалоидотомию при афакичной злокачественной глаукоме (ИАГ-лазерная); пластические операции на структурах дренажной зоны при открытоугольной глаукоме (аргон-трабекулопластика, гониопластика, ИАГ-лазерная десцеметогониопунктура, выполняемая после непроникающей глубокой склерэктомии); лазерное устранение обтурации внутренней фистулы и адгезивной патологии УПК (ИАГ- и аргон-ИАГ-лазеры) [50, 107, 141, 174, 228, 372, 459, 594].

Однако следует отметить, что лазерные методы лечения глаукомы при всем своем многообразии и довольно высокой эффективности могут привести к развитию осложнений и не являются панацеей. Более того, в литературе есть сообщения, в которых отмечается, что традиционные хирургические антиглаукоматозные операции, произведенные после лазерных вмешательств, уже не столь эффективны [50].

4.4. ЛАЗЕРНАЯ КОРЕОПЛАСТИКА – РЕКОНСТРУКЦИЯ ФОРМЫ И ПОЛОЖЕНИЯ ЗРАЧКА ПРИ ЕГО ЭКТОПИИ И ДЕФОРМАЦИИ

Для лазерной реконструкции положения и формы зрачка использовали различные виды излучения: ксеноновый фотокоагулятор, аргоновый лазер [25, 135, 202, 483], аргоновый лазер с рубиновым лазером с модуляцией добротности [14], диодный лазер [121], неодимовый лазер на неодимовом стекле [148], неодимовый ИАГ-лазер [388, 392].

Аргон-лазерная коретракция – аргон-лазерная коагуляция радужки в сегменте, противоположном смещению зрачка – ведет к смещению зрачка в сторону оптической оси глаза за счет рубцевания радужки. Показана только при незначительном смещении зрачка, его близком расположении к оптической оси глаза. Энергетические параметры (0,4–0,8 Вт; 0,1–0,3 с; 200–500 мкм) зависят от толщины и степени пигментации радужки [206].

В зависимости от степени смещения зрачка, толщины радужки, наличия сращений используют следующие методы лазерной кореопластики.

Антитракционная кореопластика показана при дислокации зрачка, обусловленной швартами, иридокорнеальными сращениями [228]:

• *классическая кореопластика по Fankhauser* – коррекция положения зрачка при афакии путем пересечения витреокорнеальных и передних сращений, подтягивающих зрачок к рубцу роговицы (1 сеанс воздействия излучения ИАГ-лазера; 10–60 импульсов, с энергией импульса 16–25 мДж в мультиимпульсном режиме) [390];

• *кореопластика по Степанову,* характеризующаяся более щадящим энергетическим режимом (1–2 сеанса воздействия излучения ИАГ-лазера; 20–100 импульсов по 3,5–6,0 мДж в моноимпульсном режиме) [228];

• *комбинированная лазерная кореопластика по Кириченко*, включающая лазеркоагуляцию смещенного края радужки с помощью диодного лазера (длина волны 532 нм) с последующим одномоментным рассечением сфинктера зрачка на участке эктопии с помощью неодимового ИАГ-лазера (длина волны 1064 нм) [121];

• *комбинированная антитракционная кореопластика*: 1-й этап – антитракционный лазерный синехиолизис – пересечение витреокорнеальных и передних сращений, вызывающих смещение зрачка к послеоперационному рубцу, причем пересечение вблизи рубца роговицы, устраняющее тракцию (1–2 сеанса воздействия излучения ИАГ-лазера, 20–100 импульсов по 3,5–6,0 мДж в моноимпульсном режиме) [63]; 2 этап – через 2–3 дня, если не достигнута достаточная центрация зрачка, – сеанс аргон-лазерной коагуляции радужки на расстоянии 2–3 мм от края зрачка, в секторе радужки, противоположном смещению – радиально ориентированные лазерапликации от зрачка к корню радужки по 3–4 в каждом направлении (10–20 импульсов; 0,5–1,0 Вт; 0,1 с) [202]. Рубцевание радужки в местах нанесения ИАГ-лазерных коагулятов на участке, противоположном смещению зрачка, приводит к смещению его в нужном направлении [228].

Лазерная сфинктеротомия при эктопии зрачка – ИАГ-лазерное радиальное рассечение сфинктера радужки на участке, противоположном сме-

щению зрачка (1–2 сеанса; 30–70 импульсов; 1,5–6 мДж) [63, 107, 134, 235, 389] показана при смещении зрачка на 1–4 мм, обычно в сторону рубца, вызывающем снижение остроты зрения, особенно при фиброзно-измененной радужке, наличии противопоказаний к хирургической реконструкции [223, 228]. Рассечение радужки производят в направлении оптического центра, начиная от края зрачка, и заканчивают разрез в 1 мм от него (на 1–1,5 мм ниже точки прохождения зрительной оси глаза через плоскость радужки) [235], при недостаточном эффекте дополнительно производят поперечное рассечение на 0,3–0,5 мм в нужном направлении [107], с коагуляцией фрагментов рассеченного края радужки, используя деструктор (ИАГ-лазер) и коагулятор (диод-лазер) для придания округлой формы сформированному краю зрачка [107, 121].

ИАГ-лазерная ИТ производится при значительной децентрации зрачка и расположении его в зоне средней периферии радужки для смещения зрачка в сторону оптической оси глаза (1,5–3,0 мДж) [206]. В 15 % случаев лазерные ИТ выполняют по поводу дислокации зрачка, в 85 % – по поводу различных форм глаукомы [109, 134, 228]. Оптическая ИТ (или кореопластика) сопряжена с высоким риском повреждения хрусталика [519], поэтому ее чаще производят на афакичных глазах.

ИАГ-лазерная кореопластика при травматическом мидриазе – слабо энергетическое воздействие на прикорневую зону радужки излучением ИАГ-лазера (0,05–0,08 Дж, 250–300 мкм) – вызывает сужение зрачка и может быть полезным при дислокации хрусталика или ИОЛ для их фиксации [148].

Нередко требуется *дополнительная лазерная коагуляция радужки* – перед, в ходе и после ИАГ-лазерной ИТ – для профилактики или остановки кровотечения из стромы радужки, а также для выравнивания краев зрачка или его дополнительного расширения, которую производят с использованием аргонового лазера (0,4–0,8 Вт; 0,1–0,3 с; 200–500 мкм) [206] или диодного лазера [121].

Комбинированная лазерная кореопластика при эктопии зрачка включает лазеркоагуляцию смещенного края радужки с помощью диодного лазера (длина волны 532 нм) с одномоментным рассечением сфинктера зрачка на участке эктопии с помощью неодимового ИАГ-лазера (длина волны 1064 нм) [121].

При значительном смещении зрачка, его небольшом диаметре (до 1 мм), расположении зрачка на расстоянии 1–2 мм от верхнего лимба и прикрытии его верхним веком или полном заращении зрачка и неэффективности других методик производят корепраксию – формирование искусственного зрачка в центральной зоне радужки [63, 228].

Аргон-лазерный фотомидриаз – расширение зрачка посредством коагуляции радужки излучением аргон-лазера (иридопластика) – с нанесением коагулятов на расстоянии в 1,0 – 1,5 мм от зрачкового края [134, 138, 148, 202, 203] – создает стойкий мидриаз из-за рубцовой деформации радужки, нарушая диафрагмальную функцию. Эту операцию чаще производят при афакии, поскольку не исключена возможность термоповреждения капсулы хрусталика и радужки [107].

При выполнении комбинированных аргон-ИАГ-лазерной ИТ и сфинктеротомии, а также аргон-лазерного фотомидриаза (140 глаз) и коагуляции сосудов (211 глаз у детей) оптимальны мощность импульса 0,2–0,5 Вт, длительность импульса 0,1 с, диаметр пятна 100–300 мкм, количество импульсов 12–50 [21].

Поскольку излучение аргонового лазера в сине-зеленой части спектра провоцирует развитие атрофических изменений в строме радужки, при эктопии зрачка предпочтительнее использовать диодный инфракрасный лазер с длиной волны 810 нм. Щадящее воздействие инфракрасного излучения – профилактика грубых атрофических изменений радужки в будущем [54, 679].

При *сочетании дислокации зрачка со ЗМ* производят сначала репозицию зрачка, затем ДЗМ, при *окклюзии зрачка* – сначала лазерную дисцизию прелентальной ЗМ (иногда не только получают оптический эффект, но и устраняют часть тракции радужки), а затем репозицию зрачка. Если эктопия или деформация зрачка сопровождается ретролентальными помутнениями (вторичные катаракты, экссудативные задние мембраны) сначала выполняют лазерную репозицию зрачка, затем – дисцизию ЗМ, перерыв между сеансами – не менее 1 нед [54].

С помощью *лазерной кореопластики* не всегда удается исправить форму зрачка до идеально круглой, а положение его сделать идеально центральным, но у 85,3 % больных устраняют тракционные сращения в передней камере [228], у всех больных отмечается значительное улучшение зрения, у 66,7–86 % выше 0,3 [206, 228]. Улучшение зрения обусловлено совмещением зрительного отверстия с оптической осью глаза, устранением сферической аберрации, ликвидацией тракционного воздействия, играющего важную роль в развитии макулярного отека и дистрофии роговицы [228].

Модификация *антитракционной кореопластики по Степанову* менее травматична и более результативна, чем классическая ИАГ-лазерная ИТ по Fankhauser, что связано с использованием щадящих энергетических режимов: благодаря уменьшению ударной волны ИАГ-лазера уменьшается выраженность механического повреждения, щадящий режим аргон-лазера обусловливает менее значительное термическое повреждение [228].

При лечении 349 детей с деформацией, дислокацией, заращением зрачка мы использовали комплекс лазерных вмешательств на 353 глазах: сфинктеротомии (68), иридотомии (88) и корепраксии (13), произведенные в сочетании с передней синехотомией (107) и задней синехотомией (84), гониосинехотомией (99), деструкцией зрачковой мембраны (35), фотомидриазом (140), коагуляцией сосудов радужки (11).

В большинстве случаев (79,9 %) лазерное лечение было этапным из-за снижения прозрачности влаги передней камеры, насыщения ее разрушенными фрагментами радужки и элементами крови. В 46,7 % случаях ИАГ-лазерное воздействие комбинировали с аргон- или диод-лазерным. Для совмещения зрачкового отверстия с оптической осью глаза при деформации или дислокации зрачка сначала предпринимали попытку выполнить *антитракционную переднюю или заднюю синехотомию*. Использовали *классиче-*

скую методику антитракционной кореопластики – иссечение витреокорнеальных и иридокорнеальных сращений вблизи рубца [390] и *комбинированную антитракционную кореопластику* – аргонкоагуляцию поверхности радужки на расстоянии 2–3 мм от края зрачка в сегменте, противоположном смещению зрачка через 2–3 дня после пересечения тракционного сращения [63, 228]. При ригидной, рубцово-измененной радужке и отсутствии эффекта от синехотомии показана ИАГ-лазерная *сфинктеротомия* – клиноводное рассечение сфинктера длиной 1–3 мм соответственно центральной оптической зоне (рис. 37) [105].

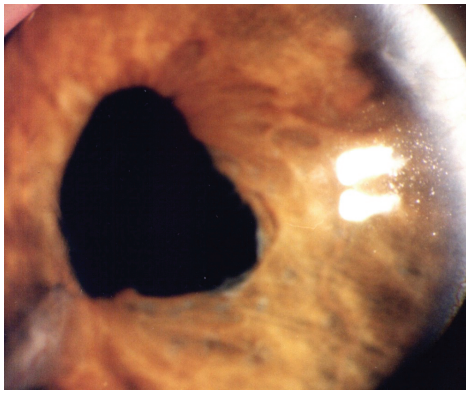

Рис. 37а

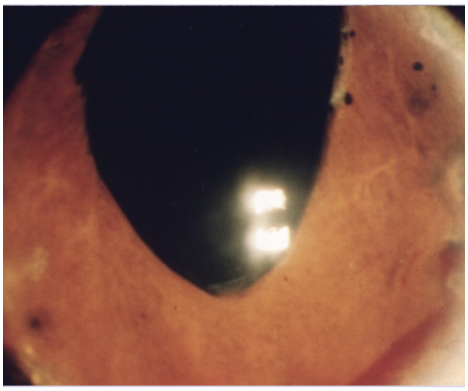

Рис. 37б

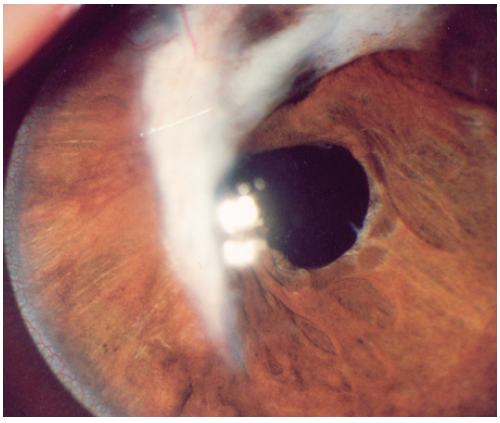

Рис. 37в

Рис. 37. Сфинктеротомия (а – на 5 часах; б и в – на 6 часах). После операции зрачок стал более центрированным.

Энергетические режимы, используемые при комбинированных лазерных вмешательствах (сфинктеротомия, иридотомия и корепраксия, произведенные в сочетании с передней и задней синехотомией для устранения деформации, дислокации или заращения зрачка), адаптированы нами для выполнения операций у детей: энергия импульса от 0,4 до 8,2 мДж (в среднем 4,36±0,13); количество импульсов от 4 до 240 (в среднем

93,78 ± 2,56) в зависимости от толщины и плотности радужки, шварт, 1–8 сеансов (в среднем 1,74±0,06), 1–3 курса (в среднем 1,19±0,02). Энергетические параметры аргонового лазера, использованные при комбинированных аргон-ИАГ-лазерной иридотомии и сфинктеротомии, а также для выполнения аргон-лазерного фотомидриаза (140 глаз) и коагуляции сосудов (211): мощность импульса 0,2–0,5 Вт, длительность импульса 0,1 с, диаметр пятна 100–300 мкм, количество импульсов 12–50 [21].

Использованный комплекс лазерных вмешательств у детей продемонстрировал высокую реконструктивную эффективность – до 90,9 % в ближайшие сроки и 93,7 % в отдаленные, при этом отмечены увеличение диаметра зрачка, повышение выраженности реакции на свет ($p<0,001$) и повышение остроты зрения у 42,4 и 64,9 % детей в эти сроки, причем пропорционально их возрасту ($r=0,302\pm0,060$). К отдаленным срокам после лазерной реконструкции зрачковой зоны деформация зрачка была устранена у 86,6 % детей, дислокация зрачка – у 89,6 %, частота исходной офтальмогипертензии снизилась ($p<0,001$) в 3 раза (с 19 до 6,6 % через 6 мес и более) [21].

Эффективность лазерной кореопластики зависит от протяженности и плотности сращений, степени дислокации зрачка, ригидности радужки, которые определяются этиологией и условиями формирования сращений, длительностью их существования, а также дислокации или заращения зрачка. Своевременное пересечение тракционных передних синехий и шварт позволило восстановить форму и центрацию зрачка, предотвратить рубцевание радужки, дистрофию ее и роговицы [21].

У детей нами выявлен характерный для них отсроченный иридолизис: через 1–2 года после аргон-лазерной коагуляции радужки формируются слишком обширные непредсказуемой формы колобомы ее (рис. 38). Благодаря выраженному отсроченному иридолизису существенно повышается (на 9,3 %; $p<0,001$) оптический эффект через 6 мес и более после комбинированных аргон-ИАГ-лазерных операций (иридотомия, сфинктеротомия, фотомидриаз) [21].

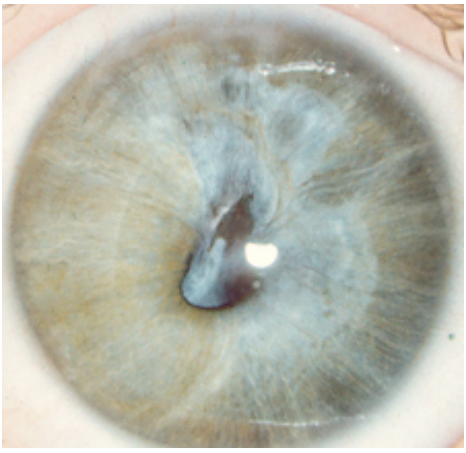

Рис. 38а

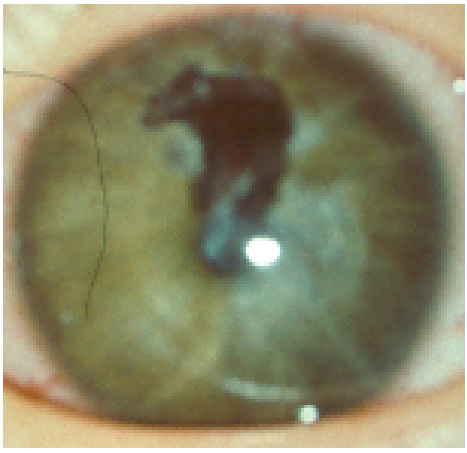

Рис. 38б

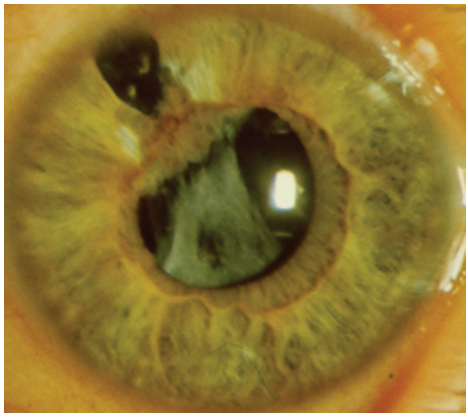

Рис. 38в

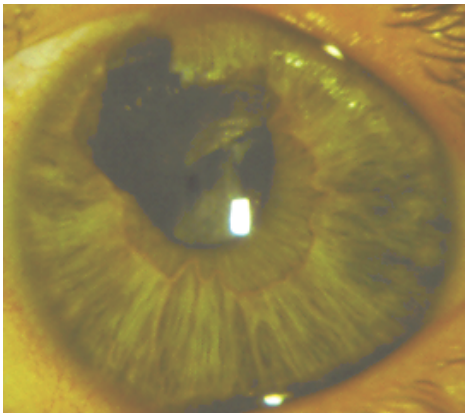

Рис. 38г

Рис. 38. Поздний иридолизис после комбинированных аргон-ИАГ-лазерных операций с воздействием аргона на радужку: а, б – до и после аргон-ИАГ-лазерной сфинктероиридотомии с ДЗМ, аргон-лазерного фотомидриаза и коагуляции сосудов радужки; в, г – до и после аргон-ИАГ-лазерной ЗСТ (в месте сращения радужки со зрачковой мембраной). В обоих случаях через 1–1,5 года после комбинированной лазерной операции в результате отсроченного иридолизиса образовались колобомы радужки неправильной формы.

В связи с этим у детей эффект аргон-лазерного или комбинированного аргон- ИАГ-лазерного воздействия следует оценивать не ранее чем через 1 год после лазерной операции – не нужно спешить с дополнительным лазерным расширением сформированного зрачкового отверстия. После ИАГ-лазерного воздействия без аргона незапланированного увеличения отверстий в радужке в поздние сроки наблюдения не происходит [21].

Опыт показывает, что для предупреждения отсроченного непредсказуемого иридолизиса (атрофии радужки), обусловленного воздействием излучения аргон-лазера, в дальнейшем в качестве офтальмокоагулятора при операциях на радужке у детей целесообразнее использовать инфракрасный диодный лазер [21].

Осложнения после лазерной кореопластики обычно минимальны: кровотечения из сосудов радужки в ходе операции возникли у 19 % взрослых [206] и у 13,6 % детей [21], что характерно для операций на радужке. Кровоизлияния в передней камере чаще полностью рассасываются в течение 1–2 дней. Гифема наблюдается редко: у 1 ребенка с рецидивирующей гифемой после предшествовавших инструментальных операций отмечена гифема на 2/3 передней камеры через 10 мин после лазерной периферической ИТ с ГСТ [21].

Реактивная офтальмогипертензия выявлена у 22 % больных [206], причем она была слабовыраженной (ВГД на высоте подъема 25–32 мм рт. ст., нормализация ВГД через 1–2 дня) [206], для детей такое осложнение нехарактерно [21].

Рецидивы сращений (6,5 %), кератопатия (4,0 %), обострение увеита (1,4 %) у детей отмечались редко, в половине случаев сочетались с прогрессированием имевшихся дистрофических изменений роговицы. Отслойки сетчатки не выявлено: исходно имевшаяся отграниченная отслойка сетчат-

ки у 1 ребенка с посттравматическим заращением зрачка после лазерной корепраксии не прогрессировала [21].

В целом осложнения, возникшие после ИАГ-лазерной реконструкции зрачковой зоны, тяжелых последствий не имели, за исключением случаев наличия исходной патологии, например, дистрофии роговицы, которая имела тенденцию к прогрессированию после лазерного воздействия. На основании приведенных данных можно сделать вывод, что ИАГ-лазерные и ИАГ-аргон-лазерные комбинированные вмешательства высокоэффективны для устранения деформации, дислокации, заращения зрачка у детей, хотя и более травматичны по сравнению с операциями, описанными ранее.

Сравнительная оценка результатов лазерной кореопластики и инструментальных операций показала, что они приблизительно одинаковы (острота зрения 0,2 и выше у 73,7 и 90,3 % больных соответственно), а выраженность реактивного воспаления после инструментальной реконструкции передней камеры была достоверно значительнее, частота осложнений в 3 раза выше, чем после лазерной операции [228]. Лазерная хирургия позволяет уменьшить продолжительность лечения по сравнению с таковой при выполнении оптической инструментальной ИЭ в 1,4–2,6 раза, а при реконструкции передней камеры в 3,0–5,6 раза [228].

Таким образом, при одинаковых оптических результатах лазерной и инструментальной кореопластики значительно более низкую выраженность реактивного воспаления и частоту осложнений, а также меньшую продолжительность лечения обеспечивает выполнение лазерных вмешательств [228].

4.5. ЛАЗЕРНАЯ КОРЕПРАКСИЯ – СОЗДАНИЕ ИСКУССТВЕННОГО ЗРАЧКА С ПОМОЩЬЮ ЛАЗЕРА (ОПТИЧЕСКАЯ ИРИДОТОМИЯ)

По мнению М.М. Краснова и С.Н. Федорова, образование «нового зрачка» с помощью лазера – корепраксия заслуживает предпочтения перед оперативным вмешательством с использованием режущего лезвия во всех случаях, когда она технически выполнима [137, 256]. Развитие лазерной корепраксии прошло большой путь от ксенонового фотокоагулятора и выбора лазерных источников энергии. Разработаны различные методики лазерных операций: послойная ИЭ, комбинированная ИЭ, одноимпульсная ИЭ [16]. Однако реально эффективная лазерная корепраксия, или оптическая ИЭ, стала возможной только с появлением короткоимпульсных лазеров-деструкторов с модуляцией добротности, позволяющих сформировать зрачок при любом типе и толщине радужки, практически во всех случаях при его заращении или эктопии [14, 107, 223, 228, 235, 256, 307, 390, 392].

Корепраксия показана при заращении зрачка, его небольшом диаметре (до 1 мм), значительном смещении зрачка – расположении его в 1–2 мм от верхнего лимба и прикрытии верхним веком на глазах с афакией. При смещении зрачка на 2,5–4 мм от оптической оси глаза выполнение лазерной сфинктеротомии нецелесообразно из-за необходимости иссечения слишком

большого участка сфинктера и прилежащей радужки, в этом случае показана корепраксия – создание искусственного зрачка в центральной зоне [63, 121, 228].

При полном заращении зрачка для создания нового зрачка диаметром 1,5–2 мм требуется 2–4 сеанса, 30–70 импульсов с энергией 5–10 мДж [134, 203, 389], интервал между сеансами 2–4 дня в зависимости от выраженности иридоциклита и скорости рассасывания гифемы [223]. Показанием к окончанию очередного сеанса является снижение прозрачности камерной влаги [54].

Известны следующие *методики ИАГ-лазерной корепраксии* (создание нового зрачка диаметром 2–4 мм в центральной зоне радужки):

• *классическая методика поэтапной ИАГ-лазерной корепраксии F. Fankhauser* – поверхностное разрушение радужки в зоне формирования зрачка с постепенным углублением, а затем расширением кратера деструкции (1–4 сеанса с интервалом 2–3 дня, за сеанс 50–90 импульсов по 4–12 мДж, не более 20 мДж) [390, 392]. При неоваскуляризации радужки рекомендуют произвести предварительную коагуляцию сосудов с помощью термического лазера (как перед операцией, так и в ходе ее) [39, 202, 483];

• методика, разработанная А.В. Степановым, – комбинированная аргон-ИАГ-лазерная корепраксия – аргон-лазерная коагуляция радужки в зоне планируемого формирования зрачка (1 сеанс, 50–60 импульсов по 0,5 Вт, 500 мкм, 0,2 с) со сквозным разрушением радужки через 2–4 нед излучением ИАГ-лазера с модуляцией добротности (энергетический режим идентичен таковому при классической поэтапной корепраксии F. Fankhauser, но эффект достигается за 1 сеанс и с меньшим количеством импульсов – 20–60, со снижением уровня энергии до 4–8 мДж) [107, 228].

Для выполнения первого этапа комбинированной корепраксии в последние годы все чаще используют лазеры, работающие в зеленой части спектра [54]. Такая комбинированная лазерная корепраксия, включает два этапа: 1-й этап – коагуляция радужки с помощью диодного лазера с длиной волны 532 нм с формированием сквозного «окна» в зоне лазеркоагуляции с использованием ИАГ-лазера [121].

Для выравнивания краев нового зрачкового отверстия может быть произведена дополнительная аргон-лазерная коагуляция радужки (параметры идентичны – 0,4–0,8 Вт; 0,1–0,3 с; 200–500 мкм), которая через 2–4 дня расширяет новый зрачок в сторону децентрации [206].

Для лечения иноперабельных травматических катаракт и заращения зрачка А.А. Финагиным предложена щадящая методика оптико-реконструктивных лазерных операций, которая предусматривает использование умеренных энергетических режимов (в пределах 1,2–5 мДж), небольшого количества импульсов за сеанс (в пределах 10–60), увеличение количества сеансов (до 6) и продолжительности интервала между ними, а при лазерной корепраксии – технология спаренных сеансов с интервалом между сеансами пары 2–3 дня, а между парами – 2–4 нед [261].

В результате лазерной корепраксии создать искусственный зрачок (сквозная перфорация радужки излучением ИАГ-лазера в центральной зоне) удается практически у всех взрослых больных [54, 206, 228], в то время как у

детей корепраксия часто неэффективна из-за развития рецидивирующих передних увеитов [91]. Однако зрачок диаметром более 2 мм, удовлетворяющий больных с косметической точки зрения, удается сформировать только у 45,2 % взрослых пациентов, 1–2 мм – у 19,3 %, не более 1 мм – у 35,5 % больных [228]. Улучшение зрения отмечается у всех больных, причем выше 0,3 у 78,4 % больных после поэтапной и у 73,2 % после комбинированной корепраксии [228].

Корепраксия – одна из наиболее травматичных лазерных операций, поскольку требует разрушения значительного участка радужки и сосудов. Реактивная офтальмогипертензия в первые 2 ч после операции бывает более выражена после комбинированной аргон-ИАГ-лазерной корепраксии (вследствие ожоговой травмы радужки), чем после поэтапной ИАГ-лазерной корепраксии, но купируется быстро – за 1 сутки [228]. В ходе формирования зрачка неизбежны кровотечения из сосудов радужки (14,4–40,5 %) как в зоне операции, так и на значительном удалении от нее, чаще с развитием гифемы, крайне редко – частичного гемофтальма, которые полностью рассасываются (гифема за 2–3 дня, гемофтальм за 10 дней). Практически у всех больных после корепраксии у взрослых пациентов наблюдается иридоциклит разной степени выраженности [228].

Из-за попадания фрагментов разрушенной радужки и крови в камерную влагу прозрачность ее быстро уменьшается, в результате чего снижается прицельность лазерной деструкции, в связи с чем требуется несколько сеансов лазерного воздействия – в зависимости от выраженности иридоциклита и скорости рассасывания гифемы [223]. Учитывая относительную травматичность корепраксии, последующее лазерное разрушение сопутствующей катаракты рекомендуют производить через 1–2 мес [223].

Сравнительная оценка результатов лазерной и инструментальной корепраксии показала более спокойное послеоперационное течение, отсутствие тяжелых осложнений, уменьшение частоты их рецидивов в 3,2 раза, а продолжительности лечения в 1,7 раза при лазерном лечении по сравнению с инструментальным [228].

Применение нами при лечении 11 детей с заращением зрачка методики комбинированной аргон-ИАГ-лазерной этапной послойной корепраксии с предварительной аргон-лазерной коагуляцией сосудов в зоне планируемого вмешательства позволило создать зрачок у всех больных (рис. 39, 40). Сроки проведения повторных сеансов и курсов лазерных операций определяли по результатам иммунологических исследований и клиническим показателям. Корепраксия у ¼ детей с афакией сопровождалась выпадением жидкого стекловидного тела в переднюю камеру, редко – выпадением хрусталиковых масс (7,7 %) и рыхлых постэкссудативных масс (7,7 %) [21].

Эффективность лазерной кореопластики и корепраксии у детей зависела от протяженности и плотности сращений, степени смещения зрачка, ригидности радужки, которые определялись этиологией и условиями формирования сращений, длительностью существования их и смещения или заращения зрачка. Своевременное пересечение тракционных передних сращений и шварт позволяет восстановить форму и центрацию зрачка, предотвратить рубцевание радужки, дистрофию ее и роговицы.

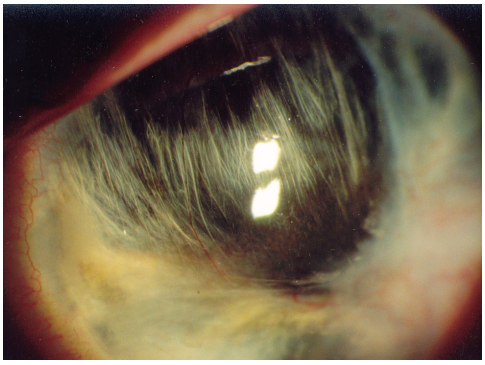

Рис.39а

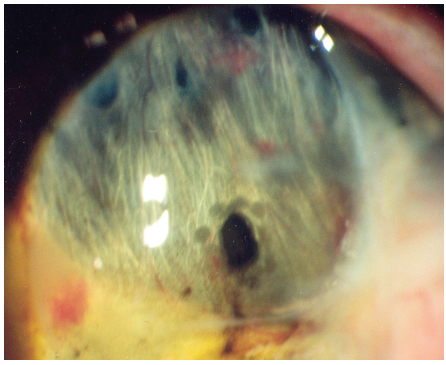

Рис.39б

Рис. 39. Комбинированная аргон-ИАГ-лазерная корепраксия при посттравматическом рубцевании 3/4 передней камеры, инструментально неоперабельном заращении зрачка, вторичной некомпенсированной глаукоме: а – до лечения; б – после аргон-ИАГ-лазерной реконструкции (множественные периферические ИТ, корепраксия, аргон-лазерный фотомидриаз с коагуляцией сосудов радужки) – создан искусственный зрачок, ликвидирован зрачковый блок, нормализовано ВГД.

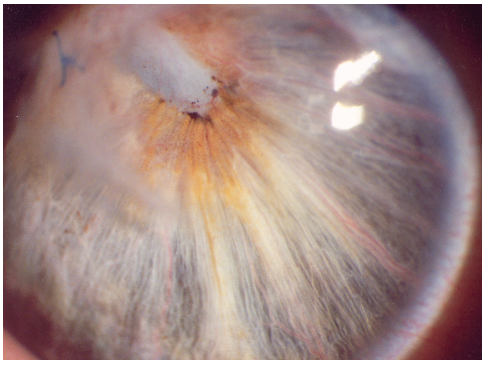

Рис. 40а

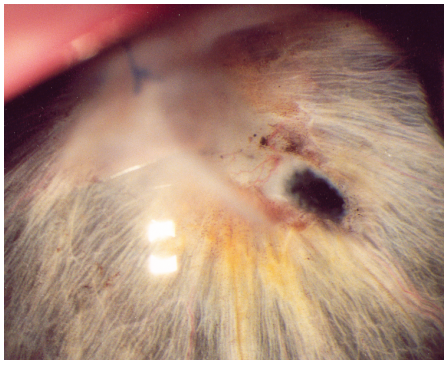

Рис. 40б



Рис. 40в

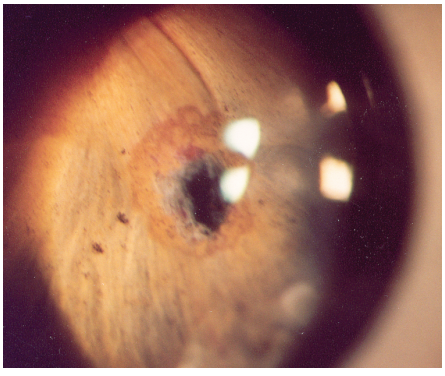

Рис. 40г

Рис. 40. Создание искусственного зрачка (корепраксия) при его посттравматической дислокации (а, б) и заращении его (в, г) у детей (а, в – до лечения; б, г – после 2–5 сеансов аргон-ИАГ-лазерной ИТ, сфинктеротомии, ИАГ-лазерной ДЗМ, аргон-лазерного фотомидриаза и коагуляции сосудов радужки) – в инструментально неоперабельных случаях создан зрачок, повысилась острота зрения.

4.6. КОРРЕКТИРУЮЩИЕ ОПТИКО-РЕКОНСТРУКТИВНЫЕ ЛАЗЕРНЫЕ ВМЕШАТЕЛЬСТВА ПРИ ОСЛОЖНЕНИЯХ, СВЯЗАННЫХ С ИМПЛАНТАЦИЕЙ ИНТРАОКУЛЯРНЫХ ЛИНЗ

Возможности лазерной техники позволяют с успехом исправлять многие дефекты хирургической техники и осложнения, связанные с имплантацией ИОЛ [207, 228]. Лазерную коррекцию часто применяют с целью деструкции вторичной катаракты, кроме того, ее используют для устранения сращений, вызывающих смещение ИОЛ, удаления преципитатов и экссудативных наложений с поверхности ИОЛ [226, 228, 235].

Лазерная корректирующая ПКТ после ЭЭК с имплантацией ИОЛ [228] показана при децентрации и смещении внутрикапсулярных ИОЛ вверх или в сторону на 1–2 мм из-за упора ее опорной части в край разреза передней капсулы. Рассечение остаточных лоскутов передней капсулы излучением ИАГ-лазера с модуляцией добротности (1–6 импульсов, 1,5–2,0 мДж) высокоэффективно: практически у всех больных достигается центрирование ИОЛ, повышается острота зрения, хотя эти операции и не являются «оптическими». При остаточных подвижных лоскутах передней капсулы, прикрывающих оптическую часть ЗК ИОЛ, рекомендуют их отсечение излучением ИАГ- лазера с перемещением в заднюю камеру за край зрачка с помощью ударной волны расфокусированного излучения ИАГ-лазера (2–3 импульса; 1,5–2,0 мДж) [228].

При эктопии ИОЛ, вызванной передними сращениями или витреокорнеальными тяжами, производят их рассечение под прикрытием противовоспалительной терапии [235].

Лазерный синехиолизис при дислокации опорных элементов ИОЛ позволяет корректировать положение ИОЛ в глазу, обеспечивая вправление вывихнутых опорных элементов [207, 228, 394]. Лазерная ЗСТ (10–26 импульсов; 2–3 мДж) способна устранить вывих «антенки» ирис-клипс–линзы Федорова–Захарова в заднюю камеру [228]. Важен точный выбор участков воздействия для оптимальной ликвидации спаек и предупреждения или устранения дислокации ИОЛ [106]. При вторичной офтальмогипертензии в раннем послеоперационном периоде рекомендуют сочетать лазерную синехотомию с ИТ на фоне активного медикаментозного лечения и физиотерапии [109, 228].

*Лазерная хирургия при сублюксации ИОЛ***,** которую чаще применяли при использовании ирис-клипс линз модели Федорова–Захарова [25, 207], была основана на формировании фиксирующих спаек между радужкой, гаптической частью и задними петлями ИОЛ за счет локальной воспалительной реакции, возникавшей в ответ на аргон-лазерное воздействие на фоне медикаментозного миоза. Аргон-лазерную коагуляцию радужки проводят на расстоянии в 0,5–1,0 мм от края зрачка, в месте проекции крепления задних петель ирис-клипс линзы к ее гаптической части (0,3–0,35 Вт; 0,2–0,3 с; 100–200 мкм; количество коагулятов 3–6 [207] до 20–35 [25]). Локальная воспалительная реакция в ткани радужки и спайки, образующиеся в ответ на лазерное воздействие, фиксируют линзу [25, 207].

При ирис-клипс линзах рекомендуют *лазерное центрирование зрачка по Бакуткину* [25]: аргон-лазерная коагуляция радужки на расстоянии 2–2,5 мм от края зрачка сначала в сегменте, противоположном смещению зрачка и линзы (0,15–0,3 Вт, 0,3–0,4 с, 200 мкм), а затем перпендикулярно поверхности радужки по дуге до 180° до совпадения центра гаптической части линзы с планируемым центром зрачка (количество коагулятов зависит от степени смещения зрачка и линзы).

Разработаны два варианта модифицированной методики лазерной коагуляции радужки для фиксации ее к частям ИОЛ [107]:

• транспупиллярный вариант аргон-лазерной коагуляции – образование коагулятов между радужкой и гаптической частью ИОЛ (в течение 2 лет наблюдения достигается стабилизация положения заднекамерных ИОЛ в 84,2 % случаев, ирис-клипс-линз в 78,6 %);

• эндолазерная аргон-коагуляция с фиксацией радужки к частям ирис-клипс линзы или заднекамерной ИОЛ в ходе инструментального хирургической репозиции ИОЛ. Энергетические режимы обоих вариантов: 6–67 импульсов, 0,2–0,9 Вт, 1–3сеанса.

При контакте опорных элементов ИОЛ с роговицей рекомендуют своевременно отсекать контактирующий опорный элемент ИОЛ с помощью ИАГ-лазера [394], что позволяет нормализовать состояние роговицы, предотвратить или устранить травматизацию ЗЭР, ее последствия и развитие локальной ЭЭД роговицы [257] без повторного вскрытия глазного яблока и осложнений [228].

Если дислоцированная ИОЛ не контактирует с роговицей, можно использовать заднекамерную ИОЛ, как переднекамерную, устранив ЗМ или восстановив зрачок при необходимости (рис.41).

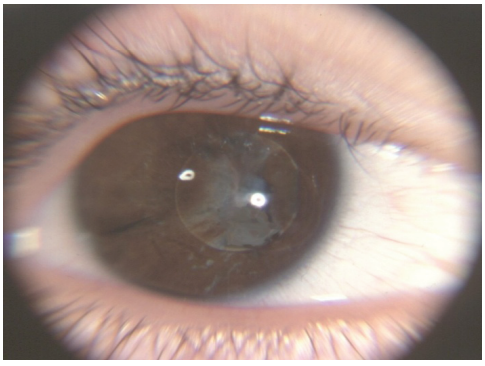

Рис.41а

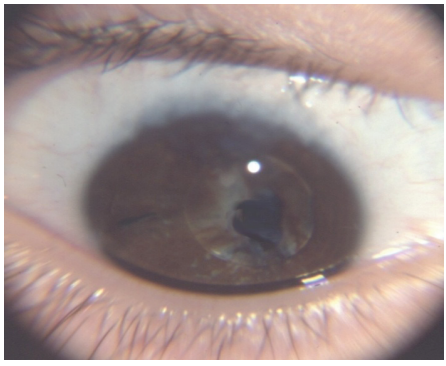

Рис.41б

Рис. 41. ИАГ-лазерная ДЗМ при осложнении имплантации ИОЛ – дислокация заднекамерной ИОЛ в переднюю камеру: а – до лечения; б – после ИАГ-лазерной кореопластики и ДЗМ

Лазерное устранение захвата радужки: с помощью ИАГ-лазера разрушают все спайки по краю зрачка и ИОЛ в зоне захвата, а также экссудативную мембрану на поверхности линзы. Затем производят сотрясение ИОЛ сильной ударной волной расфокусированного ИАГ-лазера (фокус – на край линзы в зоне ущемления зрачком с расфокусировкой на 250 мкм вперед или

назад, энергия импульса 4–6 мДж). Под действием 40–100 таких импульсов ИОЛ смещается за зрачковый край в заднюю камеру. При зависании ИОЛ в зрачке с помощью диодного лазера выполняют дополнительный локальный фотомидриаз на участках, препятствующих смещению ИОЛ. Операцию заканчивают медикаментозным миозом с легкой гипотонией [121]. Лазерная репозиция ИОЛ показана при захвате I–III степени (от 60 до180°) и длительности зрачкового захвата не более 1 года. Наличие протяженных плоскостных сращений и зрачкового захвата IV степени (более 180°) является противопоказанием к использованию лазерной технологии лечения [121].

Лазерная чистка оптической части ИОЛ от преципитатов и наложений включает [158, 207, 226, 228]:

– при пигментных наложениях или преципитатах – удаление их с поверхности ИОЛ с помощью ударной гидродинамической волны излучения ИАГ-лазера («сдувание»);

– при тонких экссудативных мембранах на передней поверхности ИОЛ – удаление их путем выполнения дробной ИАГ-лазерной операции – нанесение множественных (10–30) точечных перфораций на экссудативные мембраны (1–4 мДж) и «смывание» их с поверхности ИОЛ ударной волной излучения ИАГ-лазера (15–20 импульсов; 2,5–4 мДж);

– при экссудативных мембранах, спаянных с задней поверхностью ИОЛ, – отслаивание их кавитационным (газовым) пузырьком (10–15 импульсов; 3–3,5 мДж) с крестовидным рассечением мембраны через газовый пузырек (7–12 импульсов; 1,5–2,0 мДж) [226].

При отсутствии эффекта операцию повторяют через 2–3 дня. Экссудативная пленка обычно легко отслаивается от ИОЛ и «смывается» с ее поверхности (18,2%), после чего ее подвергают ИАГ-лазерной деструкции на мелкие фрагменты, которые рассасываются за 3–7 дней [226].

Сгустки крови и пигментированные отложения на ИОЛ раньше коагулировали излучением аргонового лазера (0,2–0,4 Вт; 0,1–0,2 с; 100–200мкм) [23, 25, 207]. Более безопасный и эффективный метод – удаление пигментных наложений или преципитатов независимо от их пигментации с поверхности ИОЛ ударной гидродинамической волной расфокусированного излучения ИАГ-лазера с низкой энергией импульса, поскольку при этом уменьшается риск повреждения ИОЛ [54, 63, 145, 147, 158, 160, 207, 226, 228, 312, 392, 434].

Гидродинамическая волна образуется вследствие импульсного ИАГ-лазерного разряда на расстоянии 0,5–1,0 мм от поверхности преципитата (перед ИОЛ при воздействии на ее переднюю поверхность или за ИОЛ при воздействии на ее заднюю поверхность). При этом требуется энергия импульса 0,6–1,2 мДж [207, 226] или 1,0–2,5 мДж [54], у детей с заднекамерной ИОЛ – 0,5–1,0 мДж [160], реже энергию увеличивают до1,5–2,0 мДж, смещая фокус на расстояние до 1,5 мм.

Удаление пигментных и белковых отложений с ИОЛ с помощью ИАГ-лазера (ИАГ-лазерное «сдувание» преципитатов расфокусированным излучением) стало стандартной процедурой, которую проводят перед ИАГ-лазерной ДЗМ не только у взрослых, но и у детей. Средняя энергия импульса при выполнении этой процедуры детям составила 0,79±0,03 мДж (от 0,4

до 1,2 мДж, σ=0,12) [21]. Эффективность процедуры при единичных или немногочисленных наложениях достигает 100 % [109, 226], при этом отмечаются повышение остроты зрения на 0,2–0,5, трековые повреждения ИОЛ (у 4,8 %) и минимально выраженный реактивный синдром [226]. Все авторы отмечают частое возникновения рецидива отложений протеина и пигмента на поверхности ИОЛ, несмотря на активное медикаментозное лечение, но эти отложения легко устранимы повторными сеансами лазерного лечения [53, 54, 107, 160, 228, 249, 434].

Показанием к лазерному удалению преципитатов с ИОЛ считают снижение остроты зрения или разницу табличной и ретинальной остроты зрения на 0,2–0,3 при отсутствии воспалительного процесса в переднем отделе глаза [25].

Лазерное устранение постэкссудативных наложений и пленок на ИОЛ без повреждения оптики линзы раньше считали невозможным, поэтому производили только инструментальное вмешательство [228]. В последние годы при определенном опыте ИАГ-лазерное импульсное воздействие на экссудат в передней камере стало безопасным, оптимальным и перспективным методом выбора [107, 201]: у большинства больных отмечен лизис экссудативного конгломерата как в раннем, так и в позднем периоде после операции.

Доказано, что ИАГ-лазерное вмешательство оказывает деструктивное и литическое воздействие на экссудативные образования в передней камере [107, 109, 236]. Активизация лизиса экссудативных формирований в передней камере под действием излучения ИАГ-лазера [109] происходит вследствие ускорения перекисно-липидного окисления во влаге и тканях передней камеры, обусловленного образованием свободных фотонов и электронов от импульсного воздействия излучения ИАГ-лазера [499], что позволяет считать ИАГ-лазерное устранение экссудата в передней камере при артифакии перспективным методом, даже если экссудат занимает более половины передней камеры [109]. При более выраженном экссудативном процессе ИАГ-лазерное удаление массивного экссудата является операцией выбора, так как прогноз в этом случае малоблагоприятный и высок риск развития рецидива [55, 236].

Лазерное разрушение экссудата в передней камере, УПК, на поверхности радужки, в отверстиях колобом, по зрачковому краю радужки или на передней поверхности ИОЛ рекомендуют производить в тех случаях, когда он занимает менее половины передней камеры [55], причем в ранние сроки после имплантации ИОЛ – на 1–2-й день после появления экссудата (30–50 импульсов; 4–6 мДж) на фоне массивной антибактериальной терапии, включающей антибиотики широкого спектра, кортикостероиды внутривенно, внутримышечно, субконъюнктивально) [235, 236]. Сочетание антибактериального действия медикаментозного лечения с ионизирующим воздействием излучения ИАГ-лазера высокоэффективно при разрушении фибрина и распылении экссудата [235, 236].

Для ускорения лизиса рекомендуют сначала произвести ИАГ-лазерное вскрытие (до 40 импульсов; 0,7–2,5 мДж) только передней поверхности экссудативного конгломерата, поскольку единовременное разрушение мас-

сивного конгломерата может привести к обострению воспалительного процесса и ухудшению состояния глаза [106, 236]. На последующих сеансах продолжают ИАГ-лазерную деструкцию экссудативного конгломерата – от увеличения размера лазерной перфорации передней поверхности конгломерата до активной деструкции его «тела» и краев, с последующим «отщеплением» его от поверхности ИОЛ и радужки воздействием ударной волны излучения ИАГ-лазера (до 200 импульсов; 2–8 мДж; 2–7 сеансов, редко до 16, с интервалом 1–5 дней) [109]. Противопоказанием к проведению повторных сеансов ИАГ-лазерного лечения является обострение увеита. ИАГ-лазерное отсечение основы конгломерата от периферических тяжей способствует ускорению лизиса разрушенных экссудативных образований, нормализации состояния сосудов, улучшению прозрачности роговицы, уменьшению частоты развития и тяжести рецидивов [109].

Доказано, что ИАГ-лазерная мембранэктомия фибринозных пленок на ИОЛ, разрушение экссудата и остатков хрусталиковых масс в ранние сроки после имплантации ИОЛ на фоне комплексного медикаментозного лечения экссудативных реакций позволяет предотвратить формирование фиброзной капсулы вокруг ИОЛ и улучшить остроту зрения как у взрослых, так и у детей [21, 201, 236].

Эффективно сочетание ИАГ-лазерной деструкции фибринозной мембраны с введением в переднюю камеру активатора тканевого плазминогена через 5–9 дней после имплантации ИОЛ [684].

При замуровывании ИОЛ в постэкссудативную капсулу на 7–14-й день после имплантации ИОЛ может быть выполнена ИАГ-лазерная поэтапная (1–2 сеанса) передняя и задняя капсулотомии или мембранотомия с предварительным отслаиванием капсулы от поверхности ИОЛ на фоне противовоспалительной терапии [228]. Такие лазерные операции травматичны, что обусловлено тяжестью исходного состояния, неоваскуляризацией этих условно иноперабельных глаз. Частота возникновения локального кровоизлияния на этапе синехиолизиса со вскрытием и отслаиванием передней капсулы до 79,4 %, на этапе ЗКТ, которую выполняют через 10–14 дней 48 %, но через 2–3 нед после лазерного лечения отмечено повышение остроты зрения во всех этих случаях инструментально неоперабельной патологии. Комбинированное противовоспалительное и раннее ИАГ-лазерное лечение передних экссудативных мембран способствует повышению остроты зрения при жестких ИОЛ до 0,6–0,8 у 78,8 % больных (до 0,3 у 21,3 %), при эластичных ИОЛ до 0,8–1,0 у 70 % (до 0,5–0,6 у 30 %).

А.В. Степановым при выполнении ИАГ-лазерной ЗКТ на 1246 глазах с различными моделями ИОЛ получены отличные результаты, доказана перспективность использования корректирующих лазерных вмешательств при осложнениях, возникших после имплантации ИОЛ, даже при неоперабельной малоперспективной патологии: лазерная хирургия позволяет центрировать линзу, устранить дислокацию опорных элементов и контакт их с ЗЭР, очистить оптическую поверхность линзы от пигментных наложений, преципитатов и экссудативной капсулы [228].

Лазерная хирургия способствует повышению результатов интраокулярной коррекции при осложнениях, возникающих в послеоперационном

периоде, которые обычно невозможно устранить с помощью инструментального вмешательства [207, 228]. Практически все операции, за исключением синехиолизиса при дислокации опорных элементов и рассечения экссудативной капсулы при инкапсуляции ИОЛ, протекают без каких-либо осложнений.

Предварительное ИАГ-лазерное рассечение передней стенки инкапсулированной ИОЛ, используют и как предварительный этап при хирургическом удалении дислоцированной инкапсулированной ИОЛ, что упрощает ее хирургическое удаление, исключая травмирование ЗК и ресничных связок [539].

Объемные, массивные отложения на ИОЛ многие хирурги все же предпочитают удалять, используя инструментальный метод, так как ИАГ-лазерное воздействие, по их мнению, может провоцировать воспаление и кровотечение. Однако следует учесть, что при инструментальном удалении массивного экссудата из передней камеры с повторным хирургическим вскрытием глазного яблока существует опасность развития еще более выраженной внутриглазной реакции [109] и что при равном эффекте оно гораздо травматичнее, чем лазерное вмешательство.

4.7. ЛАЗЕРНЫЕ ВМЕШАТЕЛЬСТВА ПРИ ВНУТРИГЛАЗНЫХ КИСТАХ ПЕРЕДНЕГО ОТДЕЛА ГЛАЗА

Предприняты попытки разрушения внутриглазных кист путем фотокоагуляции с использованием излучения ксенонового, аргонового лазера, а также рубинового лазера с модуляцией добротности [14, 646]. Лазерное воздействие на поверхность кисты осуществляли со стороны передней камеры до перфорации кисты, после опорожнения которой коагулировали ее стенки и зону роста с помощью крио-аппликации или лазерного воздействия до образования грубого конгломерата. Лазерное воздействие и криотерапию считали показанными при кистах I–II категории (в пределах радужки) и ограниченных кистах задней камеры, пигментированных плоских и средней высоты кистах, занимающих менее 1/4 площади радужки [61].

Аргоновым лазером трудно разрушить непигментированные, прозрачные структуры [483], адекватно воздействовать на зону кисты [74, 109]. В последнее время для осуществления деструкции кист передней камеры чаще используют ИАГ-лазер, позволяющий рассекать структуры глаза независимо от их пигментации. С этой целью, как правило, проводят двухэтапную *комбинированную лазерную деструкцию:* рассекают переднюю стенку кисты (2–15 импульсов; 4–8 мДж), содержимое которой попадает в переднюю камеру. Затем после курса интенсивной противовоспалительной терапии (субконъюнктивальные инстилляции стероидных препаратов) спавшиеся стенки кисты разрушают с помощью ИАГ-лазера (1–2 сеанса по 40–100 импульсов; 4–8 мДж) и коагулируют излучением аргонового лазера зону ее роста (20–40 импульсов; 0,5 Вт; 0,1 с; 500 мкм) под контролем трехзеркальной линзы Пеймана, Абрахама или Гольдмана в зависимости от

топографии кисты [105, 109, 228, 345, 390]. Отмечена высокая частота развития рецидивов кист (до 40 %), поскольку с помощью лазерной коагуляции далеко не всегда удается разрушить зону роста из-за остаточных тканей стенки кисты, прикрывающей ее [105, 235]. Радикальное лазерное устранение кист больших размеров с мутным содержимым с полной коагуляцией зоны роста пока невозможно [105, 109].

Лазерную деструкцию кисты передней камеры считают возможной только при ее размере меньше 5 мм и прозрачном содержимом, при этом советуют разрушать только переднюю стенку кисты [241]. Попадание содержимого кисты в переднюю камеру часто провоцирует развитие увеита, токсическое действие этого содержимого на зрительно-нервный аппарат недостаточно изучено, отмечены случаи тяжелых исходов, вплоть до полной слепоты от токсического нейроретинита [74].

Разработан оригинальный *метод «всплывающей кисты»*: импульсным воздействием излучения ИАГ-лазера на центр прозрачного содержимого кисты формируют кавитационную полость с появлением вертикальной «тяги», как у воздушного шара. После отсечения кисты ИАГ-лазером она поднимается к верхнему УПК, а обнаженную зону роста коагулируют с помощью аргон-лазера. Кисту, плавающую в передней камере, перфорируют лучом ИАГ-лазера или коагулируют излучением аргонового лазера для уменьшения ее в объеме и последующего медикаментозного лизиса. Однако эта методика применима не при всех типах кист и сложна: «плавучесть» кисты трудно поддерживать из-за быстрого разложения кавитационных пузырьков [109]. Описан случай успешной ИАГ-лазерной деструкции кисты радужки, свободно плававшей в передней камере, у 14-летнего мальчика [557].

Интраокулярный лазерно-хирургический метод удаления кист «жемчужного» типа включает вскрытие стенки кисты с разрушением ее эндолазерным коагуляционным воздействием с последующей коагуляцией зоны роста кисты в сочетании с введением вискоэластика как изоляционного слоя в области УПК и зрачка, что позволяет предотвратить нейротоксическое воздействие содержимого кисты [109].

Лазерно-хирургический метод лечения травматических кист радужки, осложненных катарактой (67,7–100 % больных) [62, 228] включает лазерную деструкцию кисты и отсроченную экстракцию катаракты или другие инструментальные операции на спокойном глазу через 3–4 мес [74].

Сообщения в литературе *о результатах лазерной цистодеструкции* основаны на небольшом материале – от 3 до 41 случая [109, 148, 417, 421]. Ликвидировать кисту и освободить область зрачка удается почти у всех больных [228]. Лазерно-хирургический метод удаления «жемчужных» кист передней камеры позволяет снизить частоту рецидивов кистообразования до 12,2 % [109]. Однако, несмотря на успешную лазерную цистодеструкцию, рецидивы кист и вторичная глаукома нередко приводят к слепоте и гибели глаза [202].

В отличие от других лазерных операций, ИАГ-лазерная цистодеструкция с выходом содержимого кисты в переднюю камеру у взрослых сопровождается выраженным реактивным синдромом, несмотря на применение

патогенетически ориентированной профилактики [228, 417]. При деструкции стенок кисты излучением ИАГ-лазера на втором этапе у 1/3 больных наблюдаются неизбежные кровотечения из сосудов радужки [228].

Сравнительная оценка эффективности лазерной цистодеструкции и инструментального лечения показала, что лазерная цистодеструкция при несколько меньшей анатомо-функциональной эффективности и нередкой необходимости выполнения отсроченной операции с целью удаления катаракт имеет ряд преимуществ перед инструментальным удалением кист радужки: меньшая травматичность, меньшая продолжительность реактивного воспаления, уменьшение продолжительности лечения в 3,6 раза, сохранение глазного яблока, избежав энуклеации даже при кистах IV стадии [109, 228].

Таким образом, реабилитация больных с кистами в передней камере с помощью лазерных методов технически возможна, перспективна, хотя и не лишена предусмотренных осложнений [109].

Наш опыт *коагуляции кист радужки у детей* с использованием аргонового лазера свидетельствует о недостаточной эффективности метода: полного сморщивания кисты и отсутствия рецидива в сроки до 3 лет после лечения удалось добиться только у половины детей. Более эффективной оказалась двухэтапная цистодеструкция [109, 228], адаптированная нами для лечения детей, при проведении которой уменьшились затраты энергии и частота развития осложнений [21]. Цистотомию производили с помощью ИАГ-лазера за один сеанс (10–20 импульсов с энергией импульса 1,3–3,8 мДж), добиваясь опорожнения кисты и выхода её содержимого в переднюю камеру. Через 1 нед после купирования возможного, но редко развивающегося у детей иридоциклита производили разрушение стенок кисты излучением ИАГ-лазера (1–4 сеанса до 100 импульсов ИАГ-лазера энергией 2–4 мДж). Деструкцию кисты обязательно завершали обработкой зоны роста кисты с помощью аргон-лазера (1–4 сеанса; 1–3 курса; 20–40 импульсов за сеанс; мощность 0,25–0,5 Вт; диаметр пятна 200–500 мкм; экспозиция 0,1 с).

Продолжительность сеанса зависела от прозрачности камерной влаги и возможности точной фокусировки луча, соматического состояния и контактности ребенка, необходимости повторного применения наркоза. В зависимости от толщины и плотности кисты и сращений потребовалась энергия импульса от 1,3 до 3,8 мДж, в среднем 2,71±0,19 мДж, количество импульсов от 99 до 122 (в среднем 107,65±1,57), 1–5 сеансов (в среднем 2,70±0,30), 1–3 курса (в среднем 1,39±0,15). Всем детям до и после лазерной операции по удалению кисты проводили активное противовоспалительное, десенсибилизирующее, ангиопротекторное и гипотензивное лечение.

Комбинированная аргон-ИАГ-лазерная цистотомия и цистодеструкция произведена на 23 глазах 23 детей. Большинство кист были посттравматическими (21), чаще послеоперационными (19), редко врожденными (2), длительность существования кист от 3 нед до 6 лет.

Для оценки эффективности и частоты развития осложнений лазерного лечения все кисты переднего отдела глаза у детей были разделены на 3 группы: 1-я группа – непрогрессирующие ограниченные кисты, занимающие менее 1/4 площади радужки или передней камеры (3 глаза); 2-я группа – прогрессирующие ограниченные кисты, занимающие менее 1/2 площади

радужки или передней камеры (13 глаз); 3-я группа – гигантские кисты радужки и передней камеры (7 глаз) площадью более 1/2 радужки, исходящие из роговично-склеральных рубцов, сросшиеся с подлежащими тканями в сочетании с выраженным увеитом (3 глаза), вторичной глаукомой (4 глаза), резко выраженным роговичным синдромом (6 глаз) (рис.42).

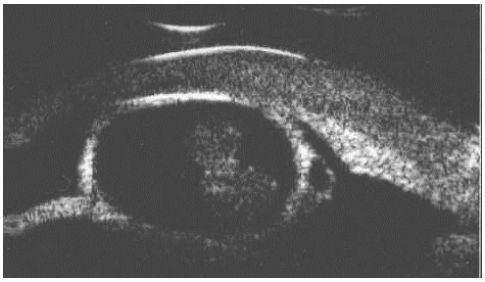

Рис.42а



Рис.42б

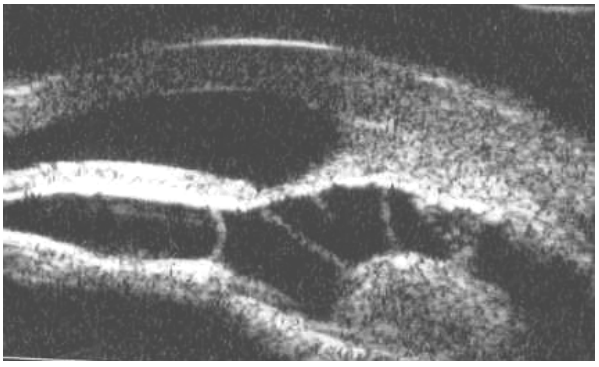

Рис.42в

Рис. 42. Варианты (а, б, в) ультразвуковой биомикроскопии разных вариантов кист радужки и передней камеры у детей

У всех детей удалось перфорировать стенку кисты, у 87 % с уменьшением объема и размера кисты, ее сморщиванием и рубцеванием, у 69,6 % – с полным рубцеванием через 1 год. Рецидив кисты развился у 13 % детей. Частота офтальмогипертензии снизилась в 6 раз, мучительного роговичного синдрома – в 3 раза, у 1/2 детей получен оптический эффект, у 1/3 отмечено повышение остроты зрения. Наиболее частым осложнением были интраоперационные микрогеморрагии (34,8 %).

Выявлены особенности клинических проявлений кист переднего отдела глаза и реакции глаз у детей на их лазерную деструкцию: практическое отсутствие у детей болевого синдрома; прозрачное, а не мутное содержимое кист; сравнительно редкое развитие осложнений; ме́ньшая частота возникновения сопутствующего увеита; крайне редкое развитие «токсического увеита» (1 случай), обусловленного выходом содержимого кисты в переднюю камеру после ее лазерной перфорации; редкое повышение ВГД даже при закрытии более 1/2 протяженности УПК куполом кисты; менее значительное улучшение зрительных функций после лазерного устра-

нения кист (часто наблюдающаяся патология ЭРГ, ЗВП, обскурационная амблиопия и др.), чем у взрослых [21].

Установлено, что успех лазерной операции и прогноз относительно прогрессирования кисты зависят от типа, строения и размеров кисты, выраженности сращений с подлежащими тканями, наличия увеита, глаукомы, роговичного синдрома и др. При непрогрессирующих ограниченных кистах, занимающих менее 1/4 площади радужки или передней камеры, эффективность лечения достигала 100 % (рис.43), при прогрессирующих ограниченных кистах – 76,9 % (с рубцеванием зоны кисты, уменьшением развития частоты роговичного синдрома в 4 раза, повышением остроты зрения у 2/3 детей) (рис.44). Продолженный рост кисты (15,4 %) или рецидив (7,7 %) наблюдались редко [21].

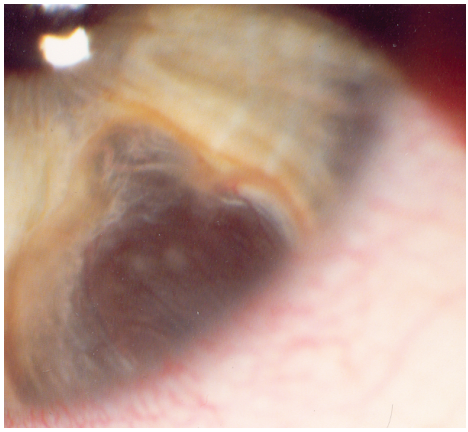

Рис.43а

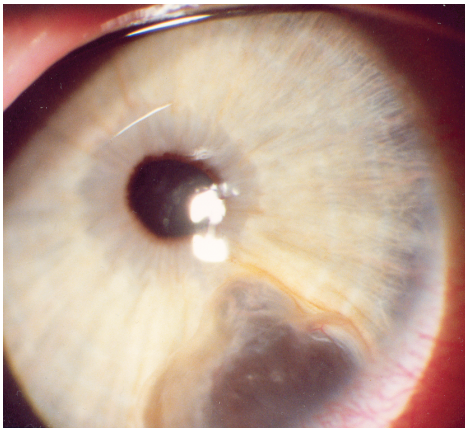

Рис.43б

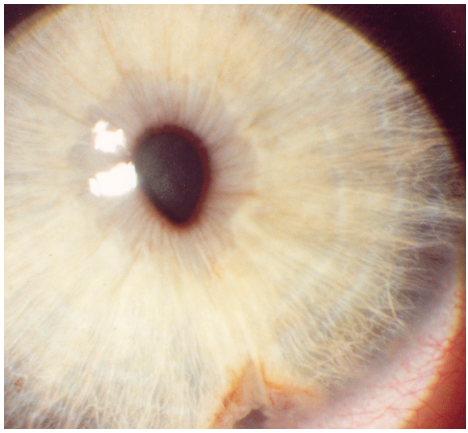

Рис.43в

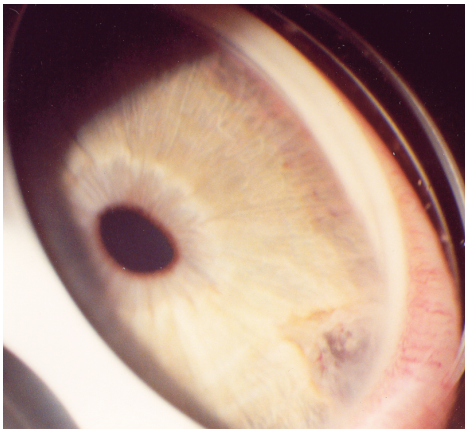

Рис.43г

Рис. 43. Цистодеструкция врожденной кисты радужки 1-й группы. а – до лечения, б – после 1-го сеанса ИАГ-лазерной цистотомии, в – после 2-го сеанса, г – после 3-го сеанса аргон-ИАГ-лазерной цистодеструкции – полная ликвидация кисты с рубцеванием области кисты через 4 мес после начала лазерного этапного лечения.

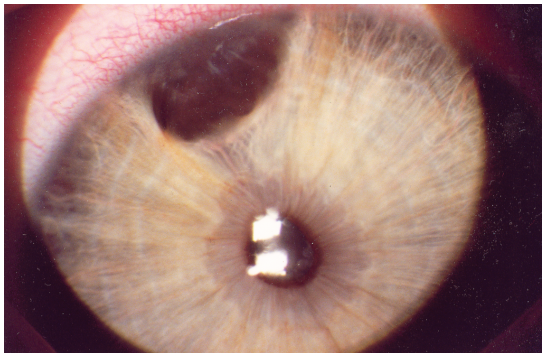

Рис.44а

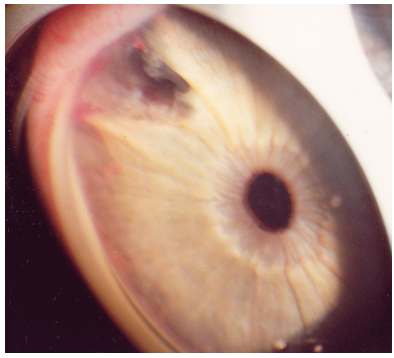

Рис.44б

Рис. 44. Цистодеструкция послеоперационной кисты радужки 2-й группы. а – до лечения; б – после 4 сеансов ИАГ-лазерной цистотомии и аргон-ИАГ-лазерной цистодеструкции – прекращение роста и частичное рубцевание кисты.

При больших и гигантских кистах, площадью более 2/3 радужки или передней камеры, сращенных с роговично-склеральными рубцами и подлежащими тканями, сочетавшихся с выраженным увеитом, роговичным синдромом, глаукомой, лазерное лечение было достаточно эффективным (57,1%) (рис. 45, 46), но у половины детей сопровождалось осложнениями.

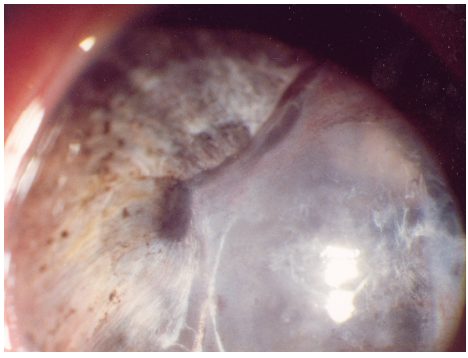

Рис.45а

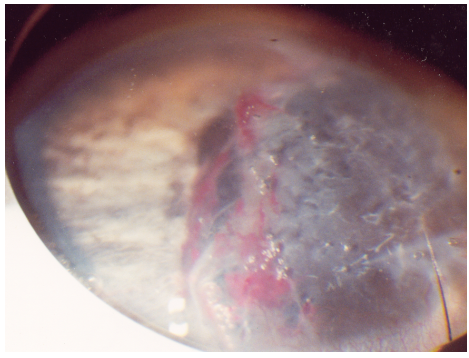

Рис.45б

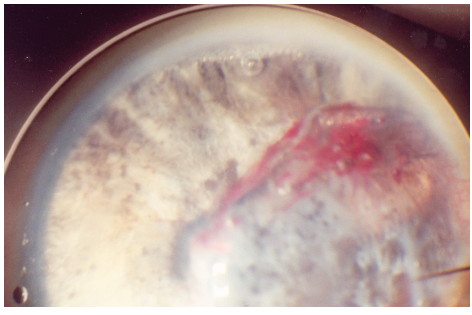

Рис.45в

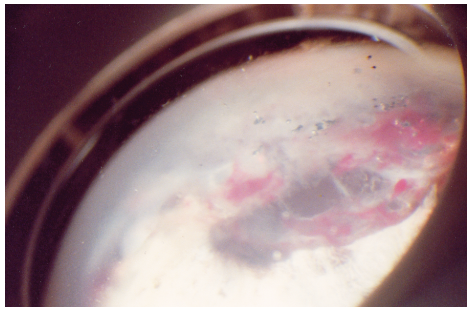

Рис.45г

Рис. 45. Лазерное лечение гигантской врожденной кисты радужки 3-й группы. а – до лечения; б – после одного сеанса ИАГ-лазерной цистотомии; в – после 3 сеансов аргон-ИАГ-лазерной цистодеструкции – прекращение роста кисты, уменьшение ее в объеме; г – частичное рубцевание через 3 мес.

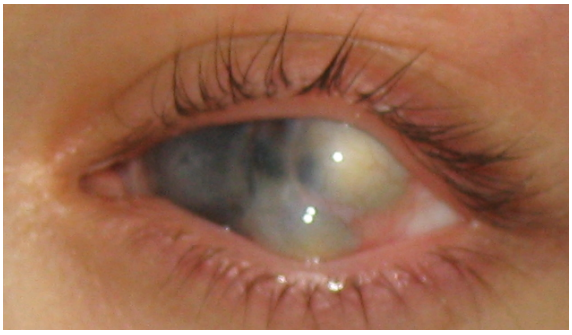

Рис. 46. Гигантская киста переднего отдела глаза со стафиломами склеры – противопоказание к лазерной цистодеструкции

4.8. ЛАЗЕРНАЯ КОАГУЛЯЦИЯ СОСУДОВ

Лазерная коагуляция новообразованных сосудов – один из наиболее эффективных способов устранения васкуляризации [39]. При наличии новообразованных сосудов в структурах глаза, подлежащих лазерному рассечению (радужка, сращения, зрачковая мембрана, шварта, киста), требуется коагуляции сосудов как перед лазерной реконструктивной операцией, так и в ходе ее для предотвращения кровотечений как у взрослых пациентов, так и у детей [21, 54, 228].

Для коагуляции сосудов используют термические лазеры: аргоновый [39, 202, 483] или диодный [53, 54], излучение которых до 90% поглощается гемоглобином крови [483]. Их чаще с успехом используют для коагуляции новообразованных сосудов роговицы, роговичного трансплантата [39, 134, 235], радужки, сращений, зрачковых мембран, витреальных шварт, сосудов сетчатки и др. [21, 39, 54, 202, 228]. Параметры необходимой энергии излучения лазера зависят от калибра коагулируемого сосуда. Точная фокусировка лазерного излучения строго на поверхности сосуда – важнейшее условие его коагуляции. Для аргон-лазерной коагуляции сосудов радужки и сращений обычно достаточно 2–5 импульсов мощностью 0,04–0,06 Вт и длительностью 0,1–0,15 с, диаметр светового пятна 50 мкм [211].

Коагуляцию новообразованных сосудов роговицы осуществляют преимущественно при поражении периферических зон роговицы [151], чаще как подготовительный этап перед оптической кератопластикой [228].

При единичных крупных новообразованных сосудах роговицы диаметром 50 мкм и более коагуляцию их производят у лимба, при сосудистых петлях диаметром 20–50 мкм сначала осуществляют коагуляцию устья петли у лимба, а через 5–10 мин – всей петли на всем протяжении; при необходимости проводят опорожнение сосуда в эфферентном отделе после изоляции сосудистой петли (мощность энергии «пункции» сосуда 800–1000 мВт; длительность импульса 0,05 с), мелкие сосудистые петли коагулирую одномоментно на всем протяжении [39]. Мощность излучения аргонового лазера в фокальной плоскости 0,25–1,0 Вт, диаметр светового пятна 50–200 мкм (в зависимости от калибра коагулируемого сосуда), экспозиция импульса 0,1–0,5 с [39].

Перед оптической кератопластикой последовательную лазерную коагуляцию новообразованных сосудов роговицы рекомендуют производить в 3–4 этапа – от центральной зоны роговицы, эндотелиальных каналов и капилляров до перилимбальной области (мощность 350–450 мВт; диаметр пятна 50–100 мкм; экспозиция 0,1 с [235].

Аргон-лазерная коагуляция новообразованных сосудов может быть эффективной только при умеренно выраженной васкуляризации роговицы: I степени (единичные крупные сосуды диаметром до 50 мкм и более) и II степени (сосуды занимают1/4 площади роговицы), особенно в сочетании с активной иммунодепрессивной терапией (стероидные гормоны, цитостатики). Процедура малоэффективна при обильной васкуляризации роговицы III и IV степени (занимает 1/2 и более 3/4 площади роговицы соответственно) [39].

При оценке эффективности коагуляции различают выраженный эффект (полное запустевание сосудов), частичный эффект (частичное запустевание сосудистого русла, реканализация отдельных сосудов) и отсутствие эффекта [39].

4.9. КОМБИНИРОВАННЫЕ ЛАЗЕРНО-ИНСТРУМЕНТАЛЬНЫЕ ВМЕШАТЕЛЬСТВА В ПЕРЕДНЕМ ОТДЕЛЕ ГЛАЗА

Первая комбинированная лазерно-инструментальная оптико-реконструктивная операция – корепраксия при заращении зрачка у детей – была разработана С.Н. Федоровым: формирование зрачка с помощью аргон- или рубин-лазерной корепраксии (с модуляцией добротности) и ленсэктомии, выполняемой через 2–3 мес [256].

Комбинированное лазерно-хирургическое удаление катаракт – наиболее развитое направление лазерно-инструментальной хирургии. Начало этому направлению положила лазерная передняя капсулотомия (ПКТ) с помощью неодимового ИАГ-лазера, которую выполняют перед ЭЭК [306]. Метод позволяет произвести дозированное рассечение передней капсулы хрусталика, обеспечивая формирование в ней окна любой заданной конфигурации и размера. Лучшие результаты ПКР – точное дозированное иссечение округлого центрального участка передней капсулы – обеспечивает лазер с синхронизацией мод («mode locked laser»). Край разреза получается более гладкий, поскольку слабо выражен эффект «раскалывания капсулы», чем при выполнении разреза лазером с модуляцией добротности («Q-switched laser») [235]. Этот метод применяют как в России, так и зарубежом [77, 83, 176, 187, 286, 306, 309, 313, 390, 552, 619, 644, 683].

Лазерный ПКР показан как подготовительный этап перед экстракапсулярной экстракцией катаракты с использованием интракапсулярного метода фиксации ИОЛ. Обычно лазером выполняют ПКР в виде окружности диаметром 4–5 мм, концентрично центру зрачка, оставляя узкую перемычку на 12 часах (для предупреждения дислокации капсулы до инструментального вскрытия передней камеры, когда хирург извлекает капсулу пинцетом, обрывая оставленную перемычку). Энергия импульса в пределах 0,8–2,0 мДж. Вмешательство производят при максимальном мидриазе с использованием

контактных линз для лазерной капсулотомии с целью улучшения качества фокусировки излучения [235].

ИАГ-лазерная ПКТ и ПКР являются методами выбора при отсутствии возможности выполнить дозированную инструментальную ПКТ при значительном истончении и деструкции передней капсулы (количество и энергия импульсов минимальны), травматических катарактах с фиброзно-измененной передней капсулой (количество и энергия импульсов варьирует в зависимости от степени и распространенности фиброза) [83, 176, 306].

Противопоказаниями к ИАГ-лазерной ПКТ у взрослых пациентов считают невозможность точной фокусировки лазерного луча, наличие рубцов и помутнения роговицы в зоне выполнения капсулотомии, набухающую катаракту и сопутствующую катаракте глаукому или иридоциклит [83].

У взрослых пациентов после ПКТ нередко наблюдается набухание катаракты и выпадение хрусталиковых масс в переднюю камеру, в связи с чем требуется срочная экстракция катаракты, поэтому лазерную ПКТ рекомендуют производить утром в день выполнения основной операции – экстракции катаракты за 2–4 ч до нее [235].

Оптимальным ПКР, с учетом неоднородности структуры и неравномерности толщины передней капсулы, считают окружность диаметром от 5,5 до 7,3 мм, чтобы она не проецировалась на зону максимального утолщения передней капсулы и зону крепления волокон ресничной связки [83].

Разработаны различные методики лазерной ПКТ для ЭЭК с имплантацией ИОЛ разных видов: для имплантации интракапсулярной ИОЛ переднюю капсулу вскрывают по прямой линии от 10 до 14 часов длиной 5 мм, концы которой соединяют по дуге к 6 часам (25–60 импульсов; 1,6–3,5 мДж) [83], для имплантации ирис-клипс-линзы, как и для экстракции без ИОЛ, переднюю капсулу иссекают по окружности диаметром 5 мм [83]. Для выполнения ПКТ у взрослых больных чаще используют энергию ИАГ-лазера 3–5 мДж, так как при энергии менее 3 мДж капсулу удается вскрыть не во всех случаях [311, 381].

Для дозированного вскрытия передней капсулы без повреждения субкапсулярных слоев хрусталика рекомендуют использовать минимальную энергию 1,5–3,3 мДж с увеличением ее до 5,0 мДж при плотных катарактах, хотя это может вызвать увеальную реакцию, реактивную гипертензию, миоз. Выраженность реактивного миоза после лазерного ПКР считают практически единственным недостатком лазерно-инструментальной экстракции катаракты, поскольку это может затруднить вымывание хрусталиковых масс на инструментальном этапе операции [77, 176, 187, 683].

Для облегчения выведения катарактальных масс в ходе ЭЭК или факоэмульсификации через небольшой разрез можно предварительно выполнить ИАГ-лазерную нуклеоабляцию [176], или факофрагментацию (кортикоэмульсификацию) при уровнях энергии 3–5 мДж и количестве импульсов 200–350 [173, 595], или интракапсулярную факофрагментацию – разрушение склерозированного ядра сенильной катаракты неодимовым ИАГ-лазером с модуляцией добротности, без вскрытия ЗК хрусталика с экстракцией катаракты аспирационно-ирригационным методом с имплантацией ИОЛ через роговичный разрез спустя 2,5 мес [173, 595].

При использовании комбинированной методики (последовательная интракапсулярная фрагментация и капсулопунктура) ускоряются и усиливаются набухание и фрагментация кортикальных слоев хрусталика, значительно облегчаются удаление ядра и вымывание хрусталиковых масс в эксперименте [78, 262], во всех случаях удается выполнить неосложненную экстракцию через небольшой разрез, обеспечив при этом надежную интракапсулярную фиксацию ИОЛ [173].

При проведении ПКТ с помощью ИАГ-лазера (2,5–4,6 мДж; 8–12 коагулятов) уменьшается продолжительность выполнения ЭЭК и исключается такой сложный этап операции, как рассечение передней капсулы хрусталика цистотомом. Набухание масс хрусталика после вскрытия передней капсулы значительно облегчает их вымывание во время операции [77, 78], не вызывает выраженного реактивного синдрома при условии своевременного (через 1 час) удаления ядра и масс хрусталика [78].

При подвывихе хрусталика для дополнительной фиксации его с целью образования плоскостных сращений выполняют коагуляцию радужки излучением аргонового лазера, а для интракапсулярной экстракции – ИАГ-лазерный зонулолизис [651].

При синдроме Ирвина–Гасса с тракцией или помутнением стекловидного тела проводят лазерно-инструментальное лечение – витрэктомию с удалением передних, средних и задних слоев стекловидного тела с последующей аргон-лазерной коагуляцией сетчатки [207].

Лазерно-инструментальные вмешательства при патологии хрусталика у детей. Возможности ИАГ-лазера были использованы для усиления и коррекции эффекта оперативных вмешательств или как этап операции. На основе принципов ИАГ-лазерной ПКТ, разработанной для взрослых пациентов [83, 176, 187, 306], и с учетом особенностей хрусталика и катаракт у детей нами были разработаны и запатентованы 6 комбинированных лазерно-инструментальных методик для лечения патологии хрусталика у детей [21]. Основой этих вмешательств стали ПКР, выполняемый с помощью ИАГ-лазера, и инструментальное аспирационно-ирригационное удаление иссеченной капсулы и хрусталиковых масс (патент № 2180546) (рис. 47).

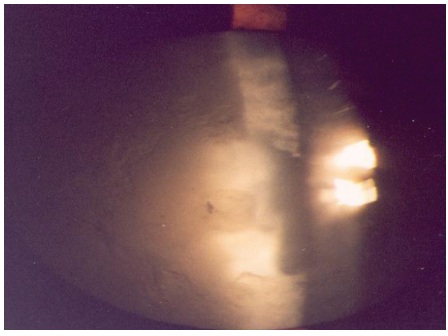

Рис.47а

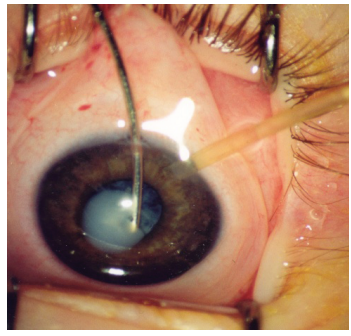

Рис.47б

Рис. 47. Этапы выполнения комбинированного лазерно-инструментального вмешательства по удалению врожденных катаракт у детей: а – ИАГ-лазерный ПКР; б – аспирационно-ирригационное удаление хрусталиковых масс.

Первый этап операции – ИАГ-лазерный круговой непрерывный ПКР – детям до 5 лет и неконтактным детям более старшего возраста выполняли под наркозом, остальным – под местной анестезией, в условиях медикаментозного мидриаза (0,2 мл 1 % раствора мезатона за 20 мин до операции субконъюнктивально). Для более точной фокусировки лазерного луча и надёжной фиксации глаза ребенка обязательно использовали контактную линзу Абрахама. Луч наводки ИАГ-лазера фокусировали на передней капсуле хрусталика на расстоянии 1 мм от края расширенного зрачка и наносили лазерные импульсы по окружности диаметром 3–5 мм. Индивидуально подбирая эффективную энергию импульса (начиная от 0,3 мДж), добивались формирования полного кругового дефекта поверхности передней капсулы, без перемычек (технология ПКР описана далее).

Сразу после лазерного этапа операции (не позднее чем через 10–15 мин) ребенка переносили из лазерного кабинета в операционную, где производили второй этап операции – микрохирургическое аспирационно-ирригационное удаление иссеченной передней капсулы и хрусталиковых масс по методике, разработанной А.В.Хватовой [264]. В условиях наполненной передней камеры (ирригацией через дополнительный разрез роговицы) через основной разрез роговицы аспирировали лоскут иссеченной передней капсулы вместе с хрусталиковыми массами, которые обычно мутнели после воздействия излучения ИАГ-лазера, что весьма облегчало их удаление. Заднюю капсулу стремились сохранить целой.

Нами проведено 206 лазерно-инструментальных операций при разной патологии хрусталика у 165 детей [21].

Удаление 170 катаракт (врожденных – 141, посттравматических – 26, постувеальных – 3) с использованием лазерно-инструментального метода дало высокий анатомо-реконструктивный и оптический эффект (93,5 % в ближайшие 3 мес после операции и 85,4 % через 6 мес и более), острота зрения повысилась в эти сроки в 93,7 и 90,2 % случаев.

При сравнительной оценке отдаленных результатов аспирационно-ирригационного удаления катаракт (через 6 мес и более) у детей, у которых ПКР был выполнен с использованием ИАГ-лазера (170 глаз) и традиционного инструментального метода (198 глаз), выявлен ряд преимуществ комбинированного метода: более высокое качество лазерного ПКР – точное, полное иссечение круглого лоскута передней капсулы с ровными краями. Помутнение хрусталиковых масс при лазерном воздействии облегчало аспирацию хрусталиковых масс (на 11,9 %; $p<0,001$), повышало шансы на сохранение задней капсулы (на 19 %; $p<0,05$), что создавало лучшие условия для интракапсулярной имплантации ИОЛ (56 операций), которая у большинства (96,4 %) детей, оперированных нами по разработанной методике, прошла без осложнений.

Таким образом, лазерный метод выполнения ПКР создает лучшие условия для атравматичного и полного удаления передней капсулы и хрусталиковых масс, сохранения задней капсулы, успешной интракапсулярной имплантации ИОЛ с лучшим конечным результатом (число больных, у которых удалось добиться полной чистоты зрачка диаметром более 2–3 мм, было на 17% больше; $p<0,05$), чем инструментальный.

С учетом выраженного полиморфизма изменений передней капсулы и подлежащих слоев хрусталика при разных формах врожденных катаракт у детей нами был разработан комплекс специальных технических приемов (фокусировка, алгоритм выполнения этапов лазерной операции), дифференциальных энергетических режимов и методических приемов ИАГ-лазерного воздействия (патент РФ на изобретение № 2285513). При полных катарактах с мутной передней капсулой производили круговой непрерывный ПКР с фокусировкой луча ИАГ-лазера непосредственно на мутной капсуле с энергией импульса 1,2–2,0 мДж. Для удаления атипичных катаракт с неравномерной деструкцией передней капсулы и кальцификатами под ней использовали энергию импульса 0,8–2,0 мДж (сначала фокусировали лазерный луч в местах наиболее интенсивных помутнений капсулы и подлежащих кальцификатов, завершая полный круговой капсулорексис с фокусировкой на края лазерных перфоратов). При полных и зонулярных катарактах с прозрачной передней капсулой и помутнением подлежащих субкапсулярных слоев использовали энергию импульса 2,2–2,5 мДж, причем вскрытие передней капсулы проводили ударной волной ИАГ-лазерного излучения с фокусировкой на помутнения субкапсулярных слоев, завершая полный круговой капсулорексис с фокусировкой на края лазерных перфоратов. Зонулярные и атипичные катаракты при абсолютной прозрачности передней капсулы и подлежащих слоев хрусталика удаляли используя энергию импульса 2,3–3,5 мДж, при этом расфокусированным лазерным лучом формировали газовые пузырьки в передних субкапсулярных слоях хрусталика и выполняли полный капсулорексис с фокусировкой на переднюю поверхность газовых пузырьков и края лазерных перфоратов. При молокообразных полных катарактах выполнение лазерного капсулорексиса начинали с нижнего сегмента от 6 к 12 часам по часовой стрелке и против нее. Энергия импульса, необходимая для сквозной круговой перфорации передней капсулы при врождённых катарактах у детей составляет от 0,6 до 3,5 мДж (средняя энергия 1,50±0,04 мДж), количество импульсов от 6 до 100 (в среднем 56,99 ± 1,56) [21, 77].

Применение разработанных нами дифференцированных энергетических режимов и методических приемов лазерного воздействия с учетом особенностей передней капсулы и подлежащих слоев хрусталика при разных формах катаракт у детей способствовало повышению качества и уменьшению затрат энергии при выполнении лазерного капсулорексиса.

При экстракции врожденных катаракт различных форм с внутрикапсулярной имплантацией заднекамерной ИОЛ у детей использовали разработанный нами метод лазерно-микрохирургического лечения (патент РФ на изобретение № 2234903), включающий непрерывный круговой ИАГ-лазерный ПКР, выполняемый на ещё невскрытом глазном яблоке, в ряде случаев в сочетании с ИАГ-лазерной факофрагментацией, удалением иссеченного лоскута передней капсулы и хрусталиковых масс аспирационно-ирригационным способом и имплантацией заднекамерной ИОЛ в капсульный мешок с сохранением задней капсулы. ПКР выполняли диаметром 5 мм, начиная с нижнего сегмента при молокообразных формах, с верхнего сегмента – при зонулярных формах, предварительную ИАГ-лазерную факофрагментацию

проводили через невскрытую переднюю капсулу, используя различную технику заднего капсулорексиса при атипичных катарактах в зависимости от состояния капсулы и консистенции хрусталиковых масс [21].

Помутневшие после воздействия лазерного луча хрусталиковые массы и лоскут иссеченной лазером передней капсулы удаляли традиционным микрохирургическим аспирационно-ирригационным способом, обязательно использовали вискоэластики, заднекамерную ИОЛ имплантировали в капсульный мешок, сохраняя целой заднюю капсулу (рис.48) [21].

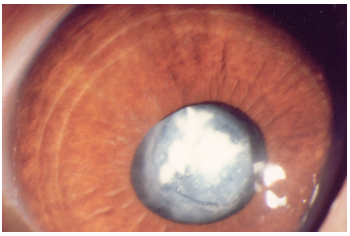
Рис.48а

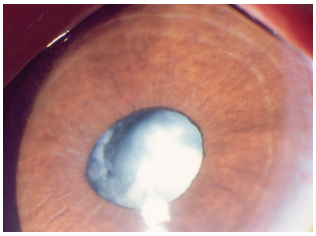
Рис.48б

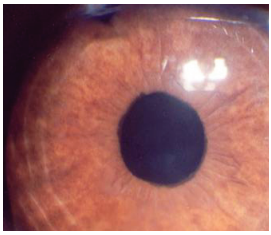
Рис.48в

Рис. 48. Комбинированное лазерно-инструментальное вмешательств по удалению катаракт с интракапсулярной имплантацией ИОЛ: а – глаз ребенка с врожденной атипичной катарактой до лечения; б – после лазерного этапа операции – ПКР; в – после инструментального этапа – аспирационного удаления катаракты

Количество и энергию импульсов определяли в зависимости от клинической формы врожденной катаракты, прозрачности передней капсулы и прилежащих кортикальных слоев (см. ранее). Минимальная энергия импульса (0,8–1,5 мДж) требовалась для лазерной перфорации непрозрачной передней капсулы или мутных подлежащих кортикальных слоях. При прозрачных капсуле и прозрачных подлежащих кортикальных слоях увеличивали энергию импульса (до 1,8–2,5 мДж) и количество импульсов (10–24). Сравнительно более высокая энергия (до 3,5 мДж) необходима при зонулярных катарактах, так как при них чаще наблюдаются прозрачные передняя капсула и подлежащие слои, чем, например, при полурассосавшихся или атипичных катарактах (рис. 49) [21].

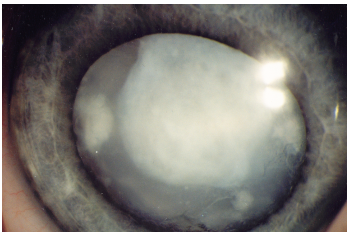
Рис.49а

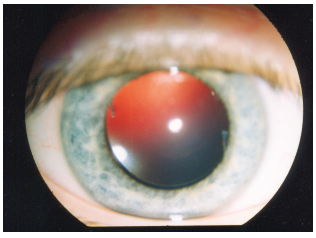
Рис.49б


Рис.49в

Рис. 49. Лазерно-инструментальное удаление врожденной катаракты с имплантацией ИОЛ у ребенка 5 лет. а – врожденная атипичная катаракта; б – глаз ребенка с артифакией после операции; в – имплантированная заднекамерная ИОЛ Acrysof +24 D

Для точной фокусировки и дополнительной иммобилизации глаза ребенка обязательно использовали контактную линзу Абрахама. Детям до 5 лет и неконтактным детям более старшего возраста лазерное вмешательство проводили под наркозом, детям старше 5 лет – под местной анестезией.

Нами установлено, что оптимальный диаметр ПКР на детских глазах составляет 3–5 мм, но выполнять его нужно на расстоянии не менее 1 мм от края медикаментозно расширенного зрачка. Уменьшение диаметра капсулорексиса не обеспечивает достаточного оптического эффекта, а при его увеличении не удается создать капсульный мешок для имплантации ИОЛ ($p<0,05$). Соблюдение интервала в 1 мм между линией нанесения импульса и краем радужки необходимо для гарантии интактности радужки, предупреждения её повреждения или реактивного миоза [21].

По нашим данным (в отличие от данных Егоровой Э.В. по возрастным катарактам у взрослых [83]), оптический и функциональный эффекты и частота развития осложнений у детей с врожденными катарактами при капсулорексисе диаметром 5 мм незначительно отличаются от результатов при капсулорексисе диаметров менее 3мм и более 5 мм ($p>0,05$). При сравнительной оценке выраженности оптического эффекта (чистота зрачка) в отдаленный период (через 1–4 года) после лазерного капсулорексиса «оптимального» диаметра 5 мм и меньшего диаметра – 3–4,5 мм (у детей с недостаточным медикаментозным мидриазом) достоверных различий в частоте образования вторичных катаракт ($p>0,05$) [21].

Сравнивая лазерный и инструментальный ПКР, установлено, что лазерный ПКР в отличие от инструментального способствовал значительному снижению частоты развития и выраженности многих послеоперационных осложнений экстракций катаракт у детей: воспалительных реакций, образования задних сращений, дислокации зрачка, поздних помутнений задней капсулы ($p<0,05$). Значительно меньшая частота развития воспалительных реакций, сращений, поздних помутнений задней капсулы (в сроки от 1 мес до 2 лет) после лазерно-инструментального удаления катаракт, по сравнению с инструментальным, свидетельствуют о сравнительно меньшей травматичности комбинированного метода, а равная ($p>0,05$) частота развития раннего фиброза задней капсулы (10,6 и 12,1 %) и регенеративных форм (41,2 и 37,4 %) после обоих вмешательств доказывают, что ИАГ-лазер не увеличивает частоту этих осложнений [21].

Острота зрения через 6 мес и более после удаления врожденных катаракт с использованием лазерно-инструментального метода (66 глаз) и традиционного микрохирургического метода (121 глаз) была одинаковой ($p>0,05$) [21].

Благодаря высокой эффективности, меньшей частоте развития осложнений и возможности ранней контактной коррекции у детей лазерно-инструментальный метод предпочтительнее, чем инструментальный.

С учетом особенностей строения детского глаза и проявлений врожденного фиброза задней капсулы хрусталика у них нами разработаны технические параметры и детали крестообразной техники выполнения ИАГ-лазерной ЗКТ у детей при врожденном фиброзе задней капсулы хрусталика (Патент РФ на изобретение № 2421201, приоритет от 20.06.2011) [21]. Крестовидное рассечение задней капсулы хрусталика следует начинать в зоне

наиболее тонких структур, отступив 1 мм от оптического центра, и на участках наибольшего натяжения задней капсулы, а перемычку в центре «креста» пересекать последней (в отличие от выполнения вмешательства у взрослых пациентов). Необходимо использовать небольшие энергетические параметры операции: энергия импульса 0,2–1,1 мДж, количество импульсов 20–40 (у взрослых энергия импульса 1,5–2,0 мДж, количество импульсов до 60 [205, 235]). Размер капсулотомического «окна» должен быть не более 3 мм, поскольку в дальнейшем, по нашему опыту, у детей (у 69,6%), происходит самопроизвольное расширение диаметра оптического окна, обусловленное особенностями детских глаз [21].

Нами установлено, что крестовидное рассечение задней капсулы при ее врожденном помутнении у 80–90 % детей приводит к выраженному расхождению краев капсулотомических разрезов из–за особой эластичности задней капсулы и существенной цилиарной тракции у детей. Образовавшиеся четыре треугольных лоскута задней капсулы хрусталика сразу расходятся в стороны, формируя оптически чистое «окно» в центре зрачка, чаще вполне достаточное для достижения оптического эффекта. В связи с этим в большинстве случаев не требуется полное иссечение лоскутов, что значительно снижает затраты энергии при выполнении лазерной операции и риск развития осложнений [21].

Синдром ППГСТ – тяжелая врожденная аномалия развития глаз у детей с неблагоприятным прогнозом по зрению и высоким риском развития осложнений операций. Разработанный нами лазерно-инструментальный метод лечения врожденных катаракт с синдромом ППГСТ (патент РФ на изобретение № 2239401) [21] включает ИАГ-лазерную интракапсулярную факодеструкцию кальцификатов и конгломератов масс, переднюю капсулотомию, аргон-ИАГ-лазерное иссечение врожденной эмбриональной мембраны с аспирационно-ирригационным удалением катаракты и отсроченной ИАГ-лазерной ЗКТ с рассечением персистирующего тяжа стекловидного тела в оптимальные сроки, определяемые по уровню антител к антигену хрусталика в СЖ и СК. Во время операции принципиально сохраняли ЗК, даже в случае ее центрального интенсивного врожденного помутнения. При выполнении отсроченной ЗКТ с передним витреолизисом использовали ИАГ-лазерный метод с предварительным ИАГ-лазерным передним витреолизисом – до вскрытия ЗК для профилактики витреальных осложнений. В зависимости от плотности рассекаемых структур энергия импульса варьировала на разных этапах операции от 0,6 до 4,2 мДж. Для выполнения поставленной задачи требовалось 1–2 курса по 1–3 сеанса, 16–217 импульсов за сеанс (рис. 50, 51) [21].

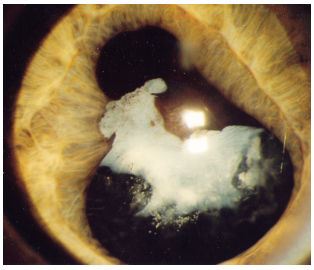

Рис. 50а

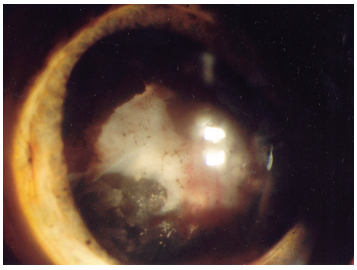

Рис. 50б



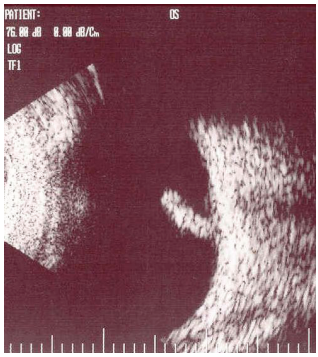

Рис. 50в Рис. 50г

Рис. 50. Комбинированный метод лазерно-инструментального лечения врожденной катаракты у детей при синдроме ППГСТ. а – глаз ребенка с пленчатой врожденной катарактой с синдромом ППГСТ до операции; б – после ИАГ-лазерного этапа операции (ПСТ, факодеструкция, ПКТ), перед аспирационным удалением катаракты; в – персистирующий тяж ППГСТ от заднего полюса хрусталика к диску зрительного нерва (УЗИ, В-сканирование); г – состояние после отсроченной витреошвартотомии (УЗИ, В-сканирование) – витреальный тяж отсечен от задней капсулы хрусталика, уменьшился в размере, сместился из центральной оптической зоны.

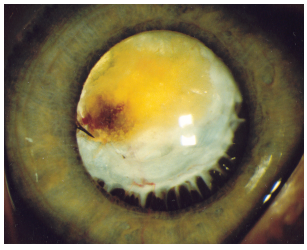

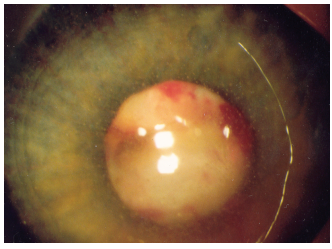

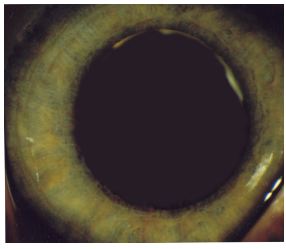

Рис. 51а Рис. 51б Рис. 51в

Рис. 51. Комбинированное лазерно-инструментальное удаление врожденной атипичной катаракты при синдроме ППГСТ у ребенка 3 лет. а – до операции; б – после лазерного этапа операции (ПКР, ЗСТ, факодеструкция); в – после инструментального аспирационно-ирригационного удаления катаракты – максимальный реконструктивный и оптический эффект (ПАРЭ и ПОЭ 3 балла), острота зрения 0,08 с контактной линзой.

При сравнительной оценке результатов операций с применением лазерно-инструментального метода удаления односторонних врожденных катаракт с синдромом ППГСТ (26 глаз) и традиционного инструментального (42 глаза) выявлен одинаковый ($p>0,05$) достаточный оптический эффект с повышением остроты зрения при использовании обоих методов (92,3 и 83,3 % соответственно). Однако лазерно-инструментальный метод оказался более щадящим, частота развития осложнений при его применении была более чем в 3 раза (11,5 и 38,1 % соответственно) [21].

При *пленчатых и полурассосавшихся врожденных катарактах* (отсутствие объемного хрусталика) у детей с синдромом ППГСТ высокоэффективным оказался разработанный нами *неинвазивный комплекс лазерных вмешательств* в сочетании медикаментозным лечением, лазерной плеоптикой и

контактной коррекцией (патент РФ на изобретение № 2282424) [21]. Оптический эффект и частота повышения остроты зрения (90,9 %) после неинвазивных лазерных операций были идентичны таковым при аналогичных инструментальных операциях (85,3 %), но при лазерных операциях осложнений было меньше ($p<0,001$) и не было наиболее тяжелых осложнений, характерных для инструментальных вмешательств (гемофтальм, отслойка сетчатки, воспалительные реакции, субатрофия глазного яблока). Особенно эффективной лазерная методика была при тонких тяжах стекловидного тела, толщиной не более 1–2 мм (синдром ППГСТ I–II стадии) (Рис. 52) [21].

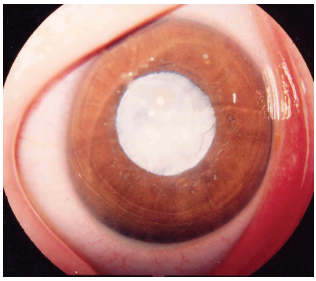

Рис. 52а

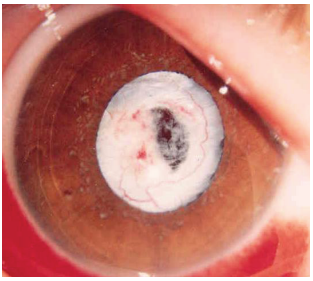

Рис. 52б

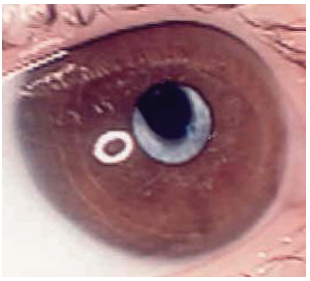

Рис. 52в

Рис. 52. Неинвазивная ИАГ-лазерная хирургия полурассосавшейся врожденной катаракты с неоваскуляризацией, синдромом ППГСТ у ребенка 3 лет. а – до операции; б – после одного сеанса ИАГ-лазерного ПКР с факодеструкцией – оптически чистое окно диаметром 1 мм; в – после курса рассасывающей терапии, лазерплеоптики и двух сеансов лазерной хирургии (отсроченная ИАГ-лазерной ЗКТ и витреошвартотомия) – получено оптически чистое окно диаметром 2,5 мм, острота зрения 0,05 с контактной коррекцией.

Неинвазивный лазерный метод делает возможной раннюю контактную коррекцию зрения, которая в комплексе с лазерной плеоптикой (рис. 53) привела к существенному улучшению визуальных результатов, особенно у детей раннего возраста. Разработанный нами комплекс лазерно-медикаментозного лечения врожденных пленчатых и полурассосавшихся катаракт нашел применение и при посттравматических полурассосавшихся катарактах у детей – успешно пролечено 38 детей [21].



Рис. 53. Проведение лазерного плеоптического лечения (гелий-неоновый лазер, аппарат «Спекл»).

Нами разработан комбинированный лазерно-инструментальный метод удаления подвывихнутого хрусталика у детей (патент РФ на изобретение № 2197927), включающий аспирационно-ирригационное удаление хрусталика с предварительным формированием отверстия диаметром 3 мм в передней капсуле хрусталика ИАГ-лазером (частичная ПКТ для введения аспирационной канюли) и при необходимости – внутрикапсулярную фрагментацию хрусталиковых масс ИАГ-лазером) (рис. 54, 55) [21]. Лазерный метод ПКТ, в отличие от традиционного инструментального, предотвращает смещение подвывихнутого хрусталика в стекловидное тело, которое нередко возникает при инструментальном ПКТ из-за давления цистотома на подвижный хрусталик [21].

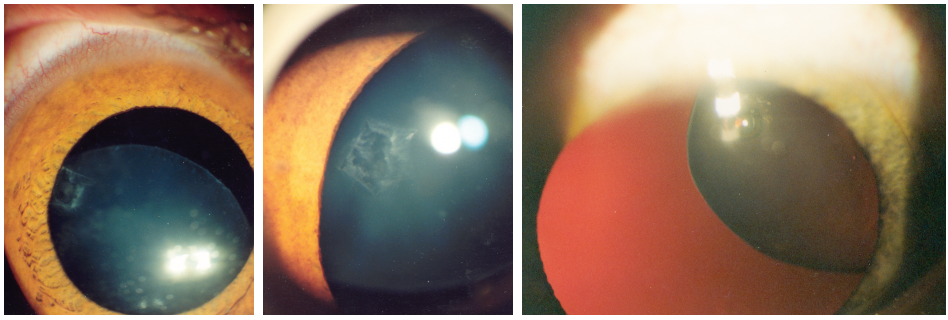

Рис. 54а Рис. 54б Рис. 54в

Рис. 54. ИАГ-лазерная частичная ПКТ – этап лазерно-инструментального удаления хрусталика при его подвывихе у детей: а, б, в – глаза детей после ИАГ-лазерной ПКТ (перед ленсэктомией): в передней капсуле хрусталика сформировано отверстие для введения наконечника витреотома.

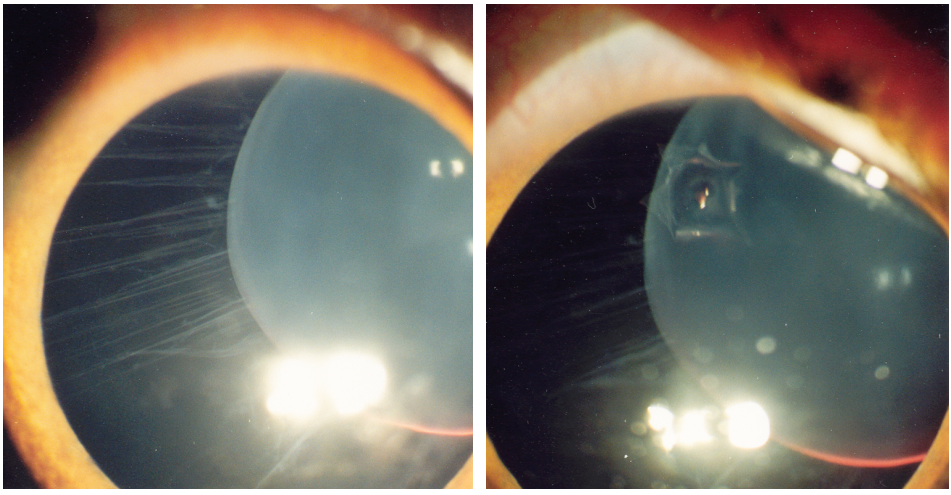

Рис. 55а Рис. 55б

Рис. 55. Глаз ребенка 9 лет с врожденным подвывихом хрусталика II степени: а – до операции; б – после ИАГ-лазерной частичной ПКТ (перед ленсэктомией) – в передней капсуле лазером сформировано окно для введения наконечника витреотома.

Раздробленные лазером, гомогенизированные хрусталиковые массы, остатки передней и задней капсул, очень тонких у детей, обычно удается легко удалить в режиме аспирация-ирригация, лишь в крайне редких случаях, при вязких хрусталиковых массах или кальцифицированной задней капсуле, приходится производить дополнительное дробление хрусталиковых масс витреотомом перед их аспирацией. Энергия импульса при ИАГ-лазерной ПКТ от 1,2 до 3,5 мДж в зависимости от толщины передней капсулы (в среднем 1,43±0,08 мДж; σ=0,45), количество импульсов 5–10 (в среднем 9,83±0,80; σ=4,71). Для факофрагментации в зависимости от прозрачности и плотности вещества хрусталика требовались энергия импульса 1,2–2,5 мДж и количество импульсов 20–40.

Лазерный этап операции у половины детей (52,8 %) выполняли под местной анестезией, у детей до 5 лет (47,2 %) – под наркозом, который далее продолжали в операционной при аспирационном удалении хрусталика.

С использованием этого метода прооперировано 36 глаз детей с врожденной эктопией хрусталика (из них 22 с синдромом Марфана и гомоцистинурией). Во всех случаях лазером успешно иссечен запланированный участок передней капсулы, что обеспечило отличные условия для успешной полной факоаспирации без смещения подвижного хрусталика в стекловидное тело и уменьшило травматичности операции. Высокий реконструктивный и оптический эффекты без осложнений получены у всех детей, повышение остроты зрения отмечено у 92 % [21].

Разработанные нами и запатентованные новые методы лазерного и лазерно-инструментального лечения врожденной патологии переднего отдела глаза у детей (получено 9 патентов РФ на изобретение) позволили расширить возможности, уменьшить травматичность, повысить эффективность лечения и в ряде случаев заменить инструментальные операции на лазерные [21].

4.10. РЕЗУЛЬТАТЫ (АНАТОМО-РЕКОНСТРУКТИВНЫЙ, ОПТИЧЕСКИЙ И ФУНКЦИОНАЛЬНЫЙ ЭФФЕКТЫ) ЛАЗЕРНЫХ РЕКОНСТРУКТИВНЫХ ВМЕШАТЕЛЬСТВ ПРИ ПАТОЛОГИИ ГЛАЗ У ДЕТЕЙ

Многофакторный анализ эффективности и осложнений произведенных реконструктивных и лазерно-инструментальных операций при разной патологии переднего отдела глаз у детей [21] показал их высокую эффективность и низкую травматичность даже на фоне грубых врожденных, посттравматических, послеоперационных и поствоспалительных изменений. Лазерные операции позволили в большинстве случаев восстановить анатомические соотношения структур в переднем отделе глаза, в результате чего удалось получить оптический эффект, добиться повышения остроты зрения и предотвратить развитие тяжелых осложнений. В результате произведенных 1559 лазерных операций достигнут высокий эффект применения ИАГ-лазерного излучения для реконструктивных целей при многих видах патологии переднего отдела глаза у детей как в ближайший период после

операции (от 1 сут до 3 мес, в среднем 1,2 ±1,4 мес), так и в отдаленные сроки (от 6 мес до 15,5 лет, в среднем 2,8 года) [21] (Приложение 4).

Анатомо-реконструктивная эффективность – частота получения достаточного анатомо-реконструктивного эффекта (2–3 балла) в ближайшие сроки после всех ИАГ-лазерных операций в переднем отделе глаз у детей составила 94,5 %, а в отдаленные сроки – 94,6 %, т. е. полученный результат был стойким ($p>0,05$).

В ближайшие сроки после лазерных операций наиболее высокая анатомо-реконструктивная эффективность отмечена при ИАГ-лазерном устранении ЗМ (95,7 %), передних сращений (97, 3 %), зрачкового блока (97,1 %), патологии зрачковой зоны (90,9 %), комбинированных лазерно-инструментальных экстракциях эктопированных хрусталиков (100 %) и катаракт (93,5 %).

В отдаленные сроки после лазерных операций наиболее высокий итоговый реконструктивный эффект зафиксирован также при ИАГ-лазерном устранении ЗМ (97,3 %), передних сращений (96,4 %), зрачкового блока (97 %), патологии зрачковой зоны (93,7 %), комбинированных лазерно-инструментальных экстракциях эктопированных хрусталиков (100 %) и катаракт (85,4 %).

Снижение частоты выявления достигнутого достаточного анатомо-реконструктивного эффекта было отмечено только после лазерного устранения кист передней камеры (с 87 до 69,6 %; $p<0,05$) из-за их часто наблюдавшегося продолженного роста и после лазерно-инструментального удаления катаракт (с 93,5 до 85,4 %; $p<0,05$) вследствие образования вторичных катаракт.

Оптическая эффективность (см. Приложение 4) – частота получения достаточного оптического эффекта (2–3 балла) в ближайшие сроки после всех ИАГ-лазерных операций в переднем отделе глаз, выполненных с оптической целью, у детей составила 87,2 %, а в отдаленные сроки – 89,8 %, и полученный результат был стойким ($p<0,05$).

Наиболее высокая оптическая эффективность (степень устранения оптического препятствия в проекции оптической оси глаза) в ближайшие сроки после лазерных операций отмечена при ИАГ-лазерном устранении ЗМ (92,9 %), передних сращений (88,1 %), патологии зрачковой зоны (79,9 %). Оптический эффект комбинированных лазерно-инструментальных экстракций эктопированных хрусталиков (100 %) и катаракт (93,5 %) был аналогичен анатомо-реконструктивному.

В отдаленные сроки после лазерных операций наиболее высокий оптический эффект выявлен также после ИАГ-лазерного устранения ЗМ (94,5 %), передних сращений (88 %), патологии зрачковой зоны (89,2 %), комбинированных лазерно-инструментальных экстракций эктопированных хрусталиков (100 %) и катаракт (85,4 %). Оптический эффект лазерных операций при большинстве видов патологии был достаточно стоек ($p>0,05$).

Установлено существенное повышение частоты выявления достаточного оптического эффекта в отдаленные сроки после лазерных операций при патологии зрачковой зоны (с 79,9 % в ближайший период до 89,2 % в отдаленные сроки; $p<0,001$) в основном за счет отсроченного иридолизиса как

результата воздействия излучения аргонового лазера при комбинированных сфинктеротомиях и фотомидриазе, характерного для детских глаз, способствовавшего существенному улучшению оптического состояния зрачковой зоны и повышению остроты зрения [21].

Отмечен высокий *гипотензивный эффект* лазерных операций, выполненных при глаукоме у детей. Частота исходной офтальмогипертензии в целом снизилась ($p<0,001$) в 6,6 раз в первые 3 мес после лазерных операций (с 11,2 до 1,7 %) и в 2,6 раз (до 5,4 %) через 6 мес и более. Лазерное устранение зрачкового блока и реконструкция зрачковой зоны способствовали снижению частоты выявления офтальмогипертензии в 3 раза, рефистулизации – в 2 раза, рассечение задних сращений и лазерно-инструментальное удаление эктопированных хрусталиков привели к полному устранению исходной офтальмогипертензии [21].

Несмотря на достаточную стойкость анатомо-реконструктивного результата ИАГ-лазерного устранения заращения внутренних фистул, колобом, гониосинехий и зрачкового блока, отмечено снижение гипотензивного эффекта рефистулизации с 96 до 73,01 % ($p<0,001$) и устранения зрачкового блока с 97,1 до 87,9 % ($p<0,05$) [21].

Острота зрения у детей после хирургического или любого другого лечения не может служить надёжным показателем функциональной эффективности метода лечения. Однако анализ изменений остроты зрения по сравнению с дооперационной необходим для оценки оптической эффективности операции.

Относительно низкие функциональные результаты у детей (по сравнению с аналогичным контингентом взрослых) объясняются высокой частотой сопутствующей глазной патологии (чаще врожденной), обскурационной или рефракционной амблиопией высокой степени, возрастным недоразвитием зрительного анализатора и др.

Анализ *функциональных результатов* ИАГ-лазерных операций у детей старше 3 лет, которым была произведена визометрия (Приложение 4), показал повышение остроты зрения ($p<0,001$) в ближайшие сроки после лазерных операций в 64,9 % случаев. Достигнутые реконструктивные результаты ИАГ-лазерных операций позволили в дальнейшем увеличить ($p<0,001$) частоту повышения остроты зрения – до 75,4 % к отдаленным срокам наблюдения. Особенно значительным было увеличение частоты повышения остроты зрения после лазерного устранения патологии зрачковой зоны (деформация, дислокация, заращение зрачка) – с 42,4 % в ближайший период до 64,9 % в отдаленные сроки ($p<0,001$). Наиболее часто повышение остроты зрения как в ближайшие, так и в отдаленные сроки закономерно отмечалось при операциях, выполненных преимущественно с оптической целью: лазерном устранении ЗМ (87,3 и 91,0 %), лазерно-инструментальном удалении катаракт (93,7 и 90,2 %) и эктопированных хрусталиков (88,9 и 92 % соответственно) [21].

Относительное снижение частоты повышения остроты зрения к отдаленным срокам после лазерно-инструментального удаления катаракт (с 93,7 до 90,2 %) обусловлено формированием вторичных катаракт [21].

4.11. ОСЛОЖНЕНИЯ ЛАЗЕРНЫХ РЕКОНСТРУКТИВНЫХ ОФТАЛЬМОЛОГИЧЕСКИХ ВМЕШАТЕЛЬСТВ, ИХ ЛЕЧЕНИЕ И ПРОФИЛАКТИКА

Лазерная хирургия менее травматична, чем инструментальная, но, как всякая хирургия, неизбежно сопряжена с риском развития осложнений, которые чаще отмечаются в раннем послеоперационном периоде [675] и в большинстве случаев имеют транзиторный характер [310, 392]. К основным осложнениям лазерных операций на переднем отделе глаза относят транзиторную офтальмогипертензию, рецидив ЗМ на фоне иридоциклита, кровотечения во время выполнения вмешательства, повреждение и дистрофические изменения роговицы, макулярный отек, отслойку сетчатки, грыжу стекловидного тела, дислокацию и дистантные повреждения ИОЛ [53, 54].

Частота и выраженность осложнений, развивающихся в ходе лазерных операций и после них, варьируют в широких пределах, что обусловлено не только состоянием глаза до операции, но также техникой и энергетическими параметрами лазерного вмешательства (особенно величиной энергии импульса излучения), мерами профилактики [158,207, 228, 235, 254, 263, 290, 299, 300, 309, 427, 505, 570, 573, 641]. Нередко причиной возникновения осложнения является не само лазерное воздействие, а методологические ошибки, допущенные в ходе лазерной операции, в связи с чем требуется дальнейшее совершенствование лазерных технологий [204].

Данные о частоте, патогенезе, особенностях реакции тканей глаза на ИАГ-лазерное воздействие и развитии осложнений при разных лазерных операциях были представлены ранее. В этом разделе кратко суммированы сведения об основных осложнениях лазерных операций: частота развития, особенности профилактики и лечения.

Большинство авторов подчеркивают, что при лазерных реконструктивных вмешательствах практически отсутствует риск развития тяжелых осложнений, характерных для инструментальных операций: эндофтальмит, дислокация ИОЛ, значительная потеря клеток ЗЭР, стекловидного тела, отслойка сетчатки [641].

Реактивный синдром, включающий временное повышение ВГД (на 5–10 мм рт. ст.) с сопутствующим раздражением переднего отдела глазного яблока, клинически проявляющимся в виде миоза, перикорнеальной реакции, гиперемии радужки, снижения прозрачности камерной влаги, наблюдается в течение первых часов – 3 суток после лазерной операции у 19,8–80 % взрослых пациентов и 3,6–11,1 % детей, которым было выполнено ИАГ-лазерное вмешательство [52, 97, 105, 105, 145, 147, 158, 160, 182, 206, 207, 228, 251, 294, 311, 354, 358, 390, 392, 400, 543, 562, 579, 580, 606, 630, 641, 644, 676].

Установлено, что эффективными мерами профилактики реактивной офтальмогипертензии у взрослых являются уменьшение диаметра капсулотомического «окна» при ЗКТ, выполненной без расширения зрачка [621], инстилляции 0,5 % раствора тимолола перед лазерной операцией [527, 579] и прием внутрь 1 таблетки (250 мг) ацетазоламида накануне вмешательства

[476]. Показана одинаковая эффективность дорзоламида и апраклонидина, используемых для предупреждения офтальмогипертензии у взрослых больных после ИАГ-лазерной ЗКТ [304].

Для профилактики реактивной гипертензии после лазерных операций (например, трабекулопластики) целесообразно применять ингибиторы карбоангидразы местного действия – азопт, трусопт [182], поскольку прием таких препаратов внутрь нередко сопровождается побочными эффектами, особенно у пожилых пациентов [22]. Реже применяют β-адреноблокаторы [243]. Для предупреждения повышения ВГД после ИАГ-лазерной ИТ при открытоугольной глаукоме назначают латанопрост, хотя его применение ограничено из-за достаточно позднего проявления эффекта – через 1–2 ч [493]. Некоторые авторы считают целесообразным для профилактики реактивной офтальмогипертензии использовать пилокарпин (4 % раствор) [347] или апраклонидин [572, 573], однако в детской практике их не применяют.

Медикаментозное лечение развившейся реактивной гипертензии обычно включает индометацин, ингибиторы карбоангидразы, чаще ацетазоламид [476, 661], инстилляции растворов β-блокаторов (оптимол, тимолол с постепенной отменой под контролем офтальмотонуса). При наличии признаков воспаления передних увеальных структур (феномен Тиндаля в передней камере, появление преципитатов, расширение сосудов и отек радужки) целесообразно применять растворы кортикостероидов в виде инстилляций или подконъюнктивальных инъекций в течение 4–7 дней [158, 205, 258, 527, 642, 644, 661].

Лазерные операции на переднем отделе глаза практически неизбежно сопровождаются *повреждением роговицы* той или иной степени тяжести, особенно клеток ЗЭР (от 3 до 30 % случаев) [17, 54, 145, 158, 246, 258, 323, 396, 400, 515, 524, 616], причем более выраженные изменения отмечаются в афакичных глазах, чем в артифакичных: 12–17,3 % и 6,3–8,6 % соответственно [47, 82].

Средние потери клеток ЗЭР после ИАГ-лазерного воздействия составляют 7–14 %, т.е. не превышают критический уровень (12–14 %), необходимый для сохранения их жизнедеятельности [17, 129].

Постлазерные роговичные осложнения, сравнительно часто возникающие у взрослых пациентов: отек роговицы (у 0,2–8,8 %) [105, 158, 207, 228], помутнение роговицы (у 14,6 %) [254], у детей развиваются крайне редко [97]. Поздние дистрофические изменения роговицы, наблюдающиеся после лазерных операций у 0,8–2,3 % больных [63], являются результатом воздействия гидродинамической волны на клетки ЗЭР при уже имеющемся их дефиците у взрослых пациентов [53].

Чаще лазерные повреждения роговицы бывают обусловлены расфокусировкой излучения лазера при отеке роговицы, ее травматической деформации и помутнении, астигматизме, отсутствии правильной фиксации взора или движениях глаз во время выполнения вмешательства, отсутствии безопасного расстояния (0,1–0,3 мм) между роговицей и рассекаемой структурой [105, 390] и при значительном увеличении уровня энергии (до 18–20 мДж), что приводит к повреждению ЗЭР в виде трещин, даже надрыву

десцеметовой оболочки [97], снижает плотность клеток ЗЭР на 7,6–9,1 %, усиливает их полиморфизм [52].

Профилактикой лазерного повреждения роговицы служит строгое соблюдение техники выполнения лазерной операции: соблюдение безопасного расстояния между роговицей и рассекаемой структурой, увеличение угла сходимости лазерного пучка (более 18°) [49], точная фокусировка лазерного луча, отказ от применения высоких энергетических режимов [53, 54, 228, 390].

В том случае, если при выполнении лазерного вмешательства планируется создание высоких уровней плотности мощности или высоких суммарных энергетических доз с накоплением эффекта, а исходная ПЭК близка к критической, при выборе техники выполнения операции предпочтение рекомендуют отдать методу, при котором будет наименее выраженным повреждающее действие на ЗЭР [17, 228].

Повреждение ИОЛ – наиболее часто развивающееся специфическое осложнение ИАГ-лазерной ДЗМ (от 0,9 до 91 % случаев, в среднем до 20 %). При выборе техники осуществления ЗКТ при наличии ИОЛ необходимо учитывать факторы риска ее повреждения [207], который значительно снижается при использовании модификаций техники в зависимости от типа линзы, расположения ее по отношению к ЗК, степени выраженности и вида помутнений, прозрачности роговицы, наличия отложений на поверхности линзы [160, 207, 243, 249, 258, 322, 324, 325].

До проведения лазерного вмешательства целесообразно получить информацию об устойчивости ИОЛ к воздействию лазерного излучения (в паспорте ИОЛ) для прогнозирования вероятности повреждения линзы [53].

Разработаны специальные линзы, так называемые «ИАГ-ИОЛ», из лазеростойких материалов, особенностью конструкции которых является наличие на их задней поверхности по периметру оптической части кольца или выступов, препятствующих плотному контакту ИОЛ с ЗК [258, 444, 510, 512].

Необходимо использовать низкие энергетические режимы (минимальные энергия импульса и их количество) и специальные методические приемы, добиваться точности фокусировки, важен опыт врача [53, 54, 105, 123, 158, 204, 228, 254, 309, 310, 324, 637].

Разработаны новые технические приемы и клинические рекомендации, обеспечивающие максимально щадящий характер лазерной деструкции ЗМ и вторичных катаракт в артифакичных глазах [41, 90] .

При контакте ЗК с оптической частью ИОЛ вскрытие ЗК нужно производить через линзу Абрахама (силой 66 Д) на периферии оптической зоны с фокусировкой на передние слои стекловидного тела, осуществляя поэтапное отсечение зрачковой пленки по мере ее отслоения [105, 207, 228, 235] При плотном контакте ЗК с ИОЛ рекомендуют выполнять двухэтапную дисцизию ЗК: сначала точечную дисцизию в верхней части капсулы – для просачивания ВГЖ и отслаивания ЗК от ИОЛ, через 2–3 дня – полную дисцизию [243]. При отложениях преципитатов и пигмента на ЗК перед ее вскрытием предлагают коагулировать пигментные отложения с помощью аргонового лазера [207] или «сдувать» их ударной гидродинамической волной ИАГ-

лазера [158, 207, 226, 228]. Для обеспечения безопасности воздействия советуют применять дефокусирующую систему, а если ее нет, к основной рефракции оператора прибавлять +1,0 Д на окулярах [109]. Необходимое условие, позволяющее предотвратить повреждение ИОЛ, – достаточный медикаментозный мидриаз во время выполнения лазерной операции [54]. В настоящее время продолжают проводить исследования с целью разработки мер профилактики повреждений ИОЛ при лазерных операциях [54].

Микрогеморрагии после лазерных вмешательств обычно рассасываются через несколько часов [105, 228, 310] или в течение 1–3 сут [281, 310, 323, 390, 549]. Для рассасывания крови в передней камере производят субконъюнктивальные инъекции дицинона (0,5 мл) или 1 % раствора эмоксипина (0,5 мл), а с 3-го дня – парабульбарные инъекции коллализина (150–300 ед) или гемазы (0,3–0,6) (содержимое 1 ампулы гемазы разводят в 1 мл дексазона). С целью ускорения лизиса крови в 2–3 раза возможна лазерная коагуляция гифемы излучением аргонового лазера – всю поверхность кровяного сгустка покрывают коагулятами за 1–3 сеанса (100–400 мВт; 200–500 мкм; 0,1–0,2 с) [53, 54] или ИАГ-лазерная деструкция сгустка крови (35 импульсов; 0,3–4,9 мДж, 1–5 сеансов) с использованием ферментолитиков непрямого действия (субконъюнктивальные инъекции гемазы) [236].

Гемофтальм после ИАГ-лазерных операций развивается крайне редко (до 0,3 % случаев) [105, 228, 281] и связан с исходной сосудистой патологией – неоваскуляризацией, ангиоматозом и др. Для предотвращения их развития нужно проводить ангиостатическую подготовку таких больных к лазерной операции. При неоваскуляризации переднего отдела глаза показана предварительная аргон-лазерная коагуляция сосудов перед основной реконструктивной операцией [54].

Иридоциклит после ИАГ-лазерных операций на переднем отделе глаз развивается у 0,4–13 % взрослых больных [308, 309, 310, 323, 390, 454, 543, 675], у детей – крайне редко (у 0,2–1,1 %) как обострение имевшегося увеита [95, 96].

Для предупреждения развития после лазерных операций иридоциклитов, адгезивного зрачкового блока, рецидивов ЗМ, наблюдающихся у 5,6 % взрослых больных [636] и 8–14,6 % детей [166], и сращений в передней камере рекомендуют проводить активное противовоспалительное лечение, начиная за 3–5 дней до лазерной операции и в течение 2–3 нед после нее [226], причем в таком же объеме, как при инструментальных операциях, а также комплексное лечение с целью подавления пластического процесса [100, 166].

При лечении детей, как эффективное и безопасное противовоспалительное средство (ингибитор простагландинов) при ИАГ-лазерной ЗКТ и ДЗМ широко используют в виде глазных капель препараты диклофенак или индометацин, которые разрешается кратковременно использовать даже при лечении новорожденных [243, 411].

При возникновении осложнений длительность применения кортикостероидных препаратов увеличивают в 2 раза, назначая их в виде субконъюнктивальных и ретробульбарных инъекций, и проводят симптоматическую терапию [105, 228, 235, 291, 459].

Комплексное лечение детей при возникновении рецидива ЗМ включает хирургическое лечение (ИАГ-лазерная дисцизия, а при артифакии с захватом зрачка – повторная инструментальная капсулэктомия с передней витрэктомией и дополнительными послабляющими радиальными ИТ в местах перегиба радужки через край заднекамерной линзы) и антипролиферативную терапию (5–7 субконъюнктивальных инъекций 5-фторурацила в сочетании с бета-терапией радионуклеотидом 90Sr) [100].

Поскольку риск развития *отслойки сетчатки* после ИАГ-лазерной ЗКТ (у 0,05–4,5 % взрослых и единичные случаи у детей) [246, 281, 310, 321, 358, 393, 454, 464, 581, 636, 665, 670, 673] связан не с ИАГ-лазерным воздействием как таковым и даже не столько со вскрытием ЗК, а в большей мере с наличием исходной витреоретинальной патологии, особенно у подростков и детей с осложненной близорукостью, витреоретинальной пролиферацией разной этиологии, мерой профилактики отслойки сетчатки служит ограничение показаний к выполнению лазерных операций на таких глазах.

Для профилактики *кистозной макулопатии,* развивающейся после ИАГ-лазерной ДЗМ у 0,4–9,4 % взрослых пациентов [158, 204, 207, 228, 246, 254, 258, 261, 310, 324, 358, 390, 486, 501, 543, 549, 606, 630, 675] и в единичных случаях у детей [97, 160], необходимо ограничить показания к выполнению лазерных операций у больных из группы риска развития макулопатии, в которую входят пациенты с диабетической ретинопатией, близорукостью высокой степени, вялотекущим увеитом, периферической дистрофией сетчатки [197]. При наличии сопутствующих перечисленных выше заболеваниях рекомендуют до выполнения ЭЭК на ранних стадиях развития осложненной катаракты проводить профилактическую периферическую или панретинальную аргон-лазерную коагуляцию, в результате чего в дальнейшем снижается частота осложнений после ИАГ-лазерной ЗКТ: отслойки сетчатки с 10 до 1,2 %, макулярного отека и рубеоза с 9 до 2 % [197].

С целью профилактики кистозного отека макулы инстилляции индометацина рекомендуют проводить в течение 6 нед после лазерной операции [340]. Для устранения возникшего макулярного отёка назначают парабульбарные инъекции дексаметазона (5 инъекций по 0,5 мл в течение 5 дней), ацетазоламид 250 мг внутрь утром вместе с препаратом калия 2 раза в день в течение 3 дней, инстилляции препаратов диклофенак или индометацин в виде глазных капель 3 раза в день и внутрь индометацин по 25 мг 3 раза в день в течение 7–10 дней [53, 54].

Обобщая данные литературы по профилактике осложнений ИАГ-лазерных операций, следует отметить, что для своевременного осуществления профилактики, диагностики и лечения осложнений в послеоперационном периоде требуется всестороннее исследование глаз, включая использование высокоинформативных диагностических методик: УЗИ, ЭФИ, эндотелиальная микроскопия, реоофтальмография, флюоресцентная ангиография и др. [93]. Медикаментозная подготовка больного к лазерной операции позволяет предотвратить развитие реакции и осложнений после лазерного воздействия или значительно снизить их выраженность [311, 568, 644].

В целом *общепринятая система профилактики осложнений ИАГ-лазерных операций* включает: стремление к использованию минимальной эф-

фективной энергии импульса [145, 207, 228, 340, 354], использование дефокусирующей системы лазерного воздействия [340], уменьшение диаметра капсулотомического «окна» [340, 621], у взрослых диаметр оптического «окна» не более 3 мм [54, 158, 340, 497], при большом объеме операции выполнение ее в 2–3 этапа [54, 207], исходная ПЭК перед операцией должна превышать минимально допустимый предел (800–1000 клеток/мм^2) на 10 %, при одновременном выполнении передней и задней мембранотомии – на 20 % [54], при остаточной воспалительной реакции показано отсроченное лазерное вмешательство [207].

Современное профилактическое лечение постлазерного синдрома и осложнений включает:

• гипотензивные средства – ингибиторы карбоангидразы: внутрь ацетазоламид перед операцией и в течение 1–3 сут после неё и бринзоламид местно [22, 54, 182, 207, 254, 291, 305, 345, 354, 407, 629];

• β-адреноблокаторы – тимолола малеат [28, 206, 305, 309, 323, 390, 459, 515, 543, 570, 585, 601, 629];

• иммунодепрессанты – кортикостероиды в инстилляциях в течение 3–7 сут после операции [54, 228, 254, 291, 309, 354, 390, 392, 543, 570], которые обладают свойствами антиоксидантов, ингибируют синтез и выброс простагландинов, стабилизируют клеточные мембраны и сосудистую стенку;

• нестероидные противовоспалительные препараты [390, 392, 543];

• антиоксиданты – 1 % раствор метилэтилпиридинола в инстилляциях 3 раза в день в течение 1 нед до операции или ретробульбарно перед операцией и после нее, 3% раствор α-токоферола ацетат в инстилляциях [54];

• препараты, стимулирующие сосудистую деятельность, ангиопротекторы (этамзилат, аскорбиновая кислота с рутозидом и пр. внутрь по 1 таблетке 2 раза в день в течение 1 нед до операции) [54];

• антигистаминные препараты [54, 105, 158, 207, 228, 291, 369, 385, 390, 602, 613];

• психотропные препараты за сутки до операции [390];

• симптоматическую терапию [54, 105, 109, 158, 205, 228, 432, 601, 661].

Сравнительный анализ известных методов профилактики реактивного синдрома после лазерной операции: традиционной профилактики (глюкокортикоиды, ацетазоламид), комбинированной профилактики (то же с инстилляциями β-адреноблокаторов и α-адреномиметиков, субконъюнктивальными инъекциями дексазона и приемом внутрь индометацина), а также специальных средств патогенетически ориентированной профилактики, показал возможность ареактивного постлазерного периода при использовании последнего метода, рекомендованного для широкого применения [228].

Таким образом, хотя лазерная хирургия, бесспорно, менее травматична, чем инструментальная, но все же часто сопровождается осложнениями. После ИАГ-лазерных операций не возникают или минимально выражены многие осложнения, свойственные инструментальным операциям: эндофтальмит, дислокация ИОЛ, потеря клеток ЗЭР, выпадение стекловидного тела, отслойка сетчатки и др. [309, 310, 393, 454, 675].

В целом, осложнения, развивающиеся у детей как во время ИАГ-лазерных операций, так и после них, минимально выражены и не влияют на

функциональные результаты лечения [115, 214, 218, 243]. Однако лазерная хирургия не менее рискованна, чем инструментальная, и ее нельзя считать истинно «неинвазивной» [543], поэтому требуется тщательный отбор пациентов для лазерного лечения [53, 54, 158, 358].

Возможность прогнозировать осложнения, может быть, ограничит применение лазеров, но тем эффективнее будет их воздействие [65]. Определяющими, с точки зрения развития послеоперационной реакции и осложнений как инструментальных, так и лазерных вмешательств, были и остаются квалификация хирурга и правильно выбранная технология выполнения операции [21, 246].

4.12. ОСОБЕННОСТИ РЕАКЦИИ ДЕТСКИХ ГЛАЗ НА ЛАЗЕРНЫЕ ОПЕРАЦИИ НА ПЕРЕДНЕМ ОТДЕЛЕ ГЛАЗА И ОСЛОЖНЕНИЙ, ВОЗНИКАЮЩИХ ПОСЛЕ НИХ

При изучении характера, структуры и частоты развития осложнений после 1559 лазерных операций у детей в сроки от 6 мес до 15 лет [21] у 77,5 % из них отмечено ареактивное течение послеоперационного периода, что служит веским основанием для расширения показаний к лазерной хирургии в офтальмопедиатрии.

Случаи прямого непреднамеренного повреждения окружающих структур глаза лазерным излучением были единичными: повреждение роговицы при отсечении сращенных с ней радужки, витреального тяжа или ЗМ (0,7 %) и трековые повреждения ИОЛ (6,6 %) определялись в основном техникой выполнения лазерной операции и не имели неблагоприятных последствий.

Установлено, что у детей боли после лазерных операций практически не возникают (0,1 %), вторичная глаукома развивается редко (у 5,4 % через 2,6 мес – 15 лет после операций), чаще после антиглаукоматозных операций (у 12,1 % после ИТ при зрачковом блоке, у 27 % после рефистулизации при блоке внутренней фистулы). Редко отмечаются кератопатия (у 5,1 %), иридоциклит (у 3 %), крайне редко – факогенная реакция (у 0,7 %), дистрофия роговицы (у 1,1 %), вторичная макулодистрофия (у 0,2 %), отслойка сетчатки (у 0,4 %).

Реактивный синдром как временное повышение ВГД с раздражением переднего отдела глаза, миозом, перикорнеальной реакцией, гиперемией радужки, снижением прозрачности камерной влаги отмечается нечасто (у 22,5 %).

Установлено, что особенностями ранней реакции детских глаз на воздействие ИАГ-лазера являются: отсутствие выраженной офтальмогипертензии в ранние сроки после лазерного вмешательства, но поздняя (к 7–10-м суткам) полная нормализация ВГД до исходных значений, раннее (через 1–3 ч после лазерного воздействия) и значительное усиление ретинального кровотока (до 25,5 % от исходного), но поздняя нормализация его и функциональной активности сетчатки (через 1 мес и позднее) [21].

Сравнительно часто (у 11,3 % детей) возникали интраоперационные микрогеморрагии без негативных последствий, в разные сроки после разных лазерных операций (до 15 лет) – экссудативно-пролиферативные реакции (до 11,6 %), витреальные грыжи (3,3 %, чаще после ДЗМ при афакии – до 12,6 %), рецидивы ЗМ (до 10,3 %), передних (до 14,3 %) и задних (до 24,6 %) сращений, образование новых задних сращений (до 31,6 %).

Вторичные катаракты у детей наиболее часто (до 80,6 %) развивались после лазерно-инструментального удаления катаракт с сохранением задней капсулы, как и после инструментального вмешательства (84,8 %; $p>0,05$).

В связи с выявленными нами особенностями глаз детей и их реакции на лазерное воздействие требовались изменения технологии традиционных лазерных операций. Так, тонкость и неравномерность толщины ЗК хрусталика у детей обусловливали необходимость использовать невысокую энергию лазерного импульса для её вскрытия (у 41,6 % детей – ниже 1 мДж) и объясняли частое самопроизвольное расширение оптического «окна» у половины детей (45,7 %) через 1–2 мес. после лазерной ЗКТ, поэтому на первом сеансе нужно ограничить размер задней капсулэктомии при афакии до 1,5–2 мм, при артифакии до 3 мм [21].

Установленная выраженная способность детских глаз к активному рассасыванию остатков хрусталика в передней камере значительно увеличивалась под действием ИАГ-лазерного излучения, что в сочетании с крайней редкостью факогенных реакций (0,7 %) обосновывает целесообразность проведения рекомендуемого нами этапного, развернутого во времени лечения при «остаточных» катарактах у детей [21].

Радужка – наиболее реактивная структура переднего отдела глаза у детей. Выявленная высокая чувствительность радужки к прямому и дистантному ИАГ-лазерному воздействию с максимальным числом осложнений, повреждением клеток ЗЭР при ИТ, частым заращением лазерных колобом и отсроченным иридолизисом после комбинированных аргон-ИАГ-лазерных операций с воздействием аргона на радужку (иридотомия, сфинктеротомия, фотомидриаз) обусловливает необходимость использования щадящей технологии лазерных операций на радужке и разумного ограничения показаний к ним [21].

Таким образом, выявлены особенности реакции глаз детей на лазерное воздействие при операциях на переднем отделе глаза: ареактивный послеоперационный период, отсутствие болевого синдрома, редкое развитие и незначительная выраженность реактивной офтальмогипертензии, факогенной и воспалительной реакции, кератопатии; частое развитие витреальных осложнений, иридокорнеальных сращений, рецидивов вторичных катаракт и сращений. Установлено, что для детей характерны активный лизис «мягких» элементов зрачковых мембран (остатков хрусталика, новообразованных волокон, шаров Адамюка–Эльшнига) после дробления их ИАГ-лазерным излучением, самопроизвольное расширение оптического окна через 1–3 мес после ИАГ-лазерной задней капсулэктомии и ДЗМ, частое заращение лазерных колобом радужки, высокая чувствительность радужки к ИАГ-лазерному воздействию, выраженный отсроченный иридолизис после комбинированных аргон-ИАГ-лазерных операций с воздействием аргона на радужку [21].

4.13. МЕТОДЫ ОБЕЗБОЛИВАНИЯ ПРИ ЛАЗЕРНЫХ ОПЕРАЦИЯХ

Лазерное вмешательство – кратковременное, безболезненное, для его выполнения не требуется полного обездвиживания ребенка: необходимы лишь сознательное поведение ребенка, устранение эмоционального напряжения, страха, позиционного дискомфорта для обеспечения фиксированного взора, неподвижности глазного яблока и головы ребенка. В связи с этим контактным детям, как и взрослым пациентам, лазерные операции часто проводят под местной анестезией (двукратная инстилляции 0,5 % раствора дикаина за 2–3 мин до операции).

Поскольку поведение детей не всегда коррелирует с возрастом, необходимы индивидуальный подход к каждому ребенку, определенные навыки общения с детьми, терпение и доброжелательность медицинского персонала, доверие ребенка, что позволяет у значительной части детей (46,4 %) провести все манипуляции без наркоза [21].

Однако многих детей трудно, а иногда невозможно заставить сидеть за лазерным аппаратом, удерживая голову и взгляд в строго определенном положении, невозможно надеть контактную линзу [156] или фиксировать глазное яблоко пинцетом [91], поэтому лазерные операции приходится проводить под наркозом с обязательным присутствием анестезиолога (рис. 56) [91, 97, 156, 191, 200, 205, 214, 218].



Рис. 56а



Рис. 56б

Рис. 56. Проведение ИАГ-лазерной операции: а – под местной анестезией ребенку 6 лет; б – под наркозом ребенку 5-месячного возраста.

Более чем у половины (53,6 %) детей лазерные операции производят под наркозом, учитывая возраст (до 4–5 лет), неконтактность некоторых детей более старшего возраста, наличие органического поражения ЦНС, невроза, синдромных заболеваний, а также нистагма из-за невозможности обепечения неподвижного положение взора и головы ребенка даже на непродолжительное время лазерного лечения. Для горизонтального положения ребенка на боку во время лазерной операции под наркозом предложено использовать специальный стол и подставку для головы ребенка [21].

Для обеспечения медикаментозного сна адекватным считают сочетание снотворных и седативных средств: за 10 – 15 мин до лазерного вмешательства ребенку внутримышечно вводят диазепам (0,2 мг на 1 кг массы тела), кетамин (5,0 мг/кг), дроперидол (0,1 мг/кг), дипразин (0,5 мг/кг), атропин (0,1 мл/год жизни 0,1 % раствора). Внутримышечную инъекцию производят непосредственно перед лазерной операцией, так как фаза глубокого сна кратковременная – до 10 мин [205].

Некоторые авторы считают целесообразным дополнительное применение ганглиоблокирующего препарата камфония (0,15 мг/кг), предотвращающего вегетативные реакции, реактивную офтальмогипертензию, надежно стабилизирующего состояние пациента [156], другие авторы предпочитают кетаминовую моноанестезию [200].

Для анестезиологического пособия при лазерных операциях в отделе патологии глаз у детей ФГБУ «МНИИ глазных болезней им. Гельмгольца» Минздрава России используют следующие схемы: за 20 мин до лазерной операции внутримышечно атропин (0,1 % раствор – 0,1 мл/год жизни), бензодиазепин в возрастной дозировке, при тимомегалии дополнительно назначают кортикостероиды (преднизолон по 0,1мг/кг веса); за 10 мин до операции: внутримышечно кетамин (5 % раствор – 7–10 мг/кг); за 5–7 мин до операции: внутримышечно атропин (0,1 % раствор – 0,05 мл/год жизни), диазепам (0,5 % раствор – 0,2 мг/кг), кетамин (5 % раствор – 2–5 мг/кг). При расчете доз учитывают общее состояние ребенка, при необходимости вводят антигистаминные препараты, при тимомегалии – кортикостероиды. Проводят мониторинг частоты сердечных сокращений, сатурации (уровень насыщения крови кислородом). Медикаментозный сон длится в среднем 40–60 мин, что позволяет провести ребенку комплексное офтальмологическое исследование и лазерное вмешательство в течение одного наркоза [21].

При комбинированных лазерно-инструментальных операциях микрохирургические этапы проводят под ингаляционным (галотан, севофлуран) наркозом с интубацией трахеи с сохранённым спонтанным дыханием или проводят искусственную вентиляцию лёгких, используя аппараты фирмы «Dreger» и др. Широко используют ларингеальные маски. У детей от 1 года до 6 лет применяют комбинированную общую анестезию ингаляционными и неингаляционными анестетиками с сохранённым спонтанным дыханием и инсуффляцией кислорода через воздуховод, у детей от 6 до 16 лет – комбинированную тотальную (сбалансированную) внутривенную анестезию с использованием кетамина, гамма-оксимасляной кислоты, пропофола, препаратов для нейролептаналгезии (дроперидол, фентанил) [21].

Адекватное анестезиологическое пособие при осуществлении лазерного вмешательства предотвращает развитие возможных нейрогуморальных реакций, повышения офтальмотонуса, избыточной экссудативной реакции [156].

Важно помнить, что риск проведения наркоза значительно превышает риск самой лазерной операции, поэтому показания к наркозу следует строго ограничить и определять их индивидуально в каждом конкретном случае. Учитывая нежелательность повторных наркозов при лечении детей, в случае необходимости проведения повторных неоднократных сеансов лазерно-

го лечения детям раннего возраста или неконтактным подросткам следует отказаться от лазерного лечения с многократным проведением наркоза в пользу радикальной микрохирургической реконструктивной операции, при которой наркоз применяют один раз.

4.14. МЕДИКАМЕНТОЗНОЕ ЛЕЧЕНИЕ ДО И ПОСЛЕ ИАГ- ЛАЗЕРНЫХ ОПЕРАЦИЙ

На основании многолетнего опыта ИАГ-лазерной хирургии создана рациональная традиционная стандартная схема медикаментозной подготовки больного к ИАГ-лазерному вмешательству: диакарб (ацетазоламид) по 250 мг накануне вечером и утром перед операцией (при высоком риске офтальмогипертензии – по 1 таблетке утром 3 дня до лазерной операции и 3 дня после) в сочетании с препаратами калия (панангин, аспаркам), которые не назначают только больным сахарным диабетом, гипоальдостеронизмом, синдромами гемолиза клеток, гиперосмолярности крови, ацидозе, почечной недостаточности (гиперкалиемии) [54]; индометацин 25 мг 3 раза в день за 2 дня до операции и в течение нескольких дней после нее; тимолола малеат 0,25–0,5 % раствор в инстилляциях за 30 мин и непосредственно перед вмешательством; 0,1 % раствор дексаметазона в инстилляциях за 1 сут до операции и в течение 5–6 дней после нее [42, 105, 205, 602]. Такая подготовка у взрослых пациентов необходима, чтобы предотвратить развитие возможных реакций или осложнений [228, 310, 568, 642].

Детям, учитывая ареактивное течение послеоперационного периода при соблюдении минимальных энергетических режимов и этапности лазерного лечения, вполне достаточна минимальная подготовка: накануне операции внутрь диакарб однократно в возрастной дозировке; за час до операции субконъюнктивально дексазон и при необходимости мидриаза мезатон по 0,3 мл; форсированные (4 раза в течение 1 ч) инстилляции глазных капель индометацин (0,1%) и метилэтилпиридинол (1%) за 1 ч до лазерной операции и через 1 ч после неё. Местные бета-блокаторы обычно не требуются, за исключением случаев выполнения операций на глазах с глаукомой [21].

Перед ИАГ-лазерной ПКТ для обеспечения достаточного мидриаза (до 8 мм), сосудосуживающего эффекта и предупреждения реактивного миоза за 20–30 мин до операции применяют инстилляции мидриатиков непродолжительного действия (тропикамид), при ригидном зрачке – более продолжительного действия (циклопентолат, фенилэфрин), за нижнее веко закладывают турунду с 1 % раствором мезатона или субконъюнктивально вводят 0,2 мл 1 % раствора мезатона [42, 54].

Для предупреждения экссудативной реакции и рецидива ЗМ всем пациентам назначают нестероидные противовоспалительные препараты в виде глазных капель (0,1 % раствор диклофенака или 0,1 % раствор индометацина) 3 раза в день в течение 1 нед до операции и 1 нед после неё [54, 243]. Пациентам группы риска (с иридоциклитом, сахарным диабетом, пигментным ретинитом и др.) индометацин или диклофенак назначают внутрь (по 25 мг 2 раза в день после приема пищи в течение 3 дней до и 3 дней после лазерной операции) [54].

При отсутствии офтальмогипертензии многие офтальмологи рекомендуют завершить лазерную операцию введением дексазона парабульбарно или под конъюнктиву, продолжая применять этот препарат в виде глазных капель в последующие дни [54].

Более серьезные меры профилактики и методы лечения реактивного синдрома требуются при лазерных операциях с использованием высоких энергетических режимов (особенно на радужке) или при выраженных экссудативных процессах после операции: кроме дексазона, применяют ингибиторы простагландинов (этамзилат в таблетках и субконъюнктивально), антиоксиданты (апротинин субконъюнктивально), реже кортикостероиды внутримышечно или внутривенно [21].

4.15. ДИСПАНСЕРИЗАЦИЯ ПАЦИЕНТОВ, ПЕРЕНЕСШИХ ЛАЗЕРНЫЕ ОПЕРАЦИИ НА ГЛАЗАХ

Система диспансеризации больных – фактор повышения эффективности лазерной микрохирургии [281]. Учитывая возможность поздних осложнений, многие авторы подчеркивают необходимость длительного диспансерного наблюдения за больными, перенесшими лазерное вмешательство [93, 158, 402].

Для своевременного выявления и лечения осложнений в раннем послеоперационном периоде необходимо активное наблюдение за пациентами в первые 2–3 ч после лазерной процедуры (биомикроскопия, тонометрия), а из-за возможного развития поздних осложнений требуется длительное диспансерное наблюдение [93, 158, 402].

Американская академия офтальмологии, основываясь на результатах оценки эффективности и безопасности ИАГ-лазерной ЗКТ [294], рекомендует ранний мониторинг ВГД (первые 2–3 ч после лазерной процедуры). Измерение ВГД должны проводить через 1 ч и 3–4 часа после ИАГ-лазерной ЗКТ при афакии, глаукоме, при суммарной затраченной энергии 200 мДж и более, повышении ВГД на 5 мм рт. ст. и более в течение 1-го часа [580].

Группой риска развития осложнений при лазерных операциях на переднем отделе глаза считают больных с осложнениями, развившимися в процессе выполнения экстракции катаракты и послеоперационном периоде (выпадение стекловидного тела, воспаление сосудистой оболочки, кровоизлияния), с осложнениями, возникшими в ходе осуществления лазерной ДВК (грыжа стекловидного тела, кровоизлияния, повреждение передней пограничной мембраны стекловидного тела), с сопутствующей патологией глаз (близорукость, глаукома) и с общими заболеваниями (сахарный диабет, гипертоническая болезнь) [25, 281, 689]. Профилактикой осложнений в группе риска служит медикаментозная подготовка пациентов к лазерной операции и выбор оптимальных энергетических параметров и методик операций [25].

Определены оптимальные сроки диспансеризации больных после ИАГ-лазерной ДВК: больных должен обследовать хирург через 1 ч и 24 ч после операции; а затем окулист поликлиники – через 7 дней, 1 и 3 мес, далее 2 раза в год, как у взрослых пациентов [25], так и у детей [21].

Диспансерное наблюдение по месту жительства включает визометрию, тонометрию, периметрию, макулярные тесты, биомикроскопию. Преемственность в лечении больных позволяет своевременно выявить послеоперационные осложнения [281], поскольку реактивный синдром, гифема, иридоциклит развиваются в раннем послеоперационном периоде, а синдром Ирвина–Гасса и другие – через 1–6 мес [281].

4.16. КОМПЛЕКСНАЯ ПРОГРАММА ДИСПАНСЕРИЗАЦИИ И ФУНКЦИОНАЛЬНОЙ РЕАБИЛИТАЦИИ ДЕТЕЙ, ПЕРЕНЕСШИХ ИАГ-ЛАЗЕРНЫЕ ВМЕШАТЕЛЬСТВА ПРИ ПАТОЛОГИИ ГЛАЗ

Учитывая возможность развития не только интраоперационных, но и отдаленных осложнений, необходимо длительное диспансерное наблюдение за детьми, которым было выполнено лазерное вмешательство. Рациональная система диспансеризации детей после операции – важный фактор повышения эффективности лазерной хирургии.

Проведенный анализ сроков манифестации различных осложнений лазерных операций позволил определить *оптимальные сроки послеоперационного обследования и диспансеризации детей после ИАГ-лазерных операций на глазах* [21].

В стационаре (или амбулаторно) требуется офтальмологическое обследование ребенка лазерным хирургом через 2–3 ч после лазерной операции, затем через 1, 3 и 7 дней после неё.

В глазном кабинете детской поликлиники обследование ребенка должен проводить врач окулист 2 раза в первый месяц после лазерной операции, 1 раз в месяц следующие 2 мес, 1 раз в 3 мес в течение первого года после операции, 2 раза в год в течение 3 лет, позднее – один раз в год постоянно.

При первом обследовании – через 2–3 ч после лазерной операции – достаточно провести биомикроскопию и тонометрию для выявления осложнений раннего послеоперационного периода (реактивный синдром, кровоизлияния, экссудативные воспалительные осложнения, особенно при артифакии).

На следующий день после лазерной операции, кроме этих исследований, показана визометрия (в 1-й день её результаты чаще недостоверны).

Для выявления более поздних осложнений (синдром Ирвина–Гасса, вторичная глаукома, отслойка сетчатки и др.), особенно у детей группы риска (с выявленными факторами риска развития осложнений), офтальмологическое исследование необходимо проводить в полном объеме (визометрия, биомикроскопия, офтальмоскопия, тонометрия) через 1 нед после лазерной операции, затем 2 раза в первый месяц после лазерной операции, 1 раз в месяц следующие 2 мес, 1 раз в 3 мес в течение первого года после операции, 2 раза в год в течение 3 лет, позднее – один раз в год постоянно.

По показаниям необходимо проводить дополнительные ультразвуковые, электрофизиологические, реографические, иммунологические и другие исследования.

Поскольку полное офтальмологическое исследование обязательно включает контактные методики (тонометрия, гониоскопия, ультразвуковые, электрофизиологические и другие исследования), детям младшего возраста и неконтактным детям более старшего возраста необходимо проводить комплексное офтальмологическое исследование под наркозом через 2–3 мес после операции, а по показаниям – в более поздние сроки.

Программа функциональной реабилитации детей, которым было проведено лазерное вмешательство (ИАГ- или аргон-ИАГ-лазерное) при патологии глаза ребенка должна включать [21]:

• регулярное диспансерное наблюдение окулиста со своевременным полным офтальмологическим исследованием (сроки проведения диспансерных осмотров см. выше);

• регулярный контроль ВГД при офтальмогипертензии или глаукоме и у детей из группы риска;

• исследование изменений кровообращения и гидродинамики (повторные исследования методами реоофтальмографии и тонографии позволяют выявить этапы в течении заболевания и послеоперационного периода, когда требуется срочное изменение тактики ведения больного – срыв нормальных процессов саморегуляции с риском проявления повреждающих эффектов ИАГ-лазерного воздействия);

• своевременную адекватную коррекцию афакии (очки для дали и для близи, контактная коррекция, телескопические очки), дополнительную коррекцию артифакии;

• лазерплеоптическое лечение обскурационной амблиопии (3 раза в год);

• нейроретинотрофическое лечение (2 раза в год) при патологии сетчатки и зрительного нерва, часто сопутствующей заболеванию, по поводу которого проведена лазерная операция на переднем отделе глаза;

• наблюдение педиатра и своевременное лечение, особенно при синдромных и наследственных заболеваниях, врожденных нарушениях обмена веществ.

ГЛАВА 5. ПОКАЗАНИЯ И ПРОТИВОПОКАЗАНИЯ К ЛАЗЕРНОЙ ОФТАЛЬМОХИРУРГИИ ГЛАЗ У ДЕТЕЙ, ОПТИМАЛЬНЫЕ СРОКИ ВЫПОЛНЕНИЯ ЛАЗЕРНЫХ ОПЕРАЦИЙ, ФАКТОРЫ РИСКА РАЗВИТИЯ И ПРОФИЛАКТИКА ОСЛОЖНЕНИЙ

На основании анализа структуры патологии глаз у детей, результатов и осложнений 1559 лазерных операций, произведенных детям в возрасте от 2 мес до 17 лет, находившихся под наблюдением в сроки от 6 мес до 15 лет после операции [21] составлен перечень нозологических форм патологии глаз у детей, при которых показаны лазерные реконструктивные вмешательства и соответствующих лазерных и лазерно-инструментальных операций (ИАГ- и аргон-ИАГ-лазерных) (Приложение 1).

5.1. ПОКАЗАНИЯ И ПРОТИВОПОКАЗАНИЯ К ЛАЗЕРНЫМ РЕКОНСТРУКТИВНЫМ ВМЕШАТЕЛЬСТВАМ, ОПТИМАЛЬНЫЕ СРОКИ ИХ ВЫПОЛНЕНИЯ ПРИ ПАТОЛОГИИ ГЛАЗ У ДЕТЕЙ

Установлено [21], что *абсолютных противопоказаний к лазерным операциям у детей* практически нет. При отсутствии фиксации взора ребенка из-за его малого возраста, неконтактности или наличия нистагма лазерное вмешательство необходимо выполнять под наркозом. Особенно целесообразно попытаться осуществить реконструктивную лазерную операцию в тех случаях, когда невозможно произвести инструментальное вмешательство.

Относительными противопоказаниями ко всем лазерным операциям на переднем отделе глаза у детей являются: отсутствие безопасного для роговицы и ИОЛ расстояния (менее 1 мм) между разрушаемыми структурами; низкая плотность ЗЭР (исходная ПЭК ниже 1200 кл/мм^2, а для ПСТ, гониосинехотомии, лазерного воздействия в околорубцовой зоне, особенно у детей младшего возраста, – ниже 1500 кл/мм^2); дистрофия и помутнения роговицы; выраженная васкуляризация рассекаемых структур, особенно при рецидивирующих внутриглазных геморрагиях; клинико-иммунологические признаки внутриглазной воспалительной реакции; выраженные экссудативные явления в передней камере в анамнезе (при синдроме Элерса–Данлоса, ретинопатии недоношенных и др.) (рис. 57).

Определены дифференцированные показания к лазерной реконструкции при разной патологии глаз у детей и оптимальные сроки выполнения вмешательств [21]**.**



Рис. 57а

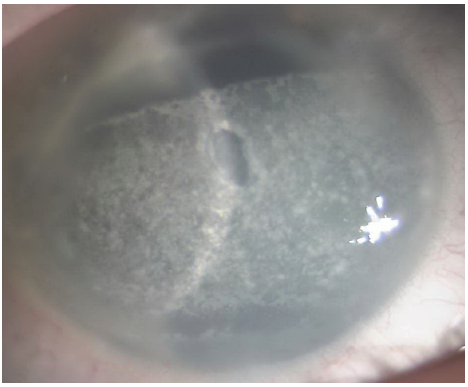

Рис. 57б



Рис. 57в

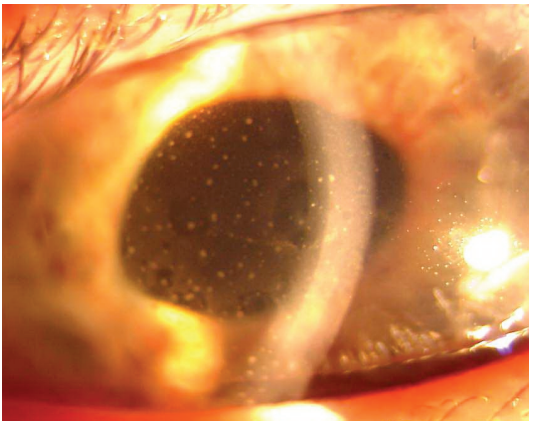

Рис. 57г

Рис. 57. Относительные противопоказания к лазерным реконструктивным операциям на переднем отделе глаза: а – субтотальное посттравматическое бельмо роговицы, вторичная глаукома – лазерная реконструкция передней камеры технически невозможна, периферическая ИЭ трудновыполнима, но возможна; б – ЭЭД на глазу с постувеальной оперированной глаукомой – лазерная периферическая ИТ технически трудновыполнима, но возможна; в – рецидивирующая гифема на глазу с ретрокорнеальной мембраной (последствие энтеровирусного увеита) – лазерная мембранотомия, корепраксия сопряжены с риском геморрагических осложнений; г – выраженная экссудативная реакция в передней камере – деструкция зрачковой мембраны отложена до купирования воспаления.

Лазерная ДЗМ у детей технически выполнима и показана практически при всех клинико-морфологических формах ЗМ (регенераторной, фиброзной, экссудативной, пигментной, наличии остаточных хрусталиковых масс и их сочетании), являющейся значительным оптическим препятствием (существенно снижающим яркость рефлекса с глазного дна), причиной неполного зрения, косоглазия, нарушения фиксации взора, существенного снижения остроты зрения по сравнению с максимальной остротой зрения, ранее достигнутой у ребенка после хирургического и/или плеоптического лечения; «контракционном синдроме» (захват края, дислокация ИОЛ). Целесообразно использование лазерного метода при пленчатых и полурассо-

савшихся врожденных катарактах, сочетающихся с синдромом ППГСТ I–II степени, когда риск интраоперационных осложнений велик, а показания к имплантации ИОЛ ограничены [21].

Относительные противопоказания – значительная толщина ЗМ (более 1,5–2 мм), при которой требуются многочисленные повторные сеансы лазерного воздействия; большое количество объемных постэкссудативных или хрусталиковых масс, шаров Адамюка–Эльшнига); ригидный зрачок диаметром менее 1–2мм и плохой прогноз относительно улучшения остроты зрения (отслойка сетчатки, шварты в стекловидном теле) [21].

Минимальный срок между предшествовавшей операцией и лазерным вмешательством – «граница безопасности», обоснованная частотой и тяжестью осложнений – не должен быть менее 3 мес, предпочтительнее – более 6 мес [21], что согласуется с данными клинико-иммунологических исследований для инструментальных операций у детей [142]. Неоправданно ранняя лазерная операция на глазу с незавершенным ответом на первую операцию может вызвать срыв саморегулирующейся защитно-компенсаторной реакции организма, ожидаемой как закономерный ответ на лазерное воздействие.

Поскольку достоверно значимая степень обскурации у детей возникает при ЗМ, являющихся оптическим препятствием в течение более 2 лет, безопаснее выполнять лазерную ДЗМ при длительности существования ЗМ 1–2 года. Вопрос об оптимальном сроке выполнения ДЗМ у каждого конкретного ребенка необходимо решать индивидуально, с учетом комплекса установленных факторов прогноза и риска: длительность периода после первой операции или травмы, предшествовавшей образованию ЗМ; степень снижения остроты зрения по сравнению с максимальной ранее достигнутой; опасность развития амблиопии (возраст ребенка; длительность существования, этиология и плотность ЗМ); визуальный прогноз (результаты ЭРГ и ЗВП, максимальная ранее достигнутая острота зрения, наличие сопутствующей патологии органа зрения и организма; опасность экссудативных, воспалительных реакций (особенности анамнеза, соматического состояния, иммунологического статуса) [21].

У детей младшего возраста, особенно при наличии плотных ЗМ, выраженном врожденном фиброзе ЗК, из–за высокого риска обскурационной амблиопии, следует стремиться к более раннему выполнению капсулотомии, но при этом необходимо учитывать состояние тканеспецифического иммунного ответа [21].

Основными показаниями к лазерному устранению передних сращений разного происхождения являются: сращения радужки с роговицей, сопровождающиеся зрачковым или преангулярным синехиальным блоком, дислокацией зрачка; линейные витреокорнеальные сращения (в сочетании с тракционным синдромом Ирвина–Гасса, угрозой развития макулярного отека, вторичной макулодистрофии, отслойки сетчатки); осложненная грыжа стекловидного тела; передние сращения, являющиеся оптическим препятствием в центральной зоне. *Задняя синехотомия* у детей показана при деформации, дислокации, секклюзии зрачка из-за единичных или множественных иридокапсулярных, иридовитреальных синехий при афакии, сра-

щениях радужки с ИОЛ, вызывающих дислокацию, инкапсуляцию ИОЛ, миоз, иридохрусталиковых сращениях при катарактах [21].

Относительными противопоказаниями к лазерному устранению сращений в передней камере являются плоскостные сращения протяженностью более 2–3 мм [21].

Оптимальные сроки выполнения лазерной синехотомии определяются характером сращений и целью операции. Линейные иридокорнеальные и витреокорнеальные сращения длиной менее 2 мм эффективнее устранять в течение 1–2 нед после их образования или через 3 мес, протяженные, васкуляризированные иридовитреокорнеальные сращения – не ранее чем через 6 мес после предшествовавших операций. У детей до 3–5 лет из-за риска развития тяжелой обскурационной амблиопии следует стремиться к более раннему устранению сращений, являющихся оптическим препятствием, но при этом необходимо учитывать, что риск возникновения рецидивов передних сращений у детей до 1 года более чем в 4 раза выше, чем у детей старше 7 лет, а частота развития рецидивов задних сращений у дошкольников в 4 раза выше, чем у детей старше 7 лет [21].

Наличие тракции, вторичной гипертензии или роговичной декомпенсации является веским основанием для более раннего выполнения лазерных операций, несмотря на риск развития возможных осложнений. Конкретные сроки лазерного устранения сращений определяют строго индивидуально, с учетом плотности, протяженности, локализации сращений, наличия осложнений после предшествовавших операций или травм, признаков воспалительного процесса, показателей аутоиммунитета, возраста ребенка, его контактности, необходимости повторного применения наркоза [21].

Показанием к лазерному устранению зрачкового блока у детей являются практически любые клинические варианты проявлений этой патологии: секклюзия зрачка, бомбаж радужки как с повышением ВГД, так и без него. Безуспешная лазерная ИТ при полной секклюзии зрачка с офтальмогипертензией – достоверный признак злокачественного характера глаукомы, в связи с чем требуется лазерная гиалоидотомия, при неэффективности которой показана инструментальная реконструкция [21].

Относительные противопоказания – обширные плоскостные иридовитреальные сращения, склонность к экссудативно-пролиферативным реакциям, рецидивы зрачкового блока после неоднократных лазерных операций. Лазерное лечение при секклюзии зрачка, прогрессировании бомбажа радужки, иридокорнеального контакта или сращений, особенно при повышении ВГД, необходимо проводить в неотложном порядке [21].

Показаниями к лазерным операциям при патологии зрачковой зоны у детей являются наличие деформации, дислокации или заращения зрачка любой этиологии, о*тносительными противопоказаниями* – мощный характер и обильная васкуляризация сращений в зрачковой зоне, экссудативно-пролиферативные осложнения в анамнезе; рецидивы сращений с прогрессирующим рубцеванием после неоднократных лазерных или инструментальных операций и необходимость в проведении большого количества повторных сеансов лазерного воздействия. При мощном швартообразовании в зрачковой зоне или обширных передних сращениях, заращении зрачка, особенно

при толстых «трудных» радужках, когда требуются многократные сеансы лазерного воздействия для выполнения полного объема корепраксии или пластики зрачка с повторным наркозом у неконтактных детей, лучше отказаться от лазерного лечения в пользу одной радикальной инструментальной операции, которую выполняют под наркозом [21].

Оптимальные сроки осуществления комбинированной лазерной операции при патологии зрачковой зоны весьма индивидуальны, детям такие лазерные операции предпочтительнее проводить не ранее чем через 1 год после предшествовавших операций или травм глаз [21].

Выбор *лазерных антиглаукоматозных реконструктивных операций* зависит от основного механизма ретенции ВГЖ: при закрыто- и узкоугольных глаукомах показаны лазерные ИТ, ИЭ, при преангулярном синехиальном блоке – ПСТ, ГСТ, при зрачковом блоке – ЗСТ, ИТ, ИЭ, при заращении внутренних фистул, часто наблюдающемся у детей после трабекулэктомии, – рефистулизация. Лазерная рефистулизация показана сразу после выявления обтурации внутренней фистулы корнем радужки, фиброзной пленкой или гониосинехиями, как только соматическое состояние ребенка позволит применить наркоз. В случае наличия в УПК эмбриональной ткани при врожденной глаукоме или экссудата при воспалительных процессах их деструкция излучением ИАГ-лазера у детей не показана, поскольку возможно прогрессирующее рубцевание. При открытоугольной глаукоме с трабекулярной ретенцией у детей лазерные вмешательства (трабекулопластика и др.) неэффективны [21].

При терминальных формах глауком с грубыми изменениями фильтрационного аппарата глаза и отсутствии возможности инструментального восстановления или создания нового пути оттока ВГЖ на бесперспективных по зрению глазах с органосохранной целью показаны циклодеструктивные вмешательства (диод-лазер).

Комбинированное аргон-ИАГ-лазерное лечение кист переднего отдела глаза у детей показано и является методом выбора при непрогрессирующих ограниченных кистах переднего отдела глаза, занимающих менее 1/4 площади радужки или передней камеры; целесообразно его проведение при прогрессирующих ограниченных кистах, занимающих менее 1/2 площади радужки или передней камеры. При больших или гигантских кистах радужки и передней камеры имеются относительные показания к их устранению с помощью лазера – оно может применяться как неинвазивная попытка сохранения глаза. Не показано лазерное устранение гигантских кист передней камеры с тотальным плоскостным васкуляризированным сращением передней стенки кисты с роговицей и продолженном росте кисты после многократных сеансов лазерного лечения [21].

У детей с помощью *комбинированного лазерно-инструментального метода* технически могут быть удалены катаракты почти всех форм. Особенно показано использование этого целесообразен метод при атипичных формах катаракт, синдроме ППГСТ I-II степени и другой сопутствующей патологии (микрофтальм, эмбриональная зрачковая и ретрохрусталиковая мембрана, множественные сращения, персистирующий тяж в стекловидном теле), когда высок риск развития осложнений [21].

При пленчатых врожденных катарактах, неперспективных для интраокулярной коррекции, особенно у детей, у которых из-за общего состояния имеются противопоказания к хирургической операции и наркозу, может быть проведена ИАГ-лазерная дисцизия ЗМ с последующей контактной коррекцией [21].

Противопоказаниями к применению лазерно-инструментального метода удаления катаракт и эктопированных хрусталиков у детей являются стойкий миоз с диаметром зрачка менее 3 мм, глубина передней камеры менее 1 мм, синдром ППГСТ III степени, помутнение роговицы [21].

Оптимальные сроки выполнения лазерно-инструментальных и инструментальных операций по удалению катаракт у детей одинаковы и определяются характером и этиологией катаракты, возрастом ребенка и др. [21].

У взрослых пациентов противопоказанием к лазерному ПКР считают прозрачность передней капсулы хрусталика [64, 65, 159, 160], так как для рассечения прозрачной капсулы требуется некоторое увеличение энергетических затрат. Собственный опыт выполнения ИАГ-лазерного ПКР у 170 детей [21] свидетельствует, что увеличение энергии импульса в пределах, апробированных и рекомендуемых нами индивидуально для каждой клинической формы врожденной катаракты, не вызывает негативных последствий для глаза и зрительного анализатора ребенка в целом. При зонулярных и атипичных врожденных катарактах с абсолютно прозрачными передней капсулой и подлежащими слоями хрусталика нередко требуется увеличение энергии импульса до 2,3–3,5 мДж. Однако строгое соблюдение безопасных расстояний, использование методики расфокусированного лазерного излучения с формированием газовых пузырьков в передних субкапсулярных слоях хрусталика и выполнением переднего капсулорексиса с фокусировкой на переднюю поверхность газовых пузырьков и края лазерных перфоратов позволяют снизить риск развития осложнений до статистически несущественного.

Для оценки индивидуальных показаний к лазерной операции необходим предварительный прогноз относительно результатов и травматичности предстоящей операции. Установлено, что основой прогноза анатомо-реконструктивных и оптико-функциональных результатов лазерной реконструкции переднего отдела глаза у детей служат сохранность оптических сред спереди и сзади зоны предполагаемого вмешательства (по данным УЗИ) и зрительно-нервного аппарата (по данным ЭФИ), этиология заболевания, толщина, протяженность и васкуляризация рассекаемых структур, их возрастные анатомо-морфологические особенности [21].

Для прогнозирования итоговой величины остроты зрения после лазерного устранения ЗМ у детей определены достоверные критерии визуального прогноза, основанные на наличии выявленных корреляционных связей остроты зрения, полученной в отдаленные сроки после лазерного устранения ЗМ, с прогностически значимыми факторами: остротой зрения перед лазерной операцией; максимальной остротой зрения, достигнутой ранее – до формирования ЗМ; возрастом детей; наличием артифакии или афакии; этиологией, длительностью существования и плотностью ЗМ; показателями дооперационной ЭРГ и амплитуды ЗВП (по сравнению с возрастной нормой и аналогичными показателями на парном глазу); наличием сопутствующей патологии органа зрения и ЦНС [21].

5.2. ФАКТОРЫ РИСКА РАЗВИТИЯ И ПРОФИЛАКТИКА ОСЛОЖНЕНИЙ ЛАЗЕРНЫХ ОПЕРАЦИЙ НА ГЛАЗАХ У ДЕТЕЙ

Анализ операционных и послеоперационных осложнений произведенных нами 1559 лазерных операций на глазах у детей [21], свидетельствует о низкой частоте осложнений при строгом соблюдении показаний к операции и технологии ее выполнения (во время операции – 16,7 %, до 3 мес после операции – 39,9 %, в отдаленный период – 8,2 %). Частота и структура осложнений у детей определяется не только выбором метода и техники лазерной хирургии, но и тяжестью исходного состояния глаза, общим состоянием и возрастом ребенка. Установлены основные факторы риска развития осложнений лазерных операций на переднем отделе глаза у детей [21].

Факторами риска развития осложнений, обусловленных технической сложностью и особенностями выполнения лазерных операций, являются невозможность точной фокусировки луча из-за беспокойного поведения ребенка во время операции, выполнения ее без наркоза и контактных линз у малоконтактных детей, отсутствие фиксации взора, нистагм, отсутствие безопасного расстояния между разрушаемой структурой и ЗЭР, радужкой, ИОЛ и др., необходимость вмешательства на радужке или высокая вероятность дистантного повреждения ее как наиболее реактивной структуры, ригидный зрачок, большой размер капсулэктомического «окна» при ДЗМ [21].

Факторами риска развития осложнений, обусловленных исходным состоянием глаз ребенка, являются: врожденная и вторичная глаукома; офтальмогипертензия; врожденный дисгенез роговицы и структур угла передней камеры; ретинопатия недоношенных; последствия травм и увеитов (особенно длительная гипотония глаз); значительная васкуляризация рассекаемых структур (особенно при рецидивирующих внутриглазных геморрагиях); наличие чрезмерно плотных, толстых, протяженных структур, плоскостных сращений, рубцевания в передней камере; помутнение, дистрофия и рубцовые изменения роговицы; осложненная близорукость [21].

Установлено, что достоверными факторами риска повреждения роговицы с ее последующей анатомической и функциональной декомпенсацией являются исходно низкая ПЭК (ниже 2000 кл/мм^2) и значительные качественные изменения эндотелиальной мозаики (процент гексагональности менее 70). У детей с афакией, мелкой передней камерой даже небольшая «физиологическая» потеря клеток ЗЭР ведёт к критическим изменениям в околорубцовых зонах с низкой исходной ПЭК, особенно после ИТ. При обширных сращениях и рубцевании в передней камере, для устранения которых необходимо использование чрезмерных энергетических режимов и проведение частых повторных сеансов, нужно учитывать состояние ЗЭР, вплоть до отказа от лазерной операции в пользу хирургической реконструкции [21].

Исходные гемо- и гидродинамические нарушения, перенесенные внутриглазные воспалительные процессы (экссудативные реакции, иридоциклит и др.), тяжелые травмы глаз и неоднократные травматичные оперативные вмешательства, сопровождавшиеся кровоизлияниями, выпадением стекло-

видного тела, витреоретинальными осложнениями, увеличивают риск развития осложнений предстоящей лазерной операции.

Фактором, дающим основание прогнозировать осложненное течение воспалительного послеоперационного периода предстоящей лазерной операции, является неблагоприятный иммунный фон с одновременным выявлением антител к антигенам хрусталика и особенно к S-антигену сетчатки в СК и СЖ глаз детей (титры антител к антигенам хрусталика или S-антигену сетчатки в СЖ≥1: 256, в СК≥1:32) [21].

Возраст ребенка – достоверно значимый фактор риска развития осложнений операции. У детей раннего и младшего возраста частота и тяжесть осложнений (рецидивов ЗМ, передних и задних сращений) достоверно более значительны, чем у детей более старшего возраста, при лазерных операциях практически всех видов, хотя границы «опасного возраста» различны для разных видов патологии и лазерных операций, что обусловлено анатомо-физиологическими, иммунными и другими особенностями. Беспокойное поведение детей младшего возраста и несоблюдение режима в послеоперационном периоде также нередко служат причинами развития осложнений (витреальные грыжи, геморрагии и др.) [21].

Исходное состояние организма ребенка во многом определяет риск развития осложнений лазерной операции. Сопутствующие врожденные и наследственные заболевания (синдромы Элерса–Данлоса, Вагнера, Марфана и др.), врожденные нарушения обмена веществ (галактоземия, гомоцистинурия, маннозидоз и др.), системные заболевания (ЮРА, болезнь Бехтерева, болезнь Бехчета и др.) повышают частоту и тяжесть осложнений, сопровождаются достоверно более выраженным изменением состояния ЗЭР, электрофизиологических, гемо- и гидродинамических показателей после операции (рис. 58) [21].

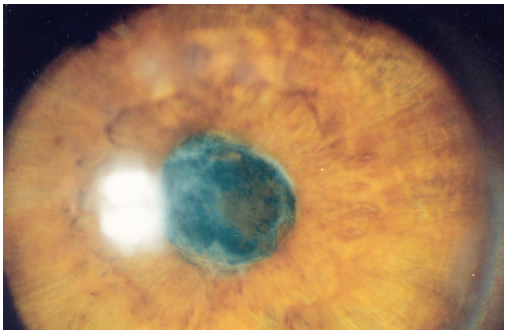

Рис.58а

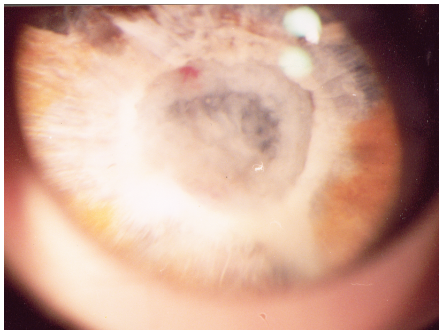

Рис.58б

Рис. 58. Рецидивирующие зрачковые мембраны. а – у ребенка с синдромом Элерса – Данлоса (через 1 мес после ИАГ-лазерной ДВК; б – у ребенка с ретинопатией недоношенного V степени (через 4 дня после ИАГ-лазерной ДЗМ).

Приняв во внимание выявленные особенности реактивного постлазерного синдрома у детей, необходимо исключить или уменьшить влияние факторов, способствующих срыву нормальной саморегулирующейся защитно-компенсаторной реакции организма в ответ на лазерное воздействие.

5.3. ПРОФИЛАКТИКА ОСЛОЖНЕНИЙ ЛАЗЕРНЫХ РЕКОНСТРУКТИВНЫХ ОПЕРАЦИЙ НА ГЛАЗАХ У ДЕТЕЙ

Система мер профилактики осложнений лазерных реконструктивных операций на глазах у детей [21]:

• соблюдение разработанных показаний, противопоказаний, оптимальных сроков и учет факторов риска развития осложнений лазерных операций;

• отказ от лазерной операции в пользу инструментальной при необходимости использования чрезмерных энергетических режимов и проведения многократных сеансов, особенно под наркозом;

• индивидуальный подход к выбору щадящего метода и техники выполнения лазерных операций, минимизация ее объема и энергетических параметров – уменьшение энергии и числа импульсов. Использование одиночных импульсов с минимальной эффективной энергией приводит к снижению травматичности воздействия, ограничивая силу воздействия ударной волны;

• при среднем оптимальном количестве импульсов излучения ИАГ-лазера до 100 безопасной для детского глаза является энергия импульса для ДЗМ до 2,4 мДж при афакии и не выше 1,2 мДж при артифакии, для ПСТ до 4,5 мДж, для рефистулизации до 6,0 мДж, для ИТ до 3,5 мДж, для цистотомии и цистодеструкции до 4,0 мДж;

• при использовании максимальной энергии импульса 8,2 мДж, количество импульсов за сеанс уменьшают, при минимальной энергии импульса допускается увеличение количества импульсов, чтобы суммарная энергия за сеанс не превышала 450 мДж.

• при лазерной ЗКТ подбор эффективной энергии для вскрытия ЗМ (учитывая тонкость ЗК у детей) следует начинать с 0,2 мДж, ограничить диаметр иссекаемого участка ЗМ на первом сеансе при афакии до 1,5–2 мм (во избежание грыж стекловидного тела и поздних витреоретинальных осложнений), при артифакии до 3 мм с поэтапным отсроченным увеличением размера оптического «окна» при необходимости (у 54,3 % детей из-за плоскостных сращений показана поэтапная отсепаровка ЗК от ИОЛ);

• обязательное использование контактных линз для точной фокусировки лазерного луча и дополнительного обездвиживания глаза ребенка, даже в условиях наркоза;

• осуществление лазерно-медикаментозного лечения в полном объеме в несколько этапов (сеансы, курсы), что обусловлено активностью рассасывания элементов разрушенных структур, стимулированной воздействием излучения ИАГ-лазера, редкостью у детей факогенной реакции, реактивной офтальмогипертензии и кератопатии. При использовании такой методики лечения уменьшаются затраты энергии и травматичность операции;

• стремление к минимальному прямому и дистантному лазерному повреждению радужки при ее рассечении, с использованием минимальных энергетических режимов, разумным ограничением показаний к этим операциям;

• минимальное использование аргонового лазера при комбинированной иридотомии, кореопластике и корепраксии во избежание экссудативных осложнений и неконтролируемого позднего иридолизиса, особенно у детей раннего возраста и при постувеальной патологии. Эффект излучения аргонового лазера или комбинированного (аргон-ИАГ-лазер) воздействия нужно оценивать не ранее чем через 1 год после таких операций, не спешить с дополнительным расширением лазерных колобом (лучше использовать в качестве офтальмокоагулятора при операциях на радужке инфракрасный диодный лазер);

• обязательная адекватная медикаментозная предоперационная подготовка (ацетазоламид внутрь накануне лазерной операции, дексазон субконъюнктивально за 1 ч до операции, при необходимости – мезатон; форсированные инстилляции (диклофенак 0,1 % раствор, метилэтилпиридинол 1 % раствор) за 1 ч до операции и через 1 ч после нее; при глаукоме – бета-блокаторы местно;

• рациональное медикаментозное сопровождение послеоперационного периода для купирования неизбежного, но контролируемого реактивного синдрома и возможных осложнений лазерного воздействия (ангиостатические, гипотензивные препараты, ингибиторы простагландинов, антиоксиданты, противовоспалительная и десенсибилизирующая терапия). При выполнении операций (особенно на радужке) с использованием высоких энергетических режимов и при выраженных экссудативных процессах – апротинин, этамзилат субконъюнктивально, реже кортикостероиды внутримышечно или внутривенно;

• комплексное офтальмологическое исследование перед лазерной операцией и после неё с использованием УЗИ, ЭФИ, эндотелиальной микроскопии, реоофтальмографии и других методов для выявления факторов риска развития осложнений. Коррекция тактики лечения с учетом выявленных нарушений.

Даже на клинически ареактивном глазу ребенка выявление воспалительной реакции сетчатки по данным ЭРГ, гемодинамических нарушений в переднем отделе глаза по данным реоофтальмографии или нарушения гематоофтальмического барьера по данным флюоресцентной ангиографии дает основания прогнозировать высокий риск развития осложнений предстоящих лазерных вмешательств, особенно повторных. В условиях уже существующего дефицита кровенаполнения и воспаления, развившегося после предшествовавшей лазерной или инструментальной операции, следующая лазерная операция может обусловить увеличение их выраженности, что в сочетании со снижением ВГД может привести к значительному ухудшению гемодинамики и зрительных функций. При использовании высоких энергетических режимов исследование ЭРГ в динамике позволит своевременно выявить выраженную гиперреакцию сетчатки (супер-МЭРГ и РЭРГ) и риск проявления повреждающих эффектов ИАГ-лазерного воздействия, в связи с чем требуется ретинопротекторная защита;

• просветительная работа с родителями ребенка – информирование их о возможных осложнениях, необходимости ограничения физических нагрузок и активного поведения ребенка после операции;

• диспансерное наблюдение за детьми, перенесшими лазерные операции (особенно из группы риска развития осложнений) для выявления особенностей течения восстановительного периода после лазерного воздействия, изменения тактики ведения больного, прогнозирования особой тяжести повторных лазерных или оперативных вмешательств.

ЗАКЛЮЧЕНИЕ

ИАГ-лазерная хирургия – современный, минимально инвазивный высокоэффективный метод лечения патологии глаз, альтернативный инструментальному хирургическому. В настоящее время возможности ИАГ-лазерной реконструктивной хирургии недостаточно используют в детской офтальмологии. Для пациентов любого возраста преимущества лазерных операций перед инструментальными обусловлены отсутствием вскрытия глазного яблока (предупреждение внутриглазной инфекции, послеоперационных рубцов роговицы, астигматизма) и точностью лазерных разрезов, в результате чего значительно уменьшаются риск повреждения окружающих структур (роговицы, радужки, стекловидного тела), частота развития и тяжесть осложнений, продолжительность лечения.

Известная склонность детских глаз к экссудативным осложнениям, результаты клинических и иммунологических исследований, свидетельствующие о неблагоприятных исходах повторных инструментальных внутриглазных операций [1, 60, 96, 142, 264], открывают заманчивую перспективу замены многих инструментальных операций лазерными при лечении детей.

Дополнительным основанием для применения лазерных операций является возможность у контактных детей проводить лазерное лечение без анестезиологической поддержки, даже в амбулаторных условиях, назначать контактную коррекцию зрения сразу после лазерной операции. Это особенно важно при лечении детей, учитывая частое развитие у них обскурационной амблиопии, поскольку появляется возможность добиться оптимальных оптических и функциональных результатов в рамках имеющихся предельных функциональных возможностей зрительно-нервного аппарата у детей с тяжелой врожденной синдромальной патологией.

На основании результатов анализа структуры патологии переднего отдела глаза у детей и 1559 ИАГ- и аргон-ИАГ-лазерных операций, выполненных у 1437 детей [21], можно сделать следующие выводы:

1. Разработанная комплексная система лазерной реконструктивной хирургии, внедрение новых лазерных методик предназначены для использования в офтальмопедиатрии, а также адаптированных для детей методик, применяемых у взрослых, значительно расширили арсенал методов лечения патологии переднего отдела глаза у детей.

2. Основными направлениями лазерной реконструктивной хирургии при врожденной, посттравматической, поствоспалительной и послеоперационной патологии глаз у детей являются деструкция зрачковых мембран, устранение адгезивной патологии (передних и задних сращений, гониосинехий, заращения внутренних фистул после трабекулэктомии, витреальных шварт), преангулярного и зрачкового блока, деформации, дислокации и заращения зрачка, кист передней камеры. При катарактах и врожденных аномалиях (подвывих хрусталика, синдром ППГСТ, аномалия Петерса) рекомендуются комбинированные лазерно-инструментальные методы.

Для оптимизации реконструктивной хирургии при патологии переднего отдела глаза у детей рекомендуется использовать разработаный перечень

заболеваний, подлежащих лечению с помощью лазера и соответствующих лазерных и лазерно-инструментальных операций см. Приложение 1.

3. Использование комплекса безопасных, высокоэффективных и малотравматичных технологий реконструктивной лазерной и лазерно-инструментальной хирургии при патологии переднего отдела глаза у детей (методики, включая серию из 9 новых запатентованных методик лазерных и лазерно-инструментальных операций для детей оптимальные энергетические режимы, дифференцированные показания, противопоказания и оптимальные сроки), разработанных с учетом этиопатогенеза и клинических проявлений заболевания, а также возраста детей, позволяет оптимизировать лечение, уменьшить его травматичность и повысить эффективность, в ряде случаев заменив инструментальные операции на лазерные.

4. Разработанная система позволила получить высокие и стойкие результаты. Повышение остроты зрения получено у 64,4 % детей в ближайший период после операции и у 75 % в отдаленный. Наиболее высокие визуальные результаты достигнуты при лазерном устранении ЗМ (91 %), лазерно-инструментальном удалении катаракт (90,2 %) и эктопированных хрусталиков (92 %).

5. Анатомо-реконструктивный эффект лазерных операций на глазах детей составил 93,6 % в ближайший период (до 3 мес после операции) и 93,9 % в отдаленный (через 6 мес и более), оптический эффект – 86,6 и 89,3 % соответственно. Наиболее высокий итоговый реконструктивный результат получен при лазерном устранении ЗМ (97,3 %), передних сращений (96,4 %), зрачкового блока (97 %), патологии зрачковой зоны (93,7 %), оптическая эффективность – при лазерном устранении ЗМ (94,5 %), передних сращений (88 %) и патологии зрачковой зоны (89,2 %). Высокий оптический эффект, равный реконструктивному, получен после лазерно-инструментальных экстракций эктопированных хрусталиков (100 %) и катаракт (85,4 %).

6. Доказана высокая реконструктивная эффективность лазерной хирургии при вторичной глаукоме у детей (88,9 % при рефистулизации, 97 % при устранении зрачкового блока), сращениях в передней камере (96,4 % при передних сращениях, 87,7 % при задних сращениях) и кистах передней камеры (69,6 %), что при сравнительно невысокой частоте развития осложнений позволяет отказаться от инструментальной операции и обеспечивает уменьшение продолжительности лечения более, чем в 2 раза. При офтальмогипертензии частота ее через 6 мес и более после лазерного устранения зрачкового блока и реконструкции зрачковой зоны, снизилась в 3 раза, после рефистулизации – в 2 раза, что позволяет обоснованно расширить показания к выполнению этих неинвазивных операций у детей, пока редко применяемым в офтальмопедиатрии.

7. При оценке результатов комплекса синхронных клинических, гидро- и гемодинамических, ультразвуковых, электрофизиологических, эндотелиально-микроскопических и иммунологических исследований установлено, что в ранний период после ИАГ-лазерных вмешательств на переднем отделе глаза отмечаются незначительные изменения ВГД оперированных глаз, выраженное повышение которого наблюдается только у 1/3 детей; слабовыраженная воспалительная реакция у 1/4 детей, неоднозначные колеба-

ния сосудистого тонуса у 2/3 детей. Через 2–12 нед после ИАГ-лазерного воздействия у большинства детей выявляют транзиторные изменения ЭРГ, незначительные изменения состояния органоспецифического аутоиммунитета (преимущественно локального) без существенных изменений ЗВП, состояния клеток ЗЭР, стекловидного тела, оболочек и величины ПЗО, с полной нормализацией через 6 мес показателей ВГД, гемодинамики, биопотенциалов сетчатки, с неполной стабилизацией клеток ЗЭР, достаточной для их физиологического функционирования, без существенных изменений парных глаз.

8. Реконструктивные операции на структурах глаз детей с использованием ИАГ-лазера являются малотравматичными вмешательствами в условиях напряжения компенсаторных регуляторных механизмов. Незначительная выраженность и транзиторность выявленных изменений оперированных глаз и местных тканеспецифических реакций в ранние сроки (от первых часов до 3 мес) после лазерных операций, без существенных изменений парных глаз доказывают отсутствие повреждающего воздействия излучения ИАГ-лазера на оперированные и парные глаза, зрительно-нервный анализатор ребенка и некоторые иммунные показатели при реконструктивных операциях, выполненных с соблюдением разработанных для детей показаний и технологий. Полное устранение местных и системных реакций зрительно-нервного анализатора, сосудистых и иммунных тканеспецифических реакций ребенка через 6 мес после ИАГ-лазерного воздействия служит защитным проявлением гомеостаза, процессов компенсаторной саморегуляции и адаптации с активацией физиологических процессов на ранней стадии реактивного синдрома в ответ на травмирующее стрессорное воздействие излучения ИАГ-лазера.

9. Основными осложнениями лазерного воздействия у детей являются интраоперационные микрогеморрагии (11,3 %), послеоперационные экссудативно-пролиферативные реакции (до 11,6 % в разные сроки), витреальные грыжи при афакии (до 12,6 % после лазерной ДЗМ). У детей редко возникают такие осложнения, как кератопатия (5,1 %), иридоциклит (3 %), крайне редко – дистрофия роговицы (1,1 %), факогенная реакция (0,7 %), вторичная макулодистрофия (0,2 %), отслойка сетчатки (0,4 %).

10. Особенностями реакции глаз детей на воздействие излучения ИАГ-лазера являются ареактивный послеоперационный период (77,5 %), отсутствие болевого синдрома, сравнительно редкое возникновение и слабая выраженность реактивного синдрома, в том числе транзиторной офтальмогипертензии (повышение ВГД на 5 мм рт. ст. и более у 3,1 %, на 10 мм рт. ст. и более у 0,7 %), но замедленная до 7–10 сут полная нормализация ВГД, раннее (через 1–3 ч после операции) и значительное усиление ретинального кровотока с поздней нормализацией гемодинамики и биопотенциалов сетчатки (через 1 мес и позднее), факогенная и воспалительная реакции, кератопатия, витреальные осложнения, иридокорнеальные сращения, рецидивы вторичных катаракт и сращений. Для детей характерны активный лизис «мягких» элементов зрачковых мембран (остатков хрусталика, новообразованных волокон, шаров Адамюка–Эльшнига) после дробления их с помощью ИАГ-лазера, расширение оптического «окна» через 1–3 мес после

ИАГ-лазерной ЗКТ и ДЗМ (45,7 %), частое заращение лазерных колобом (20,9 %), выраженный отсроченный иридолизис после комбинированных лазерных операций с воздействием аргона на радужку, рецидивы ЗМ (до 10,3 %) и сращений (до 24,6 %).

11. Дифференцированный подход к лазерному лечению различной патологии глаз у детей разного возраста, учет разработанных критериев прогноза относительно анатомо-реконструктивного и визуального результата и факторов риска развития осложнений, индивидуальный выбор щадящего метода и техники выполнения лазерной операции, минимизация ее объема и энергетических параметров, выполнение операции в несколько этапов, стремление к минимальному лазерному повреждению радужки (как наиболее реактивной структуры переднего отдела глаза у детей), обязательная предоперационная подготовка и рациональное медикаментозное сопровождение операции, использование контактных линз у всех детей для точной фокусировки лазерного луча и обездвиживания глаза, выполнение лазерной операции под наркозом у детей до 5 лет и неконтактных детей более старшего возраста – реальный путь уменьшения частоты развития и тяжести осложнений, повышения эффективности лазерной хирургии.

12. С целью уменьшения травматичности лазерных вмешательств и повышения их эффективности рекомендуется использовать разработанную систему мер профилактики осложнений у детей. При среднем оптимальном количестве импульсов ИАГ-лазера до 100 безопасной для детского глаза является энергия импульса для ДЗМ до 2,4 мДж при афакии и не выше 1,2 мДж при артифакии, для ПСТ до 5,0 мДж, для рефистулизации до 6,0 мДж, для ИТ до 3,5 мДж, для цистотомии и цистодеструкции до 4,0 мДж. Применение более высоких энергетических режимов сопровождается нарушением гемо- и гидродинамики, выраженным изменением электрогенеза сетчатки оперированного глаза и иногда парного, ведет к срыву компенсаторной защитной реакции на лазерное воздействие и развитию осложнений.

13. Хорошие результаты проведенных лазерных реконструктивных операций (реконструктивный эффект до 93,9 %, оптический до 89,3 %, повышение остроты зрения до 75 %), их неинвазивность и минимальная травматичность обосновывают целесообразность широкого использования их как самостоятельного метода лечения, альтернативного инструментальному, или в комбинации с ним. Разработанный перечень заболеваний, при которых рекомендуют проводить лазерные и лазерно-инструментальные операции, обоснованные детализированные показания, противопоказания и оптимальные сроки их выполнения, учет выявленных возрастных и патогенетических особенностей реакции глаза на воздействие излучения ИАГ-лазера позволят шире применять лазерные реконструктивные вмешательства при лечении у детей.

14. Основной фактор успеха лазерной операции в детской офтальмологии – фактор времени. Возраст ребенка определяет особенности клинических проявлений заболевания, особенности осложнений операции и послеоперационного периода, а также особенности реакции детского глаза на лазерные операции (разные в разном возрасте). Срок заболевания – определяет прогноз эффективности лечения, которая включает стабилизацию

процесса, реконструктивный, оптический и визуальный эффекты. Так, от длительности заболевания зависит, например, толщина зрачковой мембраны, протяженность и мощность сращений, степень обскурационной амблиопии, сопровождающая практически все случаи показаний к лазерному лечению у детей.

15. При лечении детей следует шире использовать возможности неинвазивной ИАГ- лазерной хирургии – не только для устранения ЗМ, но и с реконструктивной, корректирующей целью для ликвидации адгезивных последствий и осложнений микрохирургических операций: устранения сращений, кист в передней камере, зрачкового и преангулярного блока, заращения внутренних фистул после трабекулэктомии, реконструкции зрачковой зоны, особенно в тех случаях, когда невозможно выполнить инструментальную операцию. Учитывая часто наблюдающиеся тяжелые последствия сращений в растущих глазах детей (дислокация, заращение зрачка, вторичная глаукома, дистрофия роговицы, макулодистрофия, отслойка сетчатки) нужно стремиться для устранения практически всех сращений в глазах детей использовать лазерные вмешательства, если они технически выполнимы.

16. Необходимо активно направлять детей с кистами переднего отдела глаза, даже небольшого размера, к специалисту в области лазерной хирургии, не допуская длительного наблюдения за ростом кист. Следует пропагандировать лазерные операции по удалению кист переднего отдела глаза как высокоэффективную и малотравматичную альтернативу радикальной хирургии или неинвазивную попытку сохранения глаза как органа в тех случаях, когда инструментальное вмешательство не может быть выполнено.

17. Рекомендуется шире использовать в офтальмопедиатрии комбинированные лазерно-инструментальные методы, целесообразные практически при всех формах катаракт у детей (кроме редких случаев наличия миоза, мелкой передней камеры, патологии роговицы).

18. Нужно чаще проводить под наркозом лазерные вмешательства детям до 5 летнего возраста и неконтактным детям более старшего возраста с нистагмом, отсутствием фиксации взора. Целесообразно во время однократного наркоза для ребенка совмещать плановые комплексные офтальмологические обследования детей с лазерными корректирующими операциями (синехотомия, иридотомия, рефистулизация и др.), что особенно важно для детей раннего возраста с врожденной и наследственной патологией не только глаз, но и организма в целом.

19. Наличие четкой организации лечебно-диагностического процесса, высокого уровня анестезиологического сопровождения и концентрация в условиях детского отделения комплекса современных методов исследования (включая УЗИ, ЭФИ, ОСТ, Гейдельбергскую томографию и др.) в сочетании с наличием различных типов лазеров (деструкторов и коагуляторов) позволяет выполнить любую лазерную операцию под местной анестезией или под наркозом, без вреда для ребенка любого возраста.

20. Применение разработанной комплексной программы диспансеризации (сроки, объем исследований) и функциональной реабилитации детей, перенесших лазерные вмешательства, позволяет значительно повысить эффективность лазерной хирургии. Рекомендуется соблюдать разработан-

ные оптимальные сроки послеоперационного обследования детей после лазерных операций на переднем отделе глаза и диспансерного наблюдения за ними с учетом сроков возможной манифестации реактивного синдрома и осложнений лазерного воздействия. Офтальмологическое обследование ребенка нужно проводить через 2–3 ч после операции, 1, 3 и 7 сут после нее, затем 2 раза в первый месяц, 1 раз в месяц следующие 2 мес, 1 раз в 3 мес в течение первого года, 2 раза в год в течение 3 лет, позднее 1 раз в год постоянно. При обследовании через 2–3 ч после операции достаточно провести биомикроскопию и тонометрию для выявления осложнений раннего послеоперационного периода (реактивный синдром, в том числе офтальмогипертензия, кровоизлияния, экссудативные воспалительные осложнения), на следующий день – с визометрией. Для выявления осложнений, возникающих в более поздние сроки (синдром Ирвина–Гасса, вторичная глаукома, отслойка сетчатки и др.), особенно у детей из группы риска (с выявленными факторами риска развития осложнений), требуется полное офтальмологическое обследование (визометрия, биомикроскопия, гониоскопия, офтальмоскопия, тонометрия) через 1 нед после лазерной операции, затем в указанные выше сроки. По показаниям необходимо провести дополнительные исследования (УЗИ, ЭФИ, реография, тонография, иммунологические исследования). Поскольку комплексное офтальмологическое обследование включает контактные методики, детям раннего возраста и неконтактным детям более старшего возраста следует проводить обследование под наркозом – в обязательном порядке через 2–3 мес после операции, а при наличии показаний и повторно в более поздние сроки.

21. Рекомендуемая программа функциональной реабилитации детей, перенесших лазерное вмешательство, помимо регулярного полноценного диспансерного наблюдения окулиста, должна включать своевременную адекватную коррекцию афакии (очки для дали, для близи, контактная коррекция, телескопические очки), дополнительную коррекцию артифакии, лазерное плеоптическое лечение обскурационной амблиопии, нейроретинотрофическое лечение при часто наблюдающейся сопутствующей патологии сетчатки и зрительного нерва, наблюдение педиатра и своевременное лечение синдромных, наследственных заболеваний, нарушений обмена веществ и др.

22. Все разработанные нами и запатентованные новые методики лазерных операций, выполняемых при патологии переднего отдела глаза у детей внедрены в клиническую практику отдела патологии глаз у детей и детского консультативно-поликлинического отделения ФГБУ«МНИИ ГБ им. Гельмгольца» Минздрава России.

Доля лазерных операций среди реконструктивных операций, проведенных в отделе патологии глаз у детей ФГБУ «МНИИ ГБ им. Гельмгольца» Минздрава России с 1991 по 2016 г., возросла более чем в 2 раза – с 18,1 % в 1991 г. до 45–50 % в 2007 – 2016гг. (рис. 59), длительность пребывания детей в стационаре уменьшилась с 11,07 (средний койко-день при инструментальном реконструктивном лечении) до 3,3 (койко-день после лазерных операций). Замена инвазивных инструментальных реконструктивных внутриглазных хирургических вмешательств на лазерные позволила в 3 раза

уменьшить длительность пребывания детей в стационаре. У 46,4 % детей удалось отказаться от наркоза, неизбежного при выполнении инструментальных операций.

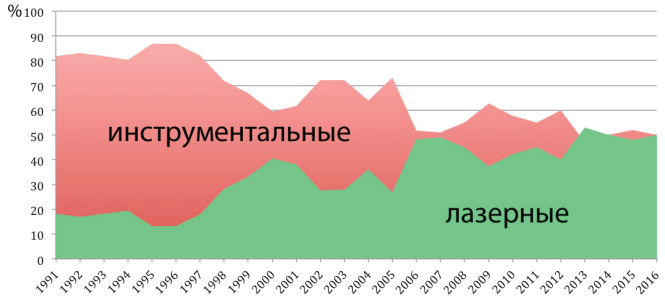

Рис.59а

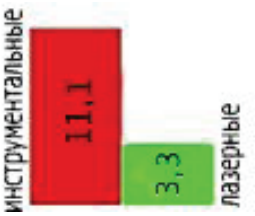

Рис.59б

Рис. 59. Доля (%) лазерных вмешательств среди реконструктивных операций, выполненных в отделе патологии глаз у детей ФГБУ «МНИИ ГБ им. Гельмгольца» Минздрава России в период с 1991 по 2016 г (а); средний койко-день детей в стационаре при инструментальной и лазерной реконструкции (б).

Лазерная реконструкция переднего отдела глаза у детей особенно важна в тех случаях, когда инструментальную операцию выполнить невозможно (21,4 %).

Актуальное и перспективное направление – выполнение операций контактным детям в амбулаторных условиях (14,3 %), что не только устраняет психоэмоциональную травму, обусловленную госпитализацией, но и дает экономический эффект, позволяя расширить возможности оказания стационарной помощи другим детям с офтальмопатологией.

Разработанные новые технологии и дифференцированные показания к лазерным реконструктивным операциям изданы в виде 6 методических рекомендаций и пособий для врачей, главы «Вторичные катаракты у детей. ИАГ-лазерная хирургия» в руководстве по педиатрической офтальмологии «Зрительные функции при патологических процессах у детей и способы их коррекции» (под ред. С.Э. Аветисова, Т.П. Кащенко, А.М. Шамшиновой. – М.: Медицина, 2005. – С. 369–426, 30 рис.).

Получено разрешение на применение разработанных технологий: «Имплантация ИОЛ с использованием ИАГ-лазерного переднего капсулорексиса у детей с врожденными катарактами» (ФС № 2008/155 от 23.07.2008); «Технологические особенности реконструктивных вмешательств при сочетанной врожденной и приобретенной патологии глаза у детей» (ФС № 2009/107 от 26.05.2009); «Особенности хирургической тактики при экстракции врожденных катаракт с имлантацией интраокулярной линзы у детей раннего возраста» (ФС № 2011/098 от 12.05.2011) и «ИАГ-лазерная реконструктивная хирургия при адгезивной патологии переднего отдела глаза у детей» (ФС № 2011/341 от 28.10. 2011).

Для популяризации лазерных методов лечения в офтальмопедиатрии результаты работы опубликованы в газете «Окулист», включены в учебную программу ежегодных семинаров по детской офтальмологии, прово-

димых в ФГБУ «МНИИ ГБ им. Гельмгольца» Минздрава России и ежемесячного сертификационного усовершенствования (лекции и практические занятия) по курсу «Офтальмология», проводимого кафедрой глазных болезней ФПДО МГМСУ им. А.И. Евдокимова на базе ФГБУ «МНИИ ГБ им. Гельмгольца».

В проблеме применения лазеров в детской офтальмологии остается много нерешенных вопросов. Лазерная хирургия далеко не безопасна, имеет определенные ограничения, поэтому проблема оптимизации лазерного лечения, разработка наименее травматичных технологий лазерных микрохирургических вмешательств на глазах у детей остается актуальной. Применение несовершенных технологий обусловливает неоправданную травматичность лазерного воздействия, следствием чего является развитие реактивного синдрома и других осложнений.

Отсутствие специализированных лазерных центров с врачами, умеющими работать с детьми и имеющими подготовку по лазерной хирургии и детской офтальмологии, необходимой дорогостоящей аппаратуры, специальных лазерных установок для проведения лазерных вмешательств детям под наркозом (в горизонтальном положении ребенка) несколько сдерживает внедрение лазерных методик в практику офтальмопедиатрии. Однако в ближайшем будущем ИАГ-лазерная хирургия, безусловно, займет свое законное место в комплексе хирургического, плеоптического и медикаментозного лечения детей с офтальмопатологией, потеснив традиционную инструментальную хирургию и значительно расширив ее возможности.

Поскольку мы на своем опыте убедились в высокой эффективности и безопасности лазерного лечения (отсутствие выраженного реактивного постлазерного синдрома, гиперэргических реакций и пр.), считаем основной задачей – добиться своевременного обращения детей, особенно младшего возраста, подлежащих лазерному лечению, за квалифицированной помощью лазерных специалистов.

Своевременные, ургентные, ранние лазерные вмешательства спасут массу детей от неоправданного риска инструментальных операций со вскрытием глаза и возможными осложнениями. Утверждение «лазерная операция невозможна по возрасту или неконтактности ребенка» должно исчезнуть из практики детских офтальмологов!

Мы очень надеемся на внедрение наших разработок в практику крупных офтальмопедиатрических учреждений России.

ПРИЛОЖЕНИЯ

Приложение 1. Перечень заболеваний глаз у детей, подлежащих лазерным реконструктивным вмешательствам и соответствующих им лазерных и лазерно-инструментальных операций

На основании результатов анализа структуры патологии глаз у детей, эффективности и осложнений выполненных 1559 ИАГ-лазерных операций определены приоритетные направления лазерной и лазерно-инструментальной реабилитации детей с офтальмопатологией – разработан перечень нозологических форм патологии глаз у детей, при которых показаны лазерные реконструктивные вмешательства и соответствующие лазерные и лазерно-инструментальные операции: ИАГ-лазерные и аргон- (или диод-) ИАГ-лазерные.

Патология	ИАГ-лазерная операция
Зрачковые мембраны: вторичные (постврожденные, посттравматические, постувеальные, диабетические); первичные (травматические, врожденные, осложненные)	ИАГ-лазерное устранение (дисцизия, деструкция) зрачковой мембраны
Передние сращения (постврожденные, посттравматические, постувеальные, послеоперационные, врожденный дисгенез УПК)	ИАГ, аргон- (или диод-) ИАГ-лазерная передняя синехотомия
Задние сращения (врожденные, постврожденные, посттравматические, постувеальные, послеоперационные)	ИАГ, аргон- (или диод-) ИАГ-лазерная задняя синехотомия
Заращение внутренних фистул, колобом радужки, гониосинехии после трабекулэктомии при глаукоме (врожденной, вторичной: посттравматической, постувеальной, послеоперационной)	ИАГ, аргон- (или диод-) ИАГ-лазерная рефистулизация: гониосинехотомия, иридотомия, швартотомия
Зрачковый блок (врожденный, постврожденный, посттравматический, постувеальный, послеоперационный, злокачественная глаукома (цилиовитреальный блок афакичных глаз)	ИАГ, аргон- (или диод-) ИАГ-лазерная иридотомия, ИАГ-лазерные гиалоидотомия, передняя синехотомия, задняя синехотомия
Патология зрачковой зоны: деформация, дислокация, заращение зрачка (постврожденные, посттравматические, постувеальные, врожденные аномалии зрачка)	ИАГ или аргон- (или диод-) ИАГ-лазерные кореопластика, сфинктеротомия, иридотомия, корепраксия
Кисты передней камеры (врожденные, посттравматические)	ИАГ или аргон- (или диод-) ИАГ-лазерная цистотомия, цистодеструкция
Витреальные шварты (врожденные, посттравматические, постувеальные)	ИАГ-лазерная витреотомия (витреолизис)
Катаракты (врожденные, посттравматические, постувеальные)	Комбинированное лазерно-инструментальное удаление катаракт
Эктопии хрусталика (врожденные и посттравматические вывихи хрусталика в переднюю камеру, подвывихи хрусталика в стекловидное тело)	Комбинированное лазерно-инструментальное удаление эктопированного хрусталика

Приложение 2. Энергетические параметры методик лазерных реконструктивных вмешательств при патологии глаз у детей

Патология переднего отдела глаза (количество оперированных глаз)	Лазерные операции	Энергетические параметры ИАГ-лазера, M ± m (макс-мин)			
		энергия импульса, мДж	количество импульсов за сеанс	количество сеансов	количество курсов
Зрачковые мембраны (562)	Деструкция зрачковой мембраны	1,28±0,03 (0,2–6,2)	84,07±2,59 (4–330)	1,52±0,05 (1–12)	1,22±0,02 (1–4)
Передние сращения в передней камере (109)	Передняя синехотомия	4,61±0,21 (0,4–8,2)	88,18±4,78 (4–236)	1,62±0,10 (1–8)	1,13±0,04 (1–3)
Задние сращения (93)	Задняя синехотомия	1,02±0,02 (0,5–1,2)	63,41±4,11 (4–113)	1,23±0,06 (1–3)	1,07±0,03 (1–2)
Заращение внутренних фистул (75)	Рефистулизация	5,97±0,23 (2,2–8,5)	76,68±3,71 (12–100)	2,00±0,17 (1–8)	1,13±0,04 (1–2)
Зрачковый блок (105)	Иридотомия, иридэктомия, гиалоидотомия и др.	3,31±0,22 (0,4–10,4)	77,35±5,36 (4–198)	1,86±0,11 (1–5)	1,18±0,04 (1–3)
Патология зрачковой зоны (353)	Кореопластика, корепраксия и др.	4,36±0,13 (0,4–8,2)	93,78±2,56 (4–240)	1,75±0,06 (1–8)	1,19±0,02 (1–3)
Кисты передней камеры (23)	Цистотомия, цистодеструкция	2,71±0,19 (1,3–3,8)	107,65±1,57 (99–122)	2,70±0,30 (1–5)	1,39±0,15 (1–3)
Витреальные шварты (33)	Витреотомия (витреолизис)	6,73±0,415 (3,6–10,3)	115,97±16,39 (12–624)	1,76±0,23 (1–4)	1,06±0,04 (1–2)
Кисты передней камеры (23)	Цистотомия, цистодеструкция	2,71±0,19 (1,3–3,8)	107,65±1,57 (99–122)	2,70±0,30 (1–5)	1,39±0,15 (1–3)
Катаракты (170)	Лазерно-инструментальное удаление	1,50±0,04 (0,6–3,5)	56,99±1,56 (6–100)	1,12±0,031–3	1,08±0,02 1–2
Из них с синдромом ППГСТ (26)	То же	1,74±0,15 (0,6–4,2)	99,44±11,16 (16–217)	1,78±0,11 1–3	1,52±0,10 1–2
Эктопия хрусталика (36)	То же	1,43 ±0,08 (1,0–1,88)	9,83 ± 0,80 (5–14)	1	1

Приложение 3. Показатели оптической и анатомической эффективности лазерных операций и выраженности реактивного синдрома

Для объективизации результатов операций используют математические показатели оптической и анатомической эффективности операции и выраженности реактивного синдрома.

Анатомическую (или анатомо-реконструктивная) эффективность в каждом конкретном случае оценивают по показателю анатомо-реконструктивной эффективности (ПАРЭ) в баллах по А.В. Степанову [228]:

0 баллов – отсутствие анатомического эффекта;

1 балл – частичное разрушение патологической структуры;

2 балла – полное разрушение патологической структуры, но без восстановления нормальной анатомии (например, рассечение спаек без восстановления формы зрачка);

3 балла – полное разрушение патологической структуры с восстановлением нормальной анатомии.

Для оценки ***оптической эффективности*** операций, помимо функциональных результатов (динамика остроты зрения после операции), необходимо оценить степень устранения оптического препятствия в проекции оптической оси глаза (динамика состояния центральной оптической зоны). Состояние оптической зоны оценивают по показателю оптической эффективности (ПОЭ) – размеру оптически чистого отверстия в области зрачка – по Н.Н. Арестовой [21]:

3 балла – чистый зрачок диаметром 2,5–3 мм и более или оптически чистое «окно» диаметром более 2,5–3 мм в области зрачка;

2 балла – чистый зрачок диаметром 1–2 мм или оптически чистое окно диаметром 1–2 мм в области зрачка;

1 балл – чистый зрачок диаметром менее 1 мм или оптически чистое «окно» диаметром менее 1 мм в области зрачка;

0,5 балла – полупрозрачная зрачковая мембрана (оптически неполноценная, снижающая яркость рефлекса с глазного дна);

0 баллов – полное отсутствие оптического отверстия в области зрачка.

Эффект операции считают хорошим при ПАРЭ и ПОЭ 2 – 3 балла.

Аналогично по трехбалльной системе оценивают ***степень дислокации зрачка:*** 0 баллов – зрачок расположен в центре радужки, 1 балл – центр зрачка смещен от оптического центра на 1 мм, 2 балла – на 2 мм, 3 балла – на 3 мм и более.

Степень деформации зрачка оценивают по смещению края зрачка от круглой формы: 1 балл – на 1 мм, 2 балла – на 2 мм, 3 балла – на 3 мм и более, 0 баллов – круглый зрачок.

Оценку реактивного синдрома проводят по выраженности гипертензии, реактивного воспаления и миоза. Математические показатели рассчитывают, используя:

• ***балльную оценку изменений ВГД*** – показатель «S» по W. Schrems [602]: 0 баллов – ВГД без изменений, 1 балл – изменение ВГД до 5 мм рт. ст,

2 балла – изменение ВГД на 5–10 мм. рт. ст., 3 балла – изменение ВГД более 10 мм рт. ст.;

• ***балльную оценку выраженности воспаления*** – показатель «W» по P. Woodward [683]: 0 баллов – отсутствие воспаления; 1 балл – умеренно выраженное воспаление (перикорнеальная инъекция); 2 балла – резко выраженное воспаление (перикорнеальная инъекция, отек роговицы или радужки, включая микропреципитаты и запотелость эндотелия [228];

• ***балльную оценку выраженности миоза*** – среднее арифметическое значение уменьшения диаметра зрачка по пупиллометру (в миллиметрах) после операции –показатель M [228]: 1 балл – на 1 мм, 2 балла – на 2 мм, 3 балла – на 3 мм и более.

Оценку болевой реакции по P. Woodward у детей не проводят, так как у них болей после лазерной операции практически не бывает [21].

Приложение 4. Эффективность лазерных операций при патологии глаз у детей

Патология (вид лазерной операции; количество оперированных глаз)	Возраст детей (средний возраст, M±m)	Анатомо-реконструктивный эффект (ПАРЭ 2–3 балла), % от количества оперированных глаз		Оптический эффект (ПОЭ 2–3 балла), % от количества глаз, оперированных с оптической целью		Функциональный эффект (частота повышения остроты зрения), % от количества оперированных глаз с визометрией	
		менее 3 мес	6 мес и более	менее 3 мес	6 мес и более	менее 3 мес	6 мес и более
Зрачковые мембраны (ДЗМ; 562)	От 7,6 мес до 17 лет (7 лет, т.е. 88,3 ± 2,4 мес)	95,7 (n=562)	97,3 (n=436)	92,9 (n=562)	94,5 (n=436)	87,3 (n=450)	91,0 (n=379)
Передние сращения (ПСТ; 109)	От 6 мес до 16 лет (7 лет, т.е. 86,4 ± 5,6 мес)	97,3 (n=109)	96,4 (n=83)	88,1 (n=109)	88,0 (n=83)	46,7 (n=75)	61,2 (n=67)
Задние сращения (ЗСТ; 93)	От 15 мес до 17 лет (8 лет, т.е. 98,7 ± 6,6 мес)	85,0 (n=93)	87,7 (n=57)	61,3 (n= 93)	63,2 (n= 57)	44,3 (n= 79)	58,0 (n= 50)
Заращение внутренних фистул (рефистулизация; 75)	От 13 мес до 17 лет (10 лет, т.е. 123,5 ± 7,3 мес)	85,3 (n=75)	88,9 (n=63)	-	-	20,0 (n=75)	51,7 (n=60)
Зрачковый блок (ИТ, ИЭ, гиалоидотомия и др.; 105)	От 4 мес до 17 лет (8 лет, т.е. 99,3 ± 5,7 мес)	97,1 (n=105)	97,0 (n=66)	-	-	47,4 (n=97)	58,7 (n=63)
Патология зрачковой зоны (кореопластика, корепраксия и др.; 353)	От 5 мес до 17 лет (8 лет, т.е. 96,5 ± 3,3 мес)	90,9 (n =353)	93,7 (n =269)	79,9 (n =353)	89,2** (n =269)	42,4 (n =250)	64,9** (n =228)
Кисты передней камеры (цистотомия, цистодеструкция; 23)	От 1,5 до12 лет (7 лет, т.е. 88,8 ± 7,7 мес)	перфорация кисты-100; уменьшение ее 87,0 (n =23)	прекращение роста 73,9*; полное рубцевание 69,6 (n =23)	60,9 (n =23)	65,2 (n =23)	39,1 (n =23)	39,1 (n =23)
Витреальные шварты (витреошвартотомия; 33)	От 1,8 до 16 лет (8 лет,т.е. 95,59± 7,0мес)	45,4 (n =33)	36,4 (n =22)	24,2 (n =33)	22,7 (n =22)	18,2 (n =33)	18,2 (n =22)

Патология (вид лазерной операции; количество оперированных глаз)	Возраст детей (средний возраст, M±m)	Анатомо-реконструктивный эффект (ПАРЭ 2–3 балла), % от количества оперированных глаз		Оптический эффект (ПОЭ 2–3 балла), % от количества глаз, оперированных с оптической целью		Функциональный эффект (частота повышения остроты зрения), % от количества оперированных глаз с визометрией	
		менее 3 мес	6 мес и более	менее 3 мес	6 мес и более	менее 3 мес	6 мес и более
Катаракты (лазерно-инструментальное. удаление катаракт; 170)	От 2 мес до 16 лет (5 лет, т.е. 59,5 ± 4,2мес)	93,5 (n =170)	85,4* (n =96)	93,5 (n =170)	85,4* (n =96)	93,7 (n =95)	90,2 (n =51)
Эктопии хрусталика (лазерно-инструментальное удаление хрусталика; 36)	От 4 до 16лет (9 лет, т.е. (109,1 ± 7,9 мес)	100 (n =36)	100 (n =27)	100 (n =36)	100 (n =27)	88,9 (n =36)	92,0 (n =25)
Все операции (1559 глаз)	От 2 мес до17лет (7 лет, т.е. 89,5 ±1,5 мес)	94,5 (n=1559)	94,6 (n =1142)	87,2 (n =1379)	89,8 (n=1013)	64,9 (n=1213)	75,4** (n =968)

Примечания: p – достоверность различий отдаленных результатов с ближайшими в каждой подгруппе: * $p<0,05$, ** $p<0,001$, n – число обследованных глаз после лазерных операций

СПИСОК ЛИТЕРАТУРЫ

1. *Аветисов Э.С., Ковалевский Е.И., Хватова А.В.* Руководство по детской офтальмологии. – М.: Медицина, 1987. – 496 с.

2. *Аветисов С.Э.* Трансцилиарная ленсэктомия – метод выбора в ранней хирургии врожденных катаракт //Современные технологии хирургии катаракт: Сборник научных статей ГУМНТК «Микрохирургия глаза». – М., 2000. – С. 7–12.

3. *Аветисов С.Э.* Контактные линзы в офтальмопедиатрии // Рефракционная хирургия и офтальмология. – 2002. – Т. 2, № 3. – С. 20–23.

4. *Аветисов С.Э., Липатов Д.В.* Выбор метода коррекции афакии при выраженной несостоятельности связочно-капсулярного аппарата хрусталика // Актуальные проблемы офтальмологии: Материалы юбилейного симпозиума ГУ НИИ глазных болезней РАМН. – М.: Экономика, 2003. – С. 277–279.

5. *Аветисов С.Э.* Принципы коррекции аметропий после ранних операций при врожденных катарактах // Зрительные функции и их коррекция у детей: Руководство для врачей /Под ред. С.Э. Аветисова и др. – М.: Медицина, 2005. – С. 358–369.

6. *Агатова М.Д.* Особенности клиники и микрохирургического лечения двусторонней врожденной катаракты у детей с микрофтальмом и микрокорнеа: Автореф. дис. …канд. мед. наук. – М., 1988. – 16 с.

7. *Агатова М.Д.* Офтальмологическая симптоматика при врожденных и приобретенных заболеваниях (болезни, синдромы, симптомы и рефлексы):Справочник. – М.: Российская медицинская академия последипломного образования, 2003. – 444 с.

8. *Азнабаев М.Т.* Новые методы и эффективность микрохирургии катаракт у детей: Дис. … д-ра мед.наук. – М., 1987. – 357 с.

9. *Азнабаев М.Т., Суркова В.К., Никова Г.А.* Пластическая хирургия радужки. – Уфа, 1997. – 20 с.

10. *Азнабаев М.Т., Азнабаев Р.А., Кинзябулатова О.Ю.* Сравнительный анализ результатов имплантации жестких (ПММА) и гибких («AcrySof») ИОЛ у детей младше 2 лет // Современные технологии хирургии катаракт: Сборник научных статей ГУМНТК «Микрохирургия глаза». – М., 2001.– С. 21–25.

11. *Азнабаев Р.А.* Микрохирургия переднего отрезка глаза в сочетании с иммунокоррекцией: Автореф. дис. … д-ра мед. наук. – Самара, 1999. – 38 с.

12. *Азнабаев Р.А., Бикбов М.М., Калинина Т.М.* Изменения показателей иммунитета у детей с катарактами различного генеза после имплантации ИОЛ // Актуальные проблемы офтальмологии: Сборник научных трудов. – Уфа, 1999. – С. 32–36.

13. *Акопян В.С.* Лазерная микрохирургия при катаракте: Дис. ... канд. мед. наук. – М., 1975. – 108 с.

14. *Акопян В.С., Большунов А.В., Дроздова Н.М. и др.* Возможности использования лазеров в реконструктивной офтальмохирургии // В кн.: Реконструктивная офтальмохирургия. – М., 1979. – С. 138–142.

15. *Акопян В.С., Дроздова Н.М.* Одноимпульсная лазерная иридэктомия // Вестн. офтальмол. – 1981. – № 4. – С. 15–17.

16. *Акопян В.С.* Лазерные методы лечения первичной глаукомы: Дис. ... д-ра мед. наук. – М., 1984. – 279 с.

17. *Акопян В.С., Каспаров А.А., Казакова Е.Л. и др.* Состояние эндотелия роговицы после воздействия различных видов лазерного излучения // Вестн. офтальмол. – 1988. – № 4. – С. 50–55.

18. *Алексеев Б.Н.* Осложнения и причины неудач хирургии глаукомы (прогноз, профилактика, лечение): Автореф. дис. ... д-ра мед. наук. – М., 1988. – 36 с.

19. *Антонюк С.В.* Факоэмульсификация в системе хирургического лечения и реабилитации пациентов с катарактой, осложненной посттравматической патологией глаза: Дис. … д-ра мед. наук. – М., 2003. – 329 с.

20. *Арестова Н.Н.* Особенности клиники и микрохирургии вторичных катаракт у детей: Дис. … канд. мед. наук. – М., 1979. – 181 с.

21. *Арестова Н.Н.* Разработка системы ИАГ-лазерной оптико-реконструктивной хирургии переднего отдела глаза у детей: Дис. …д-ра мед. наук. – М., 2009. – 565 с.

22. *Ахметшин Р.Ф., Хасанова Н.Х., Булгар С.Н.* Применение препарата «Азопт» для профилактики реактивного синдрома после лазерной линейной трабекулопластики // VIII Съезд офтальмологов России: Тезисы докладов. – М., 2005. – С. 148.

23. *Бакуткин В.В., Басков Д.Л.* Лазерная микрохирургия последствий воспалительной реакции сосудистого тракта при имплантации ИОЛ // Офтальмол. журн. – 1990. – № 1. – С. 12–14.

24. *Бакуткин В.В, Мамедов Н.Г., Сапрыкин П.И. и др.* Лазерная транссклеральная хирургия «злокачественной» глаукомы // Офтальмохирургия. – 1990. – № 4. – С. 68–74.

25. *Бакуткин В.В.* Лазерная коррекция осложнений в переднем сегменте глаза при хирургическом лечении катаракт: Автореф. дис. ... д-ра мед. наук. – М., 1993. – 40 с.

26. *Балашова Л.М., Андреева Л.Д., Новодережкин В.В. и др.* Изменение структур стекловидного тела и сетчатки при воздействии YAG-лазера (морфологическое исследование) // VIII Съезд офтальмологов России: Тезисы докладов. – М., 2005. – С. 233.

27. *Бахтадзе Н.Р.* Лазерные и ультразвуковые операции в системе хирургического лечения посттравматической глаукомы. Автореф. дис. … канд. мед. наук. – М., 1998. – 26 с.

28. *Белькова А.Г.* Факторы риска экссудативной реакции и фиброза задней капсулы после экстракции катаракт с имплантацией искусственного хрусталика // Вестн. офтальмол. – 2001. – Т. 117. – № 6. – С. 7–9.

29. *Боброва Н.Ф.* Реконструктивная микрохирургия при сочетанных травмах переднего отдела глаза и их последствиях у детей: Автореф. дис. … д-ра мед. наук. – Одесса, 1992. – 30 с.

30. *Боброва Н.Ф., Хмарук Т.В.* Удаление сублюксированных катаракт при синдроме Марфана // Актуальные вопросы офтальмологии: Материалы Юбилейной Всероссийской научно-практической конференции. Ч. 2. – М., 2000. – С. 56–57.

31. *Боброва Н.Ф., Енукидзе Д.З.* Новая методика устранения «захвата зрачка» на артифакичных глазах // Офтальмол. журн. – 2000. – № 6. – С. 36–40.

32. *Боброва. Н.Ф.* Особенности хирургического лечения катаракты у детей // Катаракта /Под ред. З.Ф. Веселовской. – Киев.: Книга плюс, 2002. – С. 173–204.

33. *Боброва. Н.Ф., Зеттерстрем Ш., Кугельберг У. и др.* Факоаспирация с первичной имплантацией складывающихся ИОЛ «Acrysof» – оптимальный метод восстановления зрения у детей с врожденными катарактами // Офтальмол. журн. – 2003. – № 6. – С. 12–17.

34. *Боброва Н.Ф.* Современное состояние проблемы хирургического лечения врожденных катаракт у детей // Вестн. офтальмол. – 2005. – № 2. – С. 45–47.

35. *Боброва Н.Ф., Романова Т.В.* Вторичная катаракта при псевдофакии у детей и оценка степени ее развития новым способом // Офтальмол.журн. – 2005. – №5. – С. 51–56.

36. *Боброва Н.Ф., Романова Т.В., Хмарук А.Н., Тронина С.А.* Закономерности развития вторичной катаракты при детской псевдофакии // Рос. педиатр. офтальмол. – 2006. – №1. – С. 25–29.

37. *Боброва Н.Ф., Романова Т.В., Думброва Н.Е., Молчанюк Н.И.* Ложная вторичная катаракта у детей с псевдофакией после факоаспирации врожденных катаракт с первичным задним капсулорексисом и передней витрэктомией // Рос. офтальмол. журн. – 2009. –Т 2. – №1. – С. 9–14.

38. *Бойко Э.В.* Лазеры в офтальмохирургии: теоретические и практические основы: Учебное пособие. – С- Пб., 2003. – 25 с.

39. *Большунов А.В.* Новые технологии в разработке и совершенствовании лазерных методов лечения заболеваний переднего и заднего отделов глаза (экспериментально-клиническое исследование): Дис. ... д-ра мед. наук. – М., 1994. – 141 с.

40. *Большунов А.В., Маштаков Д.М.* Оптимизация энергетических параметров и условий фокусировки импульсного лазерного излучения с модуляцией добротности импульсов для лазерной фотодеструкции пленок вторичных катаракт в афакичных и артифакичных глазах на модельных экспериментах // Актуальные проблемы современной офтальмологии: Материалы Поволжской научно-практической конференции офтальмологов. – Саратов, 1996. – С. 99–101.

41. *Большунов А.В., Гамидов А.А., Боев В.И. и др.* О факторах риска повреждения ИОЛ при лазерной фотодеструкции пленок вторичных катаракт в артифакичных глазах (предварительное сообщение) // Новые лазерные технологии в офтальмологии: Сборник научных трудов. – Калуга, 2002. – С. 11.

42. *Бутягин С.В.,Петрова О.А., Семенов А.Д. и др.* Гемо- и гидродинамика в период реактивного синдрома после воздействия лазера на алюмо-иттриевом гранате // Вестн. офтальмол. – 1988. – № 1. – С. 32–34.

43. *Быков В.П.* Система интраокулярной хирургии в лечении последствий тяжелых механических травм глаза: Дис. ... д-ра мед. наук. – М., 1988. – 342 с.

44. *Валишина Н.Р., Никова Г.А.* Эмбриогенез и структурные особенности стекловидного тела (обзор) // Актуальные проблемы офтальмологии: Сборник научных трудов. – Уфа. – 1999. – С. 381–384.

45. *Венгер Г.Е., Уварова О.Ю.* Реконструктивная иридопластика у детей при травмах глаза и их исходах // Тезисы докладов III Всесоюзн. конф. по актуальным вопросам детской офтальмологии. – М., – 1989. – С. 164–165.

46. *Виговский А.В.* Хирургическая технология экстракции катаракты с имплантацией внутрикапсульной ИОЛ при подвывихе хрусталика: Автореф. дис. ... канд. мед. наук. – М., 2002. – 19 с.

47. *Вильшанская О.Э., Зеленов В.В.* Эндотелиальная микроскопия в выборе метода коррекции афакии и прогнозировании жизнедеятельности роговой оболочки у детей с травматическими катарактами // Актуальные вопросы детской офтальмологии: Сборник научных статей. – М., 1989. – С. 165–167.

48. *Вильшанская О.Э., Бессарабов А.Н., Овчинникова А.В.* Динамика изменения плотности клеток заднего эпителия роговицы в возрастном аспекте //Актуальные вопросы детской офтальмологии: Сборник научных статей. – М., 1990. – С. 8–14.

49. *Волков В.В., Березин Ю.Б., Кулаков Я.Л. и др.* К выбору параметров лазерного излучения при лазерной реконструкции зрачкового отверстия // Офтальмол. журн. – 1990. – № 5. – С. 276–280.

50. *Волков В.В.* Современные возможности лазерного лечения в офтальмологии // Актуальные вопросы офтальмологии: Материалы конференции, посвященной 170-летию Московской офтальмологической больницы. – М., 1996. – С. 251–253.

51. *Волков В.В.* Принципы дозирования лазерных воздействий в терапии и хирургии травм глаза // Тезисы научно-практической конференции «Современные лазерные технологии в диагностике и лечении повреждений органа зрения и их последствий». – М, 1999. – С. 5–6.

52. *Вопросы лазерной офтальмологии* / Под ред. А.В. Большунова. – М.: Апрель, 2013. – 316 с.

53. *Гамидов А.А., Большунов А.В.* Современные технологии лазерной хирургии зрачковых мембран при артифакии // Вестн. офтальмол. – 2007. – № 6. – С. 46–51.

54. *Гамидов А.А., Большунов А.В.* Лазерная микрохирургия зрачковых мембран: Иллюстрированное руководство. – М.: Памятники исторической мысли, 2008. – 80 с.

55. *Гилазетдинов К.С., Николюк О.В.* ИАГ-лазер в лечении экссудативных реакций в остром периоде при имплантации ИОЛ // Тезисы научно-практической конференции «Современные лазерные технологии в диагностике и лечении повреждений органа зрения и их последствий». – М, 1999. – С. 42–43.

56. *Глазные болезни*: Учебник / Под ред. В.Г. Копаевой. – М.: Медицина, 2011. – 560 с.

57. *Гланц С.* Медико-биологическая статистика. – М.: Практика, 1999. – 460 с.

58. *Гончаров Ю.И.* Аспекты офтальмоанестезиологии // Новые лазерные технологии в офтальмологии: Сборник научных трудов. – М., 2002. – С. 99–100.

59. *Горбань А.И.* Особенности офтальмохирургических вмешательств у детей: Тезисы докладов 7-го Съезда офтальмологов УССР. – Одесса, 1984. – С. 160–161.

60. *Горбань А.И.* Хирургические аспекты односторонних катаракт у детей // Офтальмол. журн. – 1986. – № 6. – С. 321–324.

61. *Горгиладзе Т.У., Ивановская Е.В.* Клиника, диагностика и классификация интраокулярных кист (переднего отдела глаза) // Офтальмол. журн. – 1983. – № 8. – С. 488–491.

62. *Гундорова Р.А., Малаев А.А., Южаков А.М.* Травмы глаз. – М.: Медицина, 1986. – 368 с.

63. *Гундорова Р.А., Степанов А.В., Иванов А.Н.* Использование ИАГ-лазеров при посттравматической патологии переднего отдела глаза // Метод. рекомендации. – М., 1990. – 20 с.

64. *Гундорова Р.А., Степанов А.В.* Новые приоритетные направления в проблеме глазного травматизма // Вестн. офтальмол. – 1999. – № 2. – С. 3–5.

65. *Гундорова Р.А., Степанов А.В.* Современные лазерные технологии в офтальмотравматологии // Тезисы научно-практической конференции «Современные лазерные технологии в диагностике и лечении повреждений органа зрения и их последствий». – М., 1999. – С. 3–4.

66. *Гундорова Р.А., Нероев В.В., Антонюк С.В.* Факоэмульсификация травматических катаракт. – М: Медицина, 2003. – 192 с.

67. *Гундорова Р.А.* Реконструкция передней камеры при посттравматических и послеоперационных сращениях в углу передней камеры глаза // Офтальмология. – 2004. – Т. 1. – № 3. – С. 48–51.

68. *Гундорова Р.А., Степанов А.В., Курбанова Н.Ф.* Современная офтальмотравматология. – М.: Медицина, 2007. – 256 с.

69. *Гундорова Р.А., Нероев В.В., Кашников В.В.* Травмы глаза. – М.: ГЭОТАР-Медиа, 2009. – 560 с.

70. *Двали М.Л., Елисеева Э.Г., Гудис Э.Д. и др.* О профилактике и лечении послеоперационного макулярного отека у больных с артифакией // Вестн. офтальмол. – 1984. – № 2. – С. 69–70.

71. *Двали М.Л., Габашвили Т.Т., Берадзе И.И.* Особенности хирургии катаракты в детском и юношеском возрасте // Вестн. офтальм. – 2002. – Т. 118, № 2. – С. 40–41.

72. *Джалиашвили О.А., Клявина А.Е.* Лазерная иридэктомия при остром приступе первичной глаукомы // Вестн. офтальмол. – 1984. – № 4. – С. 22–23.

73. *Джумагулов О.Д.* Лазерная пластика колобом радужки // VIII Съезд офтальмологов России: Тезисы докладов. – М., 2005. – С. 537.

74. *Дмитриева А.А.* Травматические внутриглазные серозные кисты: Дис. ... канд. мед. наук. – М., 1974. – 293 с.

75. *Должич Г.И., Жгенти И.Н.* Эффективность лазерной хирургии в сочетании с акустическим воздействием в лечении некоторых форм вторичной посттравматической глаукомы // Современные лазерные технологии в диагностике и лечении повреждений органа зрения и их последствий: Тезисы научно-практической конференции. – М, 1999. – С. 54–55.

76. *Дроздова Н.М.* Лазерная иридэктомия в системе лечения глауком: Автореф. дис. ... канд. мед. наук. – М., 1977. – 34 с.

77. *Егиян Н.С.* Комбинированная лазерно-инструментальная экстракция врождённых катаракт у детей: Автореф. дис. … канд. мед. наук. – М., 2004. – 27 с.

78. *Егоров Е.А., Мамедов Н.С., Хасан А.К.* Изменение внутриглазного давления после передней капсулотомии с помощью ИАГ-лазера // Вестн. офтальмол. – 1988. – № 3. – С. 20–22.

79. *Егоров Е.А., Раичевич О.А.* Лазерная коррекция рецидива подъема ВГД после антиглаукоматозных операций // Тезисы докладов региональной конференции офтальмологов. – Самара, 1998. – С. 77–79.

80. *Егорова Э.В., Струсова Н.А., Чаброва Л.С. и др.* Хирургические аспекты топографии передней капсулы хрусталика // Вестн. офтальмол. – 1985. – №6. – С. 11–15.

81. *Егорова Э.В., Зубарева Л.Н., Толчинская А.И. и др.* Состояние эндотелия роговой оболочки у больных с катарактами различной этиологии // Вестн. офтальмол. – 1985. – № 3. – С. 23–26.

82. *Егорова Э.В., Трубилин В.Н., Толчинская А.И.* Влияние ИАГ-лазерной задней капсулотомии на популяцию эндотелии роговой оболочки // Вестн. офтальмол. – 1985. – № 6. – С. 25–27.

83. *Егорова Э.В, Коростелева Н.Ф., Петрова О.А.* Использование ИАГ-лазера для рассечения передней капсулы хрусталика перед экстракапсулярной экстракцией катаракты // Актуальные проблемы хирургии хрусталика, стекловидного тела и сетчатки. – М., 1986. – С. 89–93.

84. *Егорова Э.В., Зубарева Л.Н., Вильшанская О.Э. и др.* Состояние эндотелия роговой оболочки у детей с патологией хрусталика различной этиологии // Вестн. офтальмол. – 1987. – № 2. – С. 42–45.

85. *Егорова Э.В., Иошин И.Э., Толчинская А.И. и др.* Иммунологические методы прогноза в хирургии осложненных катаракт // Офтальмохирургия. – 1997. – № 3. – С. 25–32.

86. *Егорова Э.В., Иошин И.Э., Толчинская А.И. и др.* Новый внутриглазной имплантат в профилактике вторичных помутнений задней капсулы хрусталика // Современные проблемы офтальмологии. – Иркутск, 1998. – С. 178–179.

87. *Егорова Э.В., Иошин И.Э., Толчинская А.И. и др.* Задний капсулорексис в профилактике помутнений задней капсулы хрусталика // Офтальмохирургия. – 2002. – № 4. – С. 11–13.

88. *Ермакова В.Н.* Влияние некоторых гипотензивных средств на простагландиновую глазную гипертензию // Вестн. офтальмол. – 1981. – № 1. – С. 11–12.

89. *Зайцева Н.С., Слепова О.С., Круглова Т.Б. и др.* Аутоиммунные механизмы поражения при врожденных катарактах у детей // Вестн. офтальмол. – 1991. – № 1. – С. 19–22.

90. *Зайдуллин И.С.* Имплантация ИОЛ у детей с инсулинзависимым сахарным диабетом // VIII Съезд офтальмологов России: Тезисы докладов. – М., 2005. – С. 321–322.

91. *Звелто Д.* Физика лазеров. – М., 1979. – 117 с.

92. *Зверева Н.Д.* Особенности реконструктивных лазерных операций на радужной оболочке глаза у детей //Актуальные вопросы офтальмологии: Материалы конф., посвящ. 170-летию Московской офтальмологической больницы. – М., 1996. – С. 257–258.

93. *Зубарева Л.Н., Вильшанская О.Э., Паштаев Н.П.* Эндотелиальная микроскопия в хирургии врожденной патологии хрусталика у детей // Хирургия роговой оболочки. – М., 1986. – С. 44 – 47.

94. *Зубарева Л.Н.* Диспансеризация детей после экстракции катаракт с имплантацией интраокулярной линзы //Офтальмол. журн. – 1988. – № 6. – С. 327–330.

95. *Зубарева Л.Н., Овчинникова А.В., Коробкова Г.В. и др.* Клиника и лечение врожденных подвывихов хрусталика у детей // Рос. педиатр. офтальмол. – 2007. – № 3. – С. 24–27.

96. *Зубарева Л.Н., Васин В.И., Ларионов Е.В.* Цитопатология пленки на поверхности интраокулярной линзы // Актуальные вопросы детской офтальмологии: Сборник научных статей МНТК «Микрохирургия глаза». – М., 1990. – С. 15–18.

97. *Зубарева Л.Н., Ларионов Е.В., Васин В.И.* Клинико-морфологическое исследование фиброзных изменений капсулы хрусталика у детей //Актуальные вопросы детской офтальмологии: Сборник научных статей МНТК «Микрохирургия глаза». – М., 1990. – С. 27–33.

98. *Зубарева Л.Н., Магарамов Д.А., Хватов В.Н. и др.* Применение ИАГ-лазера в хирургии задней капсулы хрусталика у детей // Лазерные методы лечения заболеваний глаз: Сборник научных трудов. – М., 1990. – С. 34–36.

99. *Зубарева Л.Н., Вильшанская О.Э., Лужецкий А.С.* Качественные исследования клеток заднего эпителия роговицы в хирургии катаракт различной этиологии у детей // Офтальмохирургия. – 1991. – № 4. – С. 21–24.

100. *Зубарева Л.Н.* Интраокулярная коррекция в хирургии катаракт у детей: Дис. … д-ра мед. наук (в форме научного доклада). – М., 1993. – 50 с.

101. *Зубарева Л.Н., Овчинникова А.В., Коробкова Г.В.* Комплексное лечение внутриглазных фиброзных пленок у детей // Современные технологии хирургии катаракт: Сборник научных статей ГУМНТК «Микрохирургия глаза». – М., 2000. – С. 49 –53.

102. *Зубарева Л.Н., Овчинникова А.В., Коробкова Г.В. и др.* Имплантация ИОЛ в хирургии травматической катаракты у детей // Современные технологии хирургии катаракт: Сборник научных статей ГУМНТК «Микрохирургия глаза». – М., 2000. – С. 55–63.

103. *Зубарева Л.Н., Овчинникова А.В., Коробкова Г.В. и др.* Результаты комплексных хирургических вмешательств у детей с сочетанным травматическим повреждением роговицы и хрусталика // Современные технологии катарактальной и рефракционной хирургии – 2008. IX Научно-практическая конференция с международным участием, М., 2008. – С. 55–63.

104. *Зуева М.В.* Закономерности изменений биоэлектрической активности сетчатки при проникающих ранениях глазного яблока: Дис. ... д-ра биол. наук. – М., 1996. – 417 с.

105. *Иванов А.Н.* Возможности ИАГ-лазерной хирургии при посттравматической патологии глазного яблока: Дис. … канд. мед. наук. – М., 1989. – 138 с.

106. *Иванов А.Н.* Лазерная фиксация интраокулярной линзы // Офтальмохирургия. – 2002. – № 3. – С. 18–20.

107. *Иванов А.Н.* Лазерные методы реконструкции передней камеры // Клинич. офтальмол. – 2002. – Т. 3. – №1. – С. 21–24.

108. *Иванов А.Н.* Результаты неодимиевого ИАГ-лазерного воздействия при выраженной экссудативной реакции после имплантации интраокулярной линзы // Вестн. офтальмол. – 2002. – № 3. – С. 13–15.

109. *Иванов А.Н.* Система лазерно-инструментальной профилактики последствий и осложнений механической травмы глаза: Дис. … докт. мед. наук. – М., 2003. – 334 с.

110. *Иошин И.Э.* Современные противопоказания к имплантации искусственного хрусталика // Офтальмохирургия. – 2005. – № 4. – С. 33–37.

111. *Ишбердина Л.Ш., Бикбов М.М.* Результаты хирургии врожденной катаракты и коррекции афакии у детей раннего возраста // Офтальмохирургия, 2010. – № 6.

112. *Казакбаев А.Г., Ардисламова Д.М.* Результаты витрэктомии при лечении витреокорнеальных сращений у детей // Актуальные проблемы офтальмологии: Сборник научных трудов. – Уфа, 1999. – С. 73–76.

113. *Каллахан А.* Хирургия глазных болезней: Пер. с англ. М.Г. Рабиновича / Под ред. В.Н. Архангельского. – М.: Медгиз, 1963. – 487 с.

114. *Кански Д.* Клиническая офтальмология: систематизированный подход: Пер. с англ. / Д. Кански – М.: Логосфера, 2006. – 744 с.

115. *Канюков В.Н., Канюкова Ю.В., Кадникова О.В.* ИАГ-лазерная дисцизия вторичной катаракты у детей // Вестн. Оренбургского гос. ун-та. – 2008. – № 12. – С. 51–53.

116. *Касимова Д.П.* Разработка методов хирургической профилактики помутнений задней капсулы хрусталика: Автореф. дис. … канд. мед. наук. – М., 2001. – 24 с.

117. *Катаргина Л.А., Хватова А.В.* Эндогенные увеиты у детей и подростков. – М., 2000. – 319 с.

118. *Катаргина Л.А., Денисова Е.В., Старикова А.В. и др.* Вторичная глаукома при увеитах у детей на фоне синдрома Фогта–Коянаги–Харада // Рос. офтальмол. журн. – 2008. – Т. 1, № 3. – С. 13–17.

119. *Кацнельсон Л.А.* Реография глаза. – М: Медицина, 1977. – 120 с.

120. *Кинзябулатова О.Ю.* Оптимизация результатов интраокулярной коррекции афакии после удаления врожденной катаракты у детей дошкольного возраста: Автореф. дис. … канд. мед. наук. – Уфа, 2004. – 26 с.

121. *Кириченко В.О.* Комбинированное использование лазеров с различной длиной волны излучения при восстановительной хирургии переднего сегмента глаза: Дис. … канд. мед. наук. – М., 2011. – 125 с.

122. *Киселева О.А.* Прогнозирование и оптимизация операций при последствиях проникающих ранений переднего отдела глаза глаза: Автореф. дис. … канд. мед. наук. – М., 1987. – 24 с.

123. *Кишкина В.Я., Семенов А.Д., Крыль Л.А. и др.* Микроциркуляция радужки при ИАГ-лазерном рассечении задней капсулы хрусталика у больных с артифакией с помощью неодимового лазера на алюмоиттриевом гранате // Вестн. офтальмол. – 1986. – № 6. – С. 34–36.

124. *Кишкина В.Я., Семенов А.Д., Магарамов Д.А. и др.* Роль воспаления в патогенезе синдрома Ирвина–Гасса //Лазерные методы лечения заболеваний глаз: Сборник научных трудов. – М., – 1990. – С. 37–41.

125. *Ковалевский Е.И.* Врожденная и приобретенная патология хрусталика // Глазные болезни: Атлас. – М.: Медицина, 1985. – С. 222–250.

126. *Козлов В.И., Магарамов Д.А., Ерескин Н.Н.* Лазерное лечение открытоугольной глаукомы при недостаточной нормализации внутриглазного давления после непроникающей глубокой склерэктомии // Офтальмохирургия. – 1990. – № 4. – С. 62–66.

127. *Колесникова М.А.* ИАГ-лазерная гиалоидотомия в лечении цилиовитреального блока //VII Съезд офтальмологов России: Тез. докл. – Т. 1. – М., 2000. – С. 47–48.

128. *Копаев С.Ю., Осипов А.Э.* Хирургия вторичных катаракт у пациентов с миопией высокой степени //Актуальные проблемы офтальмологии: Сборник научных трудов. – Уфа, 1999. – С. 109–112.

129. *Копаева В.Г., Андреев Ю.В., Кравчук О.В.* Потеря клеток заднего эпителия роговицы после хирургии катаракты с ND:YAG-лазером, имеющим длину волны 1,44 мкм // Вестн. офтальмол. – 2004. – № 2. – С. 5–8.

130. *Коровенков Р.И.* Справочник по офтальмологической семиологии. Эпонимы. – СПб.: Химиздат, 1999. – 480 с.

131. *Коростелева Н.Ф., Чаброва Л.С., Трубилин В.Н. и др.* Морфологические аспекты хирургии задней капсулы хрусталика человека // Вестн. офтальмол. – 1986. – № 4. – С. 20–22.

132. *Крайнов Г.В.* Влияние дизайна и материала интраокулярной линзы на предупреждение помутнения задней капсулы // VIII Съезд офтальмологов России: Тез. докл. – М., 2005. – С. 593–594.

133. *Краснов М.М.* Лазеропунктура угла передней камеры при глаукоме // Вестн. офтальмол. – 1972. – № 3. – С. 27–29.

134. *Краснов М.М.* Лазерная микрохирургия глаза // Вестн. офтальмол. – 1973. – № 1. – С. 3–11.

135. *Краснов М.М., Сапрыкин П.И., Никольская Г.М.* Корепраксия аргоновым лазером // Вестн. офтальмол. – 1973. – № 4. – С. 43–45.

136. *Краснов М.М., Сапрыкин П.И., Клатт А.* Лазергониопластика при глаукоме // Вестн. офтальмол. – 1974. – № 2. – С. 30–34.

137. *Краснов М.М.* Реконструктивная хирургия в современной офтальмологии // Реконструктивная офтальмохирургия. – М., 1979. – С. 3–6.

138. *Краснов М.М.* Микрохирургия глауком. – М., 1980. – 248 с.

139. *Краснов М.М., Каспаров А.А., Слонимский Ю.Б. и др.* Зеркальная микроскопия заднего эпителия роговицы // Вестн. офтальмол. – 1982. – № 1. – С. 31–35.

140. *Краснов М.М., Беляев В.С., Аветисов Э.С. и др.* Руководство по глазной хирургии. – М.: Медицина, 1988. – 624 с.

141. *Краснов М.М., Краус Г., Литвинова Г.Г. и др.* Лазерные пластические операции на переднем отрезке глаза при глаукомах // Вестн. офтальмол. – 1989. – № 2. – С. 7–11.

142. *Круглова Т.Б.* Клинико–функциональные и иммунологические аспекты хирургического лечения врожденных катаракт и их осложнений: Дис. … д-ра мед. наук (в форме научного доклада). – М., 1996. – 55 с.

143. *Круглова Т.Б., Кононов Л.Б.* Особенности экстракции врожденных катаракт с имплантацией ИОЛ у детей первого года жизни // Рос. педиатр. офтальмол. – 2008. – № 4. – С. 32–35.

144. *Круглова Т.Б., Хватова А.В.* Классификация врожденных катаракт // Рос. педиатр. офтальмол. – 2013. – № 2. – С. 4–11.

145. *Крыль Л.А.* ИАГ-лазерная дисцизия вторичных катаракт: Автореф. дис. … канд. мед. наук. – М., 1988. – 23 с.

146. *Крыль Л.А., Семенов А.Д., Магарамов Д.А.* ИАГ-лазерная хирургия вторичных катаракт при наличии факторов риска повреждения искусственного хрусталика // Лазерные методы лечения заболеваний глаз: Сборник научных трудов. – М., 1990. – С. 29–33.

147. *Крыль Л.А., Шпак А.А., Бутягин С.В. и др.* Влияние ИАГ-лазерной капсулотомии на гидро- и гемодинамику глаза // Вестн. офтальмол. – 1990. – Т. 106, № 1. – С. 27–31.

148. *Кулаков Я.Л.* Обоснование выбора лазера для воздействия на иридохрусталиковую диафрагму: Автореф. дис. ... канд. мед. наук. – Л.,1986. – 27 с.

149. *Курочкин В.Н.* Лечение детей с врожденными катарактами // Вестн. Оренбургского гос. ун-та. – 2008. – № 12. – С. 92–94.

150. *Ларионов Е.В., Панасюк А.Ю., Туманян Э.Р. и др.* Экспериментальная вторичная катаракта, индуцированная иммунными комплексами // Вестн. офтальмол. – 1989. – Т. 105, № 6. – С. 53–56.

151. *Либман Е.С.* Лазеры в лечении патологии роговицы // Тез. докл. региональной конф. офтальмологов. – Самара, 1998. – С. 128–129.

152. *Либман Е.С. Шахова Е.В.* Слепота, слабовидение и инвалидность по зрению в Российской Федерации // Ликвидация устранимой слепоты: Всемирная инициатива ВОЗ. Ликвидация детской слепоты: Материалы II Российского межрегионального симпозиума. – М., 2003. – С. 38–42.

153. *Либман Е.С., Гришина Л.П., Шахова Е.В. и др.* Состояние и динамика детской инвалидности вследствие офтальмопатологии в России // Ликвидация устранимой слепоты: Всемирная инициатива ВОЗ. Ликвидация детской слепоты: Материалы II Российского межрегионального симпозиума. – М., 2004. – С. 55–57.

154. *Либман Е.С., Шахова Е.В., Ашибокова А.Л. и др.* Клинико-эпидемиологический анализ детской слепоты и инвалидности по зрению в России // VIII Съезд офтальмологов России: Тез. докл. – М., 2005. – С. 84–85.

155. *Либман Е.С., Рязанов Д.П., Калеева Э.В.* Инвалидность вследствие нарушения зрения в России // Сборник научных трудов конференции с международным участием РООФ IV. Т. 2. – М., 2012. – С. 797– 798.

156. *Магарамов Д.А., Тюляев А.П.* Особенности обезболивания при лазерных операциях у детей младшего возраста // Обезболивание в офтальмохирургии: Сборник научных статей. – М., 1986. – С. 55–57.

157. *Магарамов Д.А., Крыль Л.А., Пирятинский Б.А. и др.* Влияние ИАГ-лазерной капсулотомии хрусталика на кислотно-щелочное состояние камерной влаги // Экспериментальные исследования в офтальмологии. – М., 1986. – С. 83–85.

158. *яяяя*159. *Магарамов Д.А.* Основные принципы применения лазеров в офтальмологии // Лазерные методы лечения заболеваний глаз: Сборник научных статей. – М., 1990. – С. 3–5.

160. *Магарамов Д.А., Хватов В.Н.* Лазерная капсулотомия после имплантации заднекамерных линз у детей // Актуальные вопросы детской офтальмологии: Сборник научных статей. – М., 1990. – С. 68–70.

161. *Магарамов Д.А., Дога А.В., Качалина Г.Ф. и др.* Современные методы лазерной хирургии глаукомы // Новые лазерные технологии в офтальмологии: Сборник научных трудов. – Калуга, 2002. – С. 17.

162. *Магарамов Д.А., Семенов А.Д., Качалина Г.Ф.* Методика комбинированной лазерной иридэктомии у пациентов с толстой темно-коричневого цвета радужкой// Актуальные проблемы офтальмологии: Материалы Юбилейного симпозиума ГУ НИИ глазных болезней РАМН. – М.: Экономика, 2003. – С. 235–237.

163. *Мазанова Е.В.* Клинико-иммунопатогенетические особенности врожденной глаукомы у детей: Автореф. дис. … канд. мед. наук. – М., 2004. – 34 с.

164. *Максимов В.Ю., Захарова Н.В., Максимова И.С. и др.* Лазеромагнитотерапия после экстракции катаракты с имплантацией интраокулярной линзы // Вестн. офтальмол. – 2002. – № 3. – С. 15–17.

165. *Малышев А.С.* ИАГ-лазерная коррекция осложнений хирургии катаракты: Автореф. дис. … канд. мед. наук. – Самара, 1999. – 23 с.

166. *Малышев А.С., Малов В.М.* «Лазерный перфоратор» в лечении зрачкового блока после экстракции катаракты // Современные технологии в хирургии глаза и оптической коррекции зрения: Материалы научно-практ. конф. – Уфа, 1999. – С. 67–69.

167. *Малюгин Б.Э.* Хирургия катаракты и интраокулярная коррекция: итоги и перспективы // IX Съезд офтальмологов России: Тез. докл. – М., 2010. – С. 192–195.

168. *Мамедов Н.Г.* Поэтапная трабекулопластика при первичной открытоугольной глаукоме // Вестн. офтальмол. – 1984. – № 3. – С. 10–13.

169. *Мамедов Н.Г., Штилерман А.Л.* Сравнительные исследования эффективности лазертрабекулопластики у больных первичной открытоугольной глаукомой с различной степенью пигментации структур трабекулярного аппарата глаза // Вестн. офтальмол. – 1985. – № 6. – С. 17–20.

170. *Нероев В.В., Хватова А.В.* Основные направления «Российской целевой программы по ликвидации устранимой детской слепоты» // Ликвидация устранимой слепоты: Всемирная инициатива ВОЗ. Ликвидация детской слепоты // Материалы II Российского межрегионального симпозиума. – М., 2004. – С. 39–49.

171. *Нероев В.В., Хватова А.В.* Возможности профилактики и лечения слепоты и слабовидения вследствие врожденных заболеваний глаз у детей // Вестн. Российской АМН. – 2007. – № 8. – С. 28–31.

172. *Нероев В.В., Мешкова Г.И., Денисова Е.В. и др.* Клинико-функциональное состояние зрительного анализатора при периферических увеитах у детей // Рос. педиатр. офтальмол. – 2008. – № 2. – С. 21–24.

173. *Нерсесов Ю.Э., Пивоваров Н.Н., Коростелева Н.Ф. и др.* Клинико-функциональное состояние глаз у больных с катарактой после ИАГ-лазерной факофрагментации // Офтальмохирургия. – 1989. – № 1–2. – С. 24–25.

174. *Нестеров А.П.* Глаукома. – М.: МИА, 2008. – 360 с.

175. *Новодерёжкин В.В.* Оптимизация лазерных методов лечения открытоугольной глаукомы: Автореф. дис. … канд. мед. наук. – М., 1998. – 25 с.

176. *Нугаева Н.Р.* Лазерная передняя капсулотомия и нуклеоабляция при микрохирургическом лечении катаракты: Автореф. дис. … канд. мед. наук. – Саратов, 1996. – 20 с.

177. *Нурмамедов Н.Н., Качан Н.А., Тайкулиев Т.К.* Дозированный дренаж в хирурическом лечении посттравматической глаукомы у детей // Вестн. офтальмол. – 1991. – № 5. – С. 9–11.

178. *Овчинникова А.В.* Результаты хирургического лечения врожденных подвывихов хрусталика у детей // Тез. докл. III Всесоюзн. конф. по актуальным вопросам детской офтальмологии. – М., 1989. – С. 83–85.

179. *Орлова Е.Н.* Эндотелиальная микроскопия в изучении восстановительных процессов заднего эпителия роговицы: Дис. ... канд. мед. наук. – М., 1985. – 132 с.

180. *Офтальмология: национальное руководство* / Под ред. С.Э. Аветисова, Е.А. Егоровой, Л.К. Мошетовой, В.В. Нероева, Х.П. Тахчиди. – М.: ГЭОТАР – Медиа, 2008. – 944 с.

181. *Павлюченко К.П., Олейник Т.В., Могилевский С.Ю.* Первичная задняя капсулэктомия при экстракции катаракт у детей // Тез. докл. Міжнар. конф. «Сучасна мікрохирургия вроджених катаракт у дітей. Жива хірургія». – Одеса, 2003. – С. 15.

182. *Павлюченко К.П., Могилевский С.Ю., Олейник Т.В. и др.* Наш опыт лечения вторичной катаракты у детей // Тез. докл. Міжнар. конф.«Сучасна мікрохирургия вроджених катаракт у дітей. Жива хірургія». – Одеса, 2003. – С. 28.

183. *Пархомов С.Д, Измайлов А.И.* Сравнительная оценка эффективности диодного и Nd-YAG коагулирующих лазеров в лечении открытоугольной глаукомы // VII Съезд офтальмологов России: Тез. докл. Т. 1. – М., 2000. – С. 183.

184. *Паштаев Н.П.* Ленсэктомия подвывихнутого и вывихнутого в стекловидное тело хрусталика: Автореф. дис. ... канд. мед. наук. – М., 1986. – 29 с.

185. *Паштаев Н.П., Сусликов С.В.* Отдаленные результаты 1000 операций удаления катаракты с имплантацией комбинированных ИОЛ // Офтальмохирургия. – 1997. – №2. – С. 20–24.

186. *Петров И.Б., Бубнов А.В., Калачевский Н.Н. и др.* Численное моделирование последствий воздействия лазера при офтальмологических операциях на элементах глаза // VII Съезд офтальмологов России: Тез.докл. Т. 2. – М., 2000. – С. 349.

187. *Петрова О.А.* ИАГ-лазерная передняя капсулотомия и её влияние на морфологическое и функциональное состояние глаза: Дис. ... канд. мед. наук. – М., 1988. – 212 с.

188. *Плюшко Д.Ю., Безкоровайная И.Н., Апарин А.М.* Хирургическое лечение открытоугольной глаукомы методом непроникающей склерэктомии с ИАГ-лазерной трабекулотомией // X Съезд офальмологов Украины: Тез. докл. – Одесса, 2002. – С. 198–199.

189. *Поздеева Н.А., Паштаев Н.П.* Реконструктивная хирургия сочетанной патологии радужки и хрусталика: Практическое руководство для врачей. – Чебоксары, 2006. – 28 с.

190. *Полунин Г.А., Акопян В.С., Дроздова Н.М. и др.* Протеолин при лазергониопунктуре и лазериридэктомии в эксперименте // Вестн. офтальмол. – 1977. – № 2. – С. 9–15.

191. *Прикладная лазерная медицина*: Учебное и справочное пособие / Под ред. Х.П. Берлиен, Г.И. Мюллер. – Берлин: Центр лазерной и медицинской технологии. – М.: Интерэксперт, 1997. – 286 с.

192. *Пучковская Н.А., Войно-Ясенецкий В.В.* Вторичные дистрофические и структурные изменения в переднем отделе глаза. – М., 1985. – 192 с.

193. *Рабинович М.Г.* Вторичная катаракта. – М.: Медгиз, 1961. – 168 с.

194. *Реброва О.Ю.* Статистический анализ медицинских данных. Применение пакета программ «Statistica». – М.: Медиа-Сфера, 2002. – 312 с.

195. *Резникофф С. (Resnikoff S.).* Слепота и слабовидение в мире по данным 2004 г., в частности ситуация с детской слепотой // Ликвидация устранимой слепоты: Всемирная инициатива ВОЗ. Ликвидация детской слепоты: Материалы II Российского межрегионального симпозиума. – М., 2004. – С. 17–26.

196. *Рекомендации по подготовке научных медицинских публикаций* / Под ред. С.Е. Бащинского, В.В. Власова: Сборник статей и документов. – М.: Медиа-Сфера, 2006. – 464 с.

197. *Ромашенков Ф.А., Семенов А.Д., Качалина Е.Ф. и др.* Анализ случаев осложнений у пациентов с артифакией и пленчатой катарактой после ИАГ-лазерной дисцизии // Новые лазерные технологии в офтальмологии: Сборник научных трудов. – Калуга, 2002. – С. 56–58.

198. *Ромащенко А.Д.* Диагностика и патогенетически ориентированное лечение травматического гемофтальма: Дис. … д-ра мед. наук. – М., 1988. – 326 с.

199. *Ронкина Т.И., Крыль Л.А., Васин В.И. и др.* Состояние оболочек глаза после ИАГ-лазерной задней капсулотомии при афакии // Актуальные проблемы хирургического лечения глаукомы. – М., 1989. – С. 114–124.

200. *Садовникова Н.Н.* Лазерная хирургия в лечении детей с патологией переднего отрезка глазного яблока // VIII Съезд офтальмологов России: Тез. докл. – М., 2005. – С. 364.

201. *Салдан И.Р., Андрушкова О.А., Николайчук В.И.* Использование отечественного лазера ND:YAG СМ-2001 в комплексной терапии экссудативных реакций при артифакии // Abstr. X congress Ophthalmologist of Ukraine. – Odessa, 2002. – С. 110–111.

202. *Сапрыкин П.И., Шубочкин Л.П., Сумарокова Е.С. и др.* Лазеры в офтальмологии. – Саратов, 1982. – 206 с.

203. *Сапрыкин П.И., Калентьев А.Ю.* Лазерная микрохирургия органического зрачкового блока // Офтальмол. журн. – 1983. – № 3. – С. 160–162.

204. *Семенов А.Д., Магарамов Д.А., Крыль Л.А. и др.* Результаты 2000 операций рассечения вторичной катаракты ИАГ-лазером // Вестн. офтальмол. – 1987. – № 1. – С. 18–21.

205. *Семенов А.Д., Магарамов Д.А., Крыль Л.А.* ИАГ-лазерная хирургия вторичной катаракты, полурассосавшейся катаракты и зрачковой мембраны: Методические рекомендации. – М., 1989. – 7 с.

206. *Семенов А.Д., Крыль Л.А., Плюхова О.А.* Тактика лазерных вмешательств при травматических поражениях переднего сегмента глаза // Офтальмохирургия. – 1992. – № 2. – С. 43–48.

207. *Семенов А.Д.* Лазеры в оптико – реконструктивной микрохирургии глаз: Дис. … д-ра мед. наук (в форме научного доклада). – М., 1994. – 46 с.

208. *Семенов А.Д., Ромашенков Ф.А., Герасимов О.В. и др.* Современная технология лазерного лечения неоваскулярной глаукомы //Тез. докл. региональной конф. офтальмологов. – Самара, 1998. – С. 202–203.

209. *Семенов А.Д., Магарамов Д.А., Ромашенков Ф.А. и др.* Трансконъюнктивальная аутогемотерапия в офтальмологии // Современные технологии в хирургии глаза и оптической коррекции зрения: Материалы научно-практ. конф. – Уфа, 1999. – С. 199–201.

210. *Семенов А.Д., Балашова Н.Х., Крыль Л.А. и др.* Способ устранения зрачкового блока при артифакии // Офтальмохирургия. – М., 2000. – № 3. – С. 93.

211. *Семенов А.Д., Егорова Э.В., Файзиева У.С.* Лазерная иридэктомия при лечении закрытоугольной глаукомы // Новые лазерные технологии в офтальмологии: Сборник научных трудов. – Калуга, 2002. – С. 18–20.

212. *Семенова Т.Н.* Комплексная лазерная микрохирургия злокачественной глаукомы (клинико-экспериментальное исследование): Автореф. дис. … канд. мед. наук. – Л., 1991. – 21 с.

213. *Сенченко Н.Я., Сташкевич С.В., Алпатов С.А. и др.* Вторичная имплантация ИОЛ у детей при афакии и отсутствии задней капсулы хрусталика // Современные технологии хирургии катаракт: Сборник научных статей. ГУ МНТК «Микрохирургия глаза». – М., 2001. – С. 190–198.

214. *Сидоренко Е.И., Котяшева Г.И.* Проблемы лазерной хирургии в педиатрической офтальмологии // Новые направления лазерной медицины: Материалы международной конф. – М., 1996. – С. 89.

215. *Сидоров Э.Г., Мирзаянц М.Г.* Врожденная глаукома и ее лечение. – М.: Медицина, 1991. – 208 с.

216. *Слепова О.С., Катаргина Л.А., Сидорова Т.В. и др.* Антитела к S-антигену сетчатки в слезной жидкости и сыворотке крови как индикатор характера течения эндогенных увеитов у детей // Вестн. офтальмол. – 2005. – № 3. – С. 14–17.

217. *Смирнова А.Ф., Котлубей Г.В., Перекрестов М.Б.* Эффективность раннего ИАГ- лазерного рассечения вторичных катаракт у детей // VIII Съезд офтальмологов России: Тез. докл. – М., 2005. – С. 323.

218. *Сомов Е.Е.* Реконструктивная лазерная хирургия в детской офтальмологической практике // Актуальные вопросы детской офтальмологии: Научные материалы Петербургского педиатрического мединститута. – С-Пб., 1995. – С. 99–101.

219. *Сорокин Е.Л., Егоров В.В., Коленко О.В.* ИАГ-лазерное устранение витреального блока после экстракции катаракты с имплантацией заднекамерной ИОЛ // Офтальмохирургия. – 1994. – № 3. – С. 18–21.

220. *Сорокин Е.Л., Мамедов Н.Г., Егоров В.В.* Причины подъема ВГД после антиглаукоматозных операций и возможности их устранения лазерными методами // Офтальмохирургия. – 1995. – № 1. – С. 24–30.

221. *Старков Г.Л.* Патология стекловидного тела. – М.: Медицина, 1967. – 200 с.

222. *Старунов Э.В., Щуко А.Г., Пашковский А.А.* Реконструктивный эффект лазерных вмешательств при закрытоугольной глаукоме // Новые лазерные технологии в офтальмологии: Сборник научных трудов. – Калуга, 2002. – С. 25.

223. *Степанов А.В., Акопян В.С.* 200 оптико – реконструктивных операций ИАГ-лазером // Вестн. Офтальмол. – 1986. – Т. 102, № 5. – С. 31–35.

224. *Степанов А.В.* Современные методы патогенетически ориентированной микрохирургии посттравматической глаукомы // Офтальмол. журн. – 1987. – № 4. – С. 193–198.

225. *Степанов А.В., Иванов А.Н.* ИАГ-лазерная хирургия при посттравматической патологии зрачковой зоны // Травмы глаз: Сборник научных трудов. – М., 1987. – С. 47–51.

226. *Степанов А.В., Иванов А.Н.* Чистка интраокулярных линз (ИОЛ) с помощью ИАГ-лазера // Патология оптических сред – М., 1989. – С. 50–52.

227. *Степанов А.В., Бабижаев М.А., Иванов А.Н. и др.* Фотоповреждение глаза при воздействии излучения Nd-YAG лазера с модулированной добротностью: физико-химические структурные изменения хрусталика и стекловидного тела // Вестн. офтальмол. – 1990. – № 1. – С. 31–35.

228. *Степанов А.В.* Лазерная реконструктивная офтальмохирургия: Дис. …д-ра мед. наук. – М., 1991. – 398 с.

229. *Степанов А.В., Царапкин Д.Г.* Лазерная реконструкция переднего отдела глазного яблока при зрачковой мембране «Pupillae membranae» // Материалы научно-практ. конф. – Москва – Суздаль, 1992. – С. 45–47.

230. *Степанов А.В., Иванов А.Н., Федорович И.Б.* Фоторецептивная реакция сетчатки на реконструктивную лазерную хирургию // Травмы глаз: Сборник научных трудов. – М., 1993. – С. 109–110.

231. *Степанов А.В., Иванов А.Н., Зуева М.В.* Биоэлектрические реакции сетчатки на лазерную хирургию // Материалы VI Съезда офтальмологов России. – М., 1994. – С. 190.

232. *Степанов А.В.* Возможности лазерной кореопластики // Травмы глаз: Сборник научных трудов. – М., 1994. – С. 71–72.

233. *Степанов А.В., Иванов А.Н.* Воздействие ИАГ-лазерного излучения на зрительно-нервный анализатор и оболочки глаза // Офтальмол. журн. – 1995. – № 5–6. – С. 278–281.

234. *Степанов А.В.* Патогенетические механизмы реактивного постлазерного синдрома // Офтальмол. журн. – 1995. – № 5–6. – С. 281–286.

235. *Степанов А.В., Иванов А.Н., Финагин А.А., Бахтадзе Н.Р.* Лазерная оптико-реконструктивная хирургия переднего отдела глаза: Методические рекомендации. – М., 1995. – 12 с.

236. *Степанов А.В.* Лазеры в лечении послеоперационной экссудации в стекловидное тело // Современные лазерные технологии в диагностике и лечении повреждений органа зрения и их последствий: Тез. докл. научно-практ. конф. – М., 1999. – С. 47–49.

237. *Степанов А.В.* Лазерная микрохирургия в офтальмологии // Лазерная рефракционная и интраокулярная хирургия // Всеросс. научн. конференция с международным участием: Тез. докл. – С. Пб, 2007. – С. 104–105.

238. *Степанов А.В., Синельщикова И.В., Джиоева А.В. и др.* Варианты лазерной кореопластики // Лазеры в офтальмологии: вчера, сегодня, завтра: Сборник научных статей. – М., 2009. – С. 500–503.

239. *Степанов А.В., Иванов А.Н., Синельщикова И.В., Кириченко В.О.* Лазерная хирургия зрачка при посттравматической патологии. // Российский общенациональный офтальмологический форум: Сборник научных трудов., Т. 2. М., 2009.– С. 348–352.

240. *Стренев Н.В., Овчинников А.И.* Эффективность лазерной гониопунктуры в ближайшие и отдаленные сроки после непроникающей хирургии глаукомы // Новые лазерные технологии в офтальмологии: Сборник научных трудов. – Калуга, 2002. – С. 26–27.

241. *Субботина И.Н.* Реконструктивно-восстановительная хирургия сочетанных повреждений переднего отдела глаза при последствиях травм: Дис. ... д-ра мед. наук. – Пермь, 2000. – 293 с.

242. *Судовская Т.В.* Клинико-этиологические и функциональные особенности односторонних врожденных катаракт. Классификация, показания и противопоказанияк операциям. Сроки, тактика и результаты хирургических вмешательств // Рос. офтальмол. журн. – 2008. – № 2. – С. 31–37.

243. *Сухина Л.А., Смирнова А.Ф., Котлубей Г.В. и др.* Особенности ИАГ-лазерного лечения при вторичных катарактах у детей // Міжнародна конф. «Сучасна мікрохирургия вроджених катаракт у дітей. Жива хірургія»: Тез. докл. – Одеса, 2003. – С. 69–70.

244. *Сычников В.Ю., Немова Т.К.* Зависимость локализации иридэктомических отверстий и протекания послеоперационного реактивного синдрома от топографии иридологических рефлексогенных зон// Новые лазерные технологии в офтальмологии: Сборник научных трудов. – Калуга, 2002. – С. 32.

245. *Тахчиди Х.П.* Технологические возможности капсулы хрусталика как пластического материала в микрохирургии переднего сегмента глаза: Автореф. дис. ... д-ра мед. наук. – М., 2001. – 42 с.

246. *Тахчиди Х.П., Егорова Э.В., Толчинская А.И. и др.* Интраокулярная коррекция в хирургии осложненных катаракт. – М.: Новое в медицине, 2004. – 176 с.

247. *Тахчиди Х.П., Пантелеев Е.Н., Фокин В.П. и др.* Рассечение задней капсулы в условиях тампонады витреальной полости силиконовым маслом // Офтальмохирургия. – 2005. – № 4. – С. 16–18.

248. *Тейлор Д., Хойт К.* Детская офтальмология: Пер. с англ. – М.: БИНОМ, 2007. – 248 с.

249. *Темиров Н.Э., Мирошников В.В.* Возможность проведения лазерных вмешательств после имплантации заднекамерных ИОЛ // Вестн. офтальмол. – 1999. – Т. 115, № 3. – С. 22–23.

250. *Терещенко А.В.* Оптимизация энергетических параметров ультразвуковой и лазерной хирургии катаракты с помощью предварительного ИАГ-лазерного

воздействия на ядра катарактальных хрусталиков: Автореф. дис. ... канд. мед. наук. – М., 2002. – 24 с.

251. *Терещенко А.В., Попов С.Н., Белый Ю.А.* Наш опыт проведения ИАГ-лазерных дисцизий вторичной катаракты у детей // Тез. докл. Міжнар. конф. «Сучасна мікрохирургия вроджених катаракт у дітей. Жива хірургія». – Одеса, 2003. – С. 49.

252. *Тимофеев Е.Г., Русакова И.Ф.* Применение диодной лазеркоагуляции радужки в некоторых случаях лазерной иридэктомии // Актуальные проблемы офтальмологии: Материалы юбилейного симпозиума ГУ НИИ глазных болезней РАМН. – М.: Экономика, 2003. – С. 256–257.

253. *Толчинская А.И.* Причина роговичных осложнений в отдаленном периоде наблюдения афакичного и артифакичного глаза и меры их профилактики: Дис. … канд. мед. наук. – М., 1987. – 220 с.

254. *Трубилин В.Н.* Рассечение задней капсулы хрусталика с помощью ИАГ-лазера: Дис. … канд. мед. наук. – М., 1987. – 177 с.

255. *Устинова Е.И., Баранов И.Я., Клявина А.И.* Лазерная иридэктомия при туберкулезных увеитах, осложненных глаукомой и офтальмогипертензией. Офтальмол. журн. – 1990. – № 1. – С. 14–18.

256. *Федоров С.Н., Семенов А.Д., Перетрухин А.В. и др.* Лазерная корепраксия у детей // Труды 2-го Моск. мед. ин-та. Т. 152. – М., 1981. – С. 57–58.

257. *Федоров С.Н., Егорова Э.В.* Хирургическое лечение травматических катаракт с интраокулярной коррекцией. – М.: Медицина, 1985. – 327 с.

258. *Федоров С.Н., Егорова Э.В.* Ошибки и осложнения при имплантации искусственного хрусталика. – М., 1992. – 247 с.

259. *Федоров С.Н., Ронкина Т.И., Явишева Т.М.* Эндотелий роговицы человека в норме и при патологии. – М., 1993. – 142 с.

260. *Федоров С.Н., Зубарева Л.Н., Овчинникова А.В. и др.* Отдаленные результаты посттравматической артифакии у детей // Офтальмохирургия. – 1997. – № 2. – С. 7–15.

261. *Финагин А.А.* Разработка лазерных методов оптикореконструктивной хирургии «иноперабельной» посттравматической патологии: Дис. …канд. мед. наук. – М., 1996. – 133 с.

262. *Хасан-Абдуль Карим, Мамедов Н.Г., Каплина А.В. и др.* Гистологическая характеристика структур глаза после ИАГ-лазерного воздействия на различные отделы хрусталика в эксперименте // Вестн. офтальмол. – 1992. – № 3. – С. 10–14.

263. *Хватов В.Н.* Интраокулярная коррекция афакии у детей: Автореф. дис. … канд. мед. наук. – М., 1983. – 16 с.

264. *Хватова А.В.* Заболевания хрусталика у детей. – Л.: Медицина, 1982. – 200 с.

265. *Хватова А.В., Арестова Н.Н., Галич В.И.* Состояние задней капсулы хрусталика при врожденных катарактах у детей и особенности хирургической тактики // Вестн. офтальмол. – 1984. – № 2. – С. 12–15.

266. *Хватова А.В., Судовская Т.В.* Особенности клиники, диагностики и лечения односторонних врожденных катаракт при синдроме первичного персистирующего стекловидного тела: Пособие для врачей. – М., МЗ РФ, 2002. – 12 с.

267. *Хватова А.В.* Состояние и современные аспекты детской офтальмологии // Детская офтальмология. Итоги и перспективы: Материалы научно-практ. конф. – М., 2006. – С. 11–23.

268. *Хватова А.В., Круглова Т.Б.* Клиника, диагностика и лечение врожденных катаракт у детей // Избранные лекции по детской офтальмологии / Под ред. В.В. Нероева. – М.: ГЭОТАР–Медиа, 2009. – С. 126–157.

269. *Хорошилова-Маслова И.П., Андреева Л.Д., Степанов А.В.* Морфологические изменения тканей глаза при воздействии ИАГ-лазера // Офтальмол. журн. – 1991. – № 6. – С. 347–351.

270. *Чабров А.Е., Баринов Е.Х.* Морфометрия капсулы прозрачного хрусталика у детей и ее оценка в возрастном аспекте // Актуальные вопросы детской офтальмологии: Сборник научных статей. МНТК «Микрохирургия глаза». – М., 1990. – С. 139–144.

271. *Черкунов Б.Ф., Колесникова М.А.* Лазерный перфоратор в лечении больных первичной глаукомой // Актуальные вопросы офтальмологии: Материалы конф., посвящ. 170-летию Московской офтальмологической больницы. – М., – 1996. – С. 53–55.

272. *Черкунов Б.Ф., Колесникова М.А., Мироненко Л.В.* Новые технологии лечения кист фильтрационной подушечки // Новые лазерные технологии в офтальмологии: Сборник научных трудов. – Калуга, 2002. – С. 121.

273. *Шамшинова А.М., Волков В.В.* Функциональные методы исследования в офтальмологии. – М.: Медицина, 1998. – 415 с.

274. *Шелудченко В.М.* Состояние гемодинамики переднего отдела глаза при тупой травме: Автореф. дис. … канд. мед. наук. – М., 1985. – 20 с.

275. *Шиловских О.В., Иванов Д.И.* Классификация и выбор хирургической тактики лечения врожденных эктопий хрусталика // Офтальмохирургия. – 2005. – № 4. – С. 19–23.

276. *Ширшов М.В.* Патология хрусталика //Офтальмология /Под ред. Е.И. Сидоренко. – М.: ГЭОТАР-МЕД, 2002. – С. 271–287.

277. *Шпак А.А., Зубарева Л.Н.* Прогнозирование визуальных исходов хирургического лечения у детей с врожденными частичными катарактами // Вестн. офтальмол. – 1990. – № 1. – С. 24–27.

278. *Шуркин В.И.* К вопросу об иридэктомии на глазах с резистентными к лазерному воздействию радужными оболочками // Вестн. офтальмол. – 1986. – № 5 (102). – С. 15–20.

279. *Щуко А.Г., Юрьева Т.Н., Чекмарева Л.Т. и др.* Лазерная иридэктомия как метод профилактики пигментной глаукомы // VIII Съезд офтальмологов России: Тез. докл. – М., 2005. – С. 233.

280. *Южаков А.М., Гундорова Р.А., Нероев В.В., Степанов А.В.* Внутриглазная раневая инфекция. – М.: МИА, 2007. – 240 с.

281. *Южакова О.И., Бакуткин В.В., Сапрыкин П.И.* Диспансеризация больных после лазерной дисцизии вторичной катаракты // Офтальмол. журн. – 1988. – № 6. – С. 331–333.

282. *Южакова О.И.* Оптимизация лазерной дисцизии вторичной катаракты: Автореф. дис. … канд. мед. наук. – Куйбышев, 1991. – 23 с.

283. *Юнусова Ф.В.* Клинико-функциональныке особенности и результаты лечения врожденных зонулярных катаракт у детей: Автореф. дисс. … канд. мед. наук. – М., 1989. –18 с.

284. *Юсеф Ю.Н., Школяренко Н.В., Макаров И.А. и др.* Изменения задней капсулы хрусталика при имплантации гидрофобных акриловых интраокулярных линз различной конструкции // Вестн. офтальмол. – 2007. – № 6. – С. 51–54.

285. *Яшинскас В.П., Жемайтене Р., Барздджюкас В.* Исследование зависимости развития вторичной катаракты от вида ИОЛ и формы ее оптической части // Вестн. офтальмол. – 2005. – № 1. – С. 13–16.

286. *Abel R.J.* Application of the YAG-laser to the lens capsule // Ann. Ophthalmol. – 1984. – Vol. 16, N 6. – P. 518–518.

287. *Abraham R.K., Munnerlyn G.* Laser iridotomy: Improved methodology with a new iridotomy lens // Ophthalmology. – 1979. – Vol. 86, N 6. – P. 125.

288. *Akkin C., Uretmen O., Emre S. et al.* Argon laser photocoagulation for recurrent hyphema caused by a rupture of Schlemm′s canal // Ophthalmic. Surg. Lasers. – 2001. – Vol. 32, N 3. – P. 255 – 256.

289. *Allen R., Thomas S., Harisson R.* Ocular effects of pulsed Nd-laser radiation; variation of threshold with pulsewidth // Heth. Phys. – 1985. – Vol. 5, N 49. – P. 685–692.

290. *Alpar J.J.* Posterior capsulotomy in sulcus-fixated versus bag-fixated intraocular lenses in diabetic patients // J. Am. Intraocular Imp. Soc. – 1985. – Vol. 11., N 6. – P. 577–580.

291. *Alpar J.J.* Experiences with neodymium:YAG laser. Interruption of anterior hialoid membrane of the vitreous and cystoid macula edema // Ophthalmic. Surg. – 1986. – Vol. 17, N 3. – P. 157–165.

292. *Alpar J.J.* The role of 1 % sodium hialoronate intreating Vitreous incarceration with the neodymium:YAG laser in patients with corneal decompensation // J. Cataract. Refract. Surg. – 1986. – Vol. 5, N 12. – P. 502–506.

293. *Altamirano D., Mermoud A., Pittet N. et al.* Aqueous humor analysis Nd-YAG laser capsulotomy with the laser flare-cell meter // J. Cataract. Refract. Surg. – 1992. – Vol. 18, N 6. – P. 554–558.

294. *American Academy of Ophthalmology assesment of the safety and efficacy of the neodymium*: YAG laser, 1983.

295. *Anand N., Tole D.M., et al.* Effect of intraocular lens fixation on acute intraocular pressure rise after neodymium-YAG laser capsulotomy // Eye. – 1996. – Vol. 10. (Pt 4), N 6. – P. 509–513.

296. *Anand N., Menage M.J., Bailey C.* Phacoemulsification trabeculectomy compared to other methods of combined cataract and glaucoma surgery // Acta Ophthalmol. Scand. – 1997. – Vol. 75, N 6. – P. 705–710.

297. *Anderson D.M.* The development of the trabecular meshwork and abnormality in primary infantile glaucoma // Trans. Am. Ophthal. Soc. – 1981. – Vol. 79. – P. 458 – 485.

298. *Andra S.K., Rai C.B., Kalra V.K.* Management of secondary pupillary membrane in aphakia (YAG discission vs pars plana membranectomy) // Indian J. Ophthalmol. – 1991. – Vol. 39, N 4. – P. 154–158.

299. *Apple DJ, Mamalis N, Loftfield K. et al.* Complications of intraocular lenses. A historical and histopathological review // Surv.Ophthalmol. – 1984. – Vol. 29. – P. 1–54.

300. *Apple D.J., Kincaid M.C., Mamalis N. et al.* Intraocular lenses; evolution, designs, complications and pathology. – Baltimore: Williams and Wilkins, 1989. – P. 313–361.

301. *Apple D.J., Solomon D.K., Tetz M.R.* Posterior capsule opacification // Surv. Ophthalmol. – 1992. – Vol. 37. – P. 73–116.

302. *Apple D.J., Peng Q., Visessook N. et al.* Eradication of posterior capsule opacification. Documentation of a marked decrease in Nd:YAG laser posterior capsulotomy rates noted in an analysis of 5416 pseudophakic human eyes obtained postmortem // Amer. J. Ophthalmol. – 2001. – Vol. 3. – P. 505–518.

303. *Ardjiomand N., Kolli H., Vidic B. et al.* Pupillary block after phakic anterior chamber intraocular lens implantation // J. Cataract. Refract. Surg. – 2002. – Vol. 28, N 6. – P. 1080–1081.

304. *Arieta C., Amaral M., Matuda E. et al.* Dorzolamide X apraclonidine in prevention of Iintraocular pressure spike after Nd-YAG laser posterior capsulotomy // Curr. Eye Res. – 2002. –Vol. 25, N 4. – P. 237–241.

305. *Aron-Rosa D., Grieseman J.C.* Use a pulsed lasers in ophthalmology // Laser Medical. – 1980 (OPTO 80). – P. 14–15.

306. *Aron-Rosa D.* Use of a pulsed neodymium:YAG laser for anterior capsulotomy before extracapsular cataract extraction // Am. Intraocul. Implant. Soc. J. – 1981. – Vol. 7, N 4. – P. 332–333.

307. *Aron-Rosa D., Grieseman J.C., Aron J.J.* Management of secondary traumatic cataract with ultrashort pulsed YAG laser // Laser Microsurg. – 1981, N 1. – P. 820 – 825.

308. *Aron-Rosa D., Grieseman J.C., Aron J.J.* Applications ophthalmologiques des lasers Neodymium YAG pulses – Ouvertures preoperatoires des cristallins avant implants et des cataractes secondaires derriere implants cristalliniens // J. Franc. Ophthalmol. – 1981. – Vol. 4. – P. 61–66.

309. *Aron-Rosa D.* Pulsed picosecond and nanosecond YAG laser picosecond: principles and uses // Cataract. – 1984. – Vol. 1, N 6. – P. 9 –18.

310. *Aron-Rosa D., Aron J.J., Cohn H.C.* Use of a pulsed picosecond Nd-YAG laser in 6664 cases //Am. Intraocular Implant. Soc. J. – 1984. – Vol. 10, N 1. – P. 35–39.

311. *Aron-Rosa D.S.* Influence of and nanosecond YAG laser capsulotomy on intraocular pressure // Am. Intraocular Implant. Soc. J. – 1985. – Vol. 11, N 3. – P. 249 – 252.

312. *Aron-Rosa D.S, Greenspan D.A.* Neodymium: YAG laser vitreolysis // Neodymium: YAG laser microsurgery: fundamental principles and clinical applications / Klapper R.M., ed. – Boston: Little, Brown and company, Int. Ophthalmol. Clin. – 1985. – Vol. 25, N 3. – P. 125–134.

313. *Aron-Rosa D.S, Aron J.J.* Effect of preoperative YAG laser anterior capsulotomy on the incidence of posterior capsule opacification: ten year follow-up // J. Cataract. Refract. Surg. – 1992. – Vol. 18, N 6. – P. 559–561.

314. *Arshinoff S.* Mechanics of capsulorhexis // J. Cataract. Refract. Surg. – 1992. – Vol. 18, N 6. – P. 623–628.

315. *Assia E.I., Apple D.J., Barden A. et al.* An experimental study comparing various anterior capsulectomy techniques // Arch. Ophthalmol. – 1991. – Vol. 109. – P. 642–647.

316. *Ayed T., Rannen R., Naili K. et al.* Risk factors for secondary cataract: a case-control study with multivariate analysis // J. Franc. Ophthalmol. – 2002. – Vol. 25, N 6. – P. 615–620.

317. *Bakunowicz-Lazarczyk A., Stankiewicz A., Urban et al.* // Cataract surgery results with intraocular lens implantation in children and youth in the years 1990 – 1995 (personal material) // Klin. Oczna. – 1996. – Vol. 98, N 4. – P. 295–297.

318. *Balacco-Gabrieli C., Avolio G., Lorusso V.V. et al.* Nd-YAG laser in our experience // Ophthalmologica. – 1985. – Vol. 190, N 2. – P. 112–117.

319. *Balacco-Gabrieli C., Palmissano C., Castellano L.* Preliminary reseach on the resistence of IOL's to a Q-switched Nd-YAG Laser // Ophthalmologica. – 1986, N 1–2. – P. 10–13.

320. *Barakova D., Kuchinka P., Kiecka D. et al.* Frecuency of secondary cataracts in patients with AcrySof MA30BA and MA60BM lenses // Cesk.-Slov.Oftalmol. – 2000. – Vol. 56. – N 1. – P. 38–42.

321. *Barbosa A., Hamard H., Ruellan Y.M.* Effects and complications of Nd Yag laser posterior capsulotomy after ECA + PCI (extracapsular extraction and posterior chamber implantation) // Bull. Soc. Ophthalmol. Fr. – 1990. – Vol. 90, N 2. – P. 153–154.

322. *Bath P.E., Brown P., Romberger A. et al.* // Quantitative concepts in avoiding intraocular lens damage from the Nd: YAG laser in posterior capsulotomy // J. Cataract. Refract. Surg. – 1986. – Vol. 12. – P. 262–266.

323. *Bath P.E., Fankhauser P.* Long-term results of Nd:YAG laser posterior capsulotomy with the swiss laser // J. Cataract. Refract. Surg. – 1986. – Vol. 12, N 3. – P. 150–153.

324. *Bath P.E., Boerner C.F., Dang Y.* Pathology and physics of YAG – laser intraocular lens damage // J. Cataract. Refract. Surg. – 1987. – Vol. 13, N 1. – P. 47–49.

325. *Bath P.E., Hoffer K.J., Aron – Rosa D.S. et al.* Glare disability secondary to YAG laser intraocular lens damage // J. Cataract. Refract. Surg. – 1987. – Vol. 13. – P. 309–313.

326. *Baum J.L., Niedra R., Davis C. et al.* Mass culture of Human corneal endothelial cells // Arch. Ophthalmol. – 1979. – Vol. 97, N 6. – P. 1136–1140.

327. *Belcher C.D., Mainster M.A., Buzney S.M.* Current status of neodymium:YAG laser photodisruptors in ophthalmology: part 3 // Ann. Ophthalmol. – 1984. – Vol. 16, N 1. – P. 13–15.

328. *Bender L.T., SpaltonD.J., Meacock W. et al.* Predicting posterior capsule opacification: value of early retroillumination imaging // J. Cataract. Refract. Surg. – 2003. – Vol. 29, N 3 – P. 526–531.

329. *Ben Ezra D., Paez J.H.* Congenital cataract and intraocular lenses // Am. J. Ophthalmol. – 1983. – Vol. 96. – P. 311–314.

330. *Ben Ezra D., Cohen E.* Posterior capsulectomy in pediatric cataract surgery // Ophthalmology. – 1997. – Vol. 104. – P. 2168–2174.

331. *Berrod J.P., Sautiere B., Rozot P. et al.* Retinal detachment after cataract surgery // Int. Ophthalmol. – 1996–97. – Vol. 20, N 6. – P. 301 – 308.

332. *Biglan A.W.J. et al.* Secondary intraocular lens implantation after cataract surgery in children // Am. J. Ophthalmol. – 1997. – Vol. 133. – P. 224–234.

333. *Binkhorst C.D., Gobin M.H.* Treatment of congenital and juvenile cataract with intraocular lens implants (psendo-phako) // Br. J. Ophthalmol. – 1970. – Vol. 54. – P. 759–765.

334. *Binkhorst C.D.* The uvea-touch syndrome and how to aroid it // Acta Ophthalmologica. – 1985. – Vol. 63. – P. 609–623.

335. *Birch E.E., Swansson W.H., Stager D.R. et al.* Outcome after very early treatment of dense congenital unilateral cataract // Invest. Ophthalmol. Vis. Sci. – 1993. – Vol. 34. – P. 3687–3699.

336. *Birch E.E., Stager D.R.* The critical period for surgical treatment of dense congenital unilateral cataract // Invest. Ophthalmol. Vis. Sci. – 1996. – Vol. 37. – P. 1532–1538.

337. *Blacharski P.A., Newsome D.A.* Bilateral macular holes after Nd:YAG laser posterior capsulotomy // Am. J. Ophthalmol. – 1988. – Vol. 105, N 4. – P. 417–418.

338. *Blankenstein M.F., Zuclich J., Alien R.G. et al.* Retinal hemorrhage thresholds for Q-switched neodymium-YAG laser exposures // Invest. Ophthalmol. – 1986. – Vol. 27, N 7. – P. 1176 – 1179.

339. *Bloomberg L.* Surgical Technique // Small Incision cataract Surgery. – 1990. – P. 167–175.

340. *Boen-Tan T.N., Stilma J.S.* Prevention of IOP-rise following Nd-YAG laser capsulotomy with preoperative timolol eye-drops and 1 tablet acetazolamide 250 mg systematically // Doc. Ophthalmol. – 1986. – Vol. 64, N 1. – P. 59–67.

341. *Boerner C.F., Reed-Miller C., Thrasher B.H.* Examination of YAG laser marks on intraocular lenses // Am. Intraocular. Implant. Soc. J. – 1984. – Vol. 10, N 1. – P. 81–82.

342. *Bonnet S.* Irvin – Gass syndrome or cystoid macular edema due to aphakia // Bull. Soc. Belge. Ophthalmol. – 1991. – Vol. 240. – P. 83–98.

343. *Born C.P., Ryan O.K.* Effect of intraocular lens optic design on posterior capsuler opacif ication // J. Cataract. Refract. Surg. – 1990. – Vol. 16 – N 2. – P. 188–192.

344. *Brady K.M., Atkinson C.S., Kilty L.A. et al.* Cataract surgery and intraocular lens implantation in children // Am. J. Ophthalmol. – 1995. – Vol. 120. – P. 1–9.

345. *Bron A.J., Wilidon C.B., Hill A.R.* Laser treatment of Primary ring shaped epithelial iris cyst // Br. J. Ophthalmol. – 1984. – Vol. 68, N 12. – P. 859 –865.

346. *Brooks A.M.V., Gilies V.E.* The development of microneovascular changes in the iris in pseudoexfoliation of the lens capsule // Ophthalmology. – 1987. – Vol. 94. – P. 1090–1097.

347. *Brown S.V., Thomas J.V., Belcher C.D. et al.* Effect of pilocarpine in treatment of intraocular pressure elevation following neodymium:YAG laser posterior capsulotomy // Ophthalmology. – 1985. – Vol. 92, N 3. – P. 354–359.

348. *Brown R.H., Lynch M.G. , Tearse J.R. et al.* Neodymium-YAG vitreous surgery for phakic and pseudophakic malignant glaucoma // Arch. Ophthalmol. – 1986. – Vol. 104, N 10. – P. 1464–1466.

349. *Buckley E.G., Klombers L.A., Seaber J.H. et al.* Management of the posterior capsule during pediatric intraocular lens implantation // Am. J. Ophthalmol. – 1993. – Vol. 115. – P. 722–728.

350. *Camparini M., Macaluso C., Reggiani L. et al.* Retroillumination versus reflected-light images in the photographic assesment of posterior capsule opacification // Invest. Ophthalmol. Vis. Sci. – 2000. – Vol. 41, N 10. – P. 3074–3079.

351. *Capo H., Palmer E., Nicholson D.H.* Congenital cysts of the iris stroma // Am. J. Ophthalmol. – 1993. – Vol. 116. – P. 228–232.

352. *Chang J.S.M., Lee D.A., Christensen R.E.* Neodimium YAG laser lysis of iridocorneal adhesions in mesodermal dysgenesis // Am. J. Ophthalmol. – 1989. – Vol. 108, N 5 – P. 598–600.

353. *Chang K.P.* Pediatric cataracts // Curr. Opin Ophthalmol. – 1996. – Vol. 7. – P. 63–68.

354. *Channell M.M., Beckman H.* Intraocular pressure changes after Neodimium YAG laser posterior capsulotomy // Arch. Ophthalmol. – 1984. – Vol. 102, N 7. – P. 1024–1026.

355. *Chen M.J., Lin S.C., Chen M.J.* Effect of a YAG laser iridotomy on intraocular pressure in pigmentary glaucoma // Br. J. Ophthalmol. – 2002. – Vol. 86, N 12. – P. 1443–1444.

356. *Cheng K.P., Hiles D.A., Biglan A.W. et al.* Visual results after early surgical treatment of unilateral congenital cataracts // Ophthalmology. – 1991. – Vol. 98. – P. 903–910.

357. *Choplin N.T., Bene C.H.* Cystoid macular edema following laser iridotomy // Ann. Ophthalmol. – 1983. – Vol. 15, N 2. – P. 172–173.

358. *Chofflet J., Amar J.P., Deidier D.* Retrospective study of complications of 329 YAG laser capsulotomies // Fortschr. Ophthalmol. – 1991. – Vol. 88, N 6. – P. 806–808.

359. *Clayman H.M., Karrenbery F.G., Parel J.M.* Intraocular lens damage from the Neodimium: YAG laser // Ann. Ophthalmol. – 1984. – Vol. 16, N 6. – P. 551–556.

360. *Cohen E., Krupin T., Stone R.A., et al.* Initial intraocular pressure response to argon laser iridectomy. ARVO Abstracts // Invest. Ophthalmol. Vis. Sci. – 1984. – Vol. 25 (Suppl.). – P. 44.

361. *Cohen E.* Posterior capsulectomy in pediatric cataract surgery // Ophthalmology. – 1997. – Vol. 104. – P. 2168–2174.

362. *Cohn H., Aron B., Dhermy P. et al.* Trabeculotomie au laser YAG in vitro. Etude anatomo-pathologique // Bull. Soc. Ophtalmol. Fr. – 1985. – Vol. 85, N 8–9. – P. 979–982.

363. *Cohn H.C., Whalen W.R., Aron-Rosa D.* YAG laser treatment in a series of failed trabeculectomies // Am. J. Ophthalmol. – 1989. – Vol. 108, N 4. – P. 395–403.

364. *Cristoph W., Faschinger M., Martin E.* Complete capsulorhexis opening occlusion despite capsular tension ring implantation // J. Cataract. Refract. Surg. – 1999. – Vol. 25. – P. 1013–1015.

365. *Curtain P., Gomez-Lechon M., Navea A. et al.* Diclofenac sodium and cyclosporin A inhibit human lensepithelial cells proliferation in culture // Graefes Arch. Klin. Exp. Ophthalmol. – 1997. – Vol. 235. – P. 180–185.

366. *Dahan E., Salmenson B.D.* Pseudophakia in children: precautions, technique, and feasibility // J. Cataract. Refract. Surg. – 1990. – Vol. 16. – P. 75–82.

367. *Dahan E. et al.* Choice of lens and dioptric power in pediatric pseudophakia // J. Cataract. Refract. Surg. – 1997. – Vol. 23, N 1. – P. 618–623.

368. *Dana M.R., Chatzistefanou K., Schaumberg D.A. et al.* Posterior capsule opacification after cataract surgery in patients with uveitis // Ophthalmology. – 1997. – Vol. 104, N 9. – P. 1387–1393, discussion 1393–1394.

369. *Dardanne M.U., Koch H.R., Klöker H.F.* Erste erfahrungen in der behandlung von veränderrungen des vorderen augenbohhitls mit der neodymium:YAG laser // Klin. Mbl. Augenheilk. – 1985. – Vol. 186, N 1. – P. 87–92.

370. *Davi S.K.* Pulsed laser damage thresholds and laser treatment energy parameters, in vivo, of human aphakic intraocular membranes // Lasers Surg. Med. – 1986. – Vol. 6, N 5. – P. 449–458.

371. *Davidson J.A.* Analisis of capsular bag defects and intraocular centration // J. Cataract. Refract. Surg. – 1986. – Vol. 12, N 2. – P. 124–129.

372. *De Alwis T.V.* The long-term follow-up of patients treated with YAG laser to re-open closed or closing fistulae following glaucoma surgery // Eye. – 1993. – Vol. 7 (Pt 3). – P. 444–445.

373. *Debowska-Weiss J.* Comparative evaluation of treating opacities of posterior lens capsule in pseudophakia by surgical and laser methods // Klin. Oczna. – 1994. – Vol. 96, N 2. – P. 63–65.

374. *De Courten C.H., Bucher P.J.M., Ben Ezra D.* Experience with HEMA lenses in pediatric cataract // Eur. J. Implant Refract. Surg. – 1990. – Vol. 2. – P. 315–318.

375. *Delaney Y.M., Oyinloye A., Benjamin L.* Nd:YAG vitreolysis and pars plana vitrectomy: surgical treatment for vitreous floaters // Eye. – 2002. – Vol. 16, N 1. – P. 21–26.

376. *Dick B., Schwenn O., Eisenmann D.* Reflections on Nd: YAG capsulotomy in lens opacity after multifocal lens implantation // Klin. Mbl. Augenheilk. – 1997. – Vol. 211, N 6. – P. 363–368.

377. *Dickerson D.E.,Gilmor J.E., Gross J.* The Abraham lens with the Neodymium: YAG laser // Am. Intraocular. Soc. J. – 1983. – Vol. 9. – P. 438–440.

378. *Dieckert J.P., Mainster M.A., Ho P.C.* Contact lens for laser applications // Ophthalmology. – 1983. – Vol. 90. (Suppl. Sept.). – P. 55–62.

379. *Doccio F.A.* Survey of interaction mechanism, dosimetry and safety concepts in YAG laser ophthalmic photodistruption. In: G.J. Muller, D.J. Sliney (Hrsg). Dosimetry of laserradiation in medicine and Biology. SPIE Inst. Series. Vol. 1035. – 1989.

380. *Dodick J.M.* Neodymium: YAG laser phacolysis of human cataractous lens // Arch. Ophthalmol. – 1993. – Vol. 111. – P. 903–904.

381. *Drews R.C.* Lens capsule: a lens implant surgeons understanding // Trans. Ophthalmol. Soc. U. K. – 1986. – Vol. 105, N 3. – P. 265–272.

382. *Dunkan T.E.* Pigmentary glaucoma // Glaucoma / Ed. J. Cairns. – London, 1986. – Vol. 2. – P. 679–696.

383. *Dunkan G.,Wormstone I.M., Davies P.D.* The aging human lens: structure, growth and physiological behaviour // Br. J. Ophthalmol. – 1997. – Vol. 81, N 10. – P. 818–823.

384. *Dutton J.J., Baker J.D., Hiles D.A. et al.* Visual rehabilitation of aphakic children // Surv. Ophthalmol. – 1990. – Vol. 34. – P. 365.

385. *Epstein D.L., Steinert R.F., Puliafito C.A.* Neodymium-YAG laser therapy to the anterior hyaloid in aphakic malignant (ciliovitreal block) glaucoma // Am. J. Ophthalmol. – 1984. – Vol. 98, N 2. – P. 137–143.

386. *Epstein D.L., Melamed S., Puliafito C.A. et al.* Neodymium-YAG laser trabeculopuncture in open-angle glaucoma // Ophthalmology. – 1985. – Vol. 92, N 7. – P. 931–937.

387. *Ernest J., Pasta J., Rejmont L.* Opacification of the posterior capsule after IOL implantation and its therapy using a picosecond Nd:YAG-laser // Cesk. Ophthalmol. – 1994. – Vol. 50, N 6. – P. 356–360.

388. *Fankhauser F., Roussel P., Steffen H. et al.* Clinical studies on efficiency of high power laser radiation upon some structures of the anterior segment of the eye. First experiences of the treatment of some pathological conditions of the anterior segment of the human eye by means of a Q-switched laser system // Int. Ophthalmol. – 1981. – Vol. 3, N 3. – P. 129–139.

389. *Fankhauser F., Kwasniewska S., Klapper R.M.* Neodymium Q-switched YAG-laserlysis of iris lens synechiae // Ophthalmology. – 1985. – Vol. 92, N 6. – P. 790–792.

390. *Fankhauser F., Rol P.* Microsurgery with the Nd:YAG laser: an overview // Neodymium: YAG laser microsurgery: fundamental principles and clinical applications / Ed. R.M. Klapper. – Boston: Little, Brown and Company, Int. Ophthalmol. Clin., 1985. – Vol. 25, N 3. – P. 55–82.

391. *Fankhauser F., Kwasniewska S.* Laser Vitreolysis. A review // Ophthalmologica. – 2002. – Vol. 216, N 2. – P. 73–84.

392. *Fankhauser F., Kwasniewska S.(eds).* Laser in ophthalmology. Basic, diagnostic and surgical aspects. – Hague, Netherlands, 2003. – 452 p.

393. *Fastenberg D.M., Schwarts P.L., Lin H.Z.* Retinal detachment following neodymium:YAG laser capsulotomy // Am. J. Ophthalmol. – 1984. – Vol. 97, N 3. – P. 288–291.

394. *Feder J.M.* Neodymium: YAG laser cutting of intra ocular lens haptics in vitro and in vivo // J. Cataract. Refract. Surg. – 1989. – Vol. 15, N 5. – P. 537–540.

395. *Federman J.L., Shields J.A., Altman B. et al.* The surgical and nonsurgical management of persistent hyperplastic primary vitreous // Ophthalmology. – 1982. – Vol. 89. – P. 20–24.

396. *Ficker L.A., Steely Mc.G.* Complication of Nd: YAG laser posterior capsulotomy // Trans. Ophthalmol. Soc. U.K. – 1985. – Vol. 104, N 5. – P. 529–532.

397. *Fiore P.M., Melamed S.* Use of neodymium-YAG laser to open an occluded molteno tube // Ophthalmic Surg. – 1989. – Vol. 20, N 5. – P. 373–374.

398. *Fleck B.W., Wright E., Fairley E.A.* Randomised prospective comparision of operative peripheral iridectomy and Nd:YAG laser iridotomy treatment of acute angle closure glaucoma: 3 year visual acuity and intraocullar pressure control outcome // Br. J. Ophthalmol. – 1997. – Vol. 81. – P. 884–888.

399. *Flitcrof D.I. et al.* Intraocular lenses in children: changes in axial length, corneal curvature, and refraction // Br. J. Ophthalmol. – 1999. – Vol. 83. – P. 265–269.

400. *Flohr M.J., Robin A.L., Kelly J.S.* Early complications following Q-switched neodymium:YAG laser posterior capsulotomy // Ophthalmology. – 1985. – Vol. 92, N 3. – P. 360–363.

401. *Forminska-Kapuscik M., Szymanski A.* Nd-YAG laser in the treatment of various forms of secondary cataract // Klin. Oczna. – 1991. – Vol. 93, N 2 – 3. – P. 84–85.

402. *Fourman S., Apisson J.* Late-onset elevation in intraocular pressure after neodymium-YAG laser posterior capsulotomy // Arch. Ophthalmol. – 1991. – Vol. 109, N 4. – P. 511–513.

403. *Frezzotti R., Caporossi A., Mastrangelo D. et al.* Pathogenesis of posterior capsular opacification. Part II: histopathological and in vitro culture findings // J. Cataract. Refract. Surg. – 1990. – Vol. 16. – P. 353–360.

404. *Fujimoto J.G., Lin W.Z., Ippen E.P.* Time-resolved studies of Nd:YAG laser – induced breakdown, plasma formation, acoustic wave generation and cavitation // Inv. Ophthalmol. – 1985. – Vol. 26, N 12. – P. 1771–1777.

405. *Fung W.E.* Vitrectomy A.C. ME Study Group. Vitrectomy for chronic aphakic cystoid macular edema: Results of a national, collaborative, prospective, randomized investigation // Ophthalmology. – 1985. – Vol. 92. – P. 1102–1111.

406. *Gaasterland D.E., Rodriquest M.M., Thomas G.* Threshold for lens damage during Q-switched ND: YAG-laser iridectomy. A study of rhesus monkey eyes // Ophthalmology. – 1985. – Vol. 92, N 11. – P. 1616–1623.

407. *Gabel V.P., Neubauer L., Zink H. et al.* Ocular side effects following neodymium:YAG laser irradiation // Neodymium: YAG laser microsurgery: fundamental principles and clinical applications / Ed. R.M. Klapper. – Boston: Little, Brown and Company, Int. Ophthalmol. Clin, 1985. – Vol. 25, N 3. – P. 137–149.

408. *Galand A.* Posterior capsulorhexis in adult // Rec. Adv. Ophthalmol. – 1998. – Vol. 4. – P. 157–161.

409. *Gandolfi S.A., Vecchi M.* Effect of a YAG laser iridotomy on intraocular pressure in pigment dispersion syndrome // Ophthalmology. – 1996. – Vol. 103. – P. 1693–1695.

410. *Geerling G., Roider J., Schmidt-Erfurt U. et al.* Initial clinical experience with the picosecond Nd: YLF laser for intraocular therapeutic applications // Br. J. Ophthalmol. – 1998. – Vol. 82, N 5. – P. 504–509.

411. *Gerinec A., Kostolna B.* Diclof 0,1 % eye drops in pediatric ophthalmology // Cesk. Slov. Oftalmol. – 2001. – Vol. 57, N 3. – P. 200–203.

412. *Gimbel H.V., Neuhann T.* Development, advantages and methods of the continuous circular capsulorhexis technique // J. Cataract. Refract. Surg. – 1990. – Vol. 16. – P. 31–37.

413. *Gimbel H.V., Van Westenbrugge J.A., Sanders D.A. et al.* Effect of sulcus vc capsular fixation on YAG – induced pressure rises following posterior capsulotomy // Arch. Ophthalmol. – 1990. – Vol. 108. – P. 1126–1129.

414. *Gimbel H.V., Ferensowicz M., Raanan M. et al.* Implantation in children // J. Pediatr. Ophthalmol. Strabismus. – 1993. – Vol. 30. – P. 69–79.

415. *Glickman R.* Differential effects of short- and long-pulse-width laser exposure on retinal ganglion cell response // Laser Surg. Med. – 1986. – Vol. 6, N 2. – P. 161–285.

416. *Green W.R., McDonnell P.J.* Opacification of the posterior capsule // Trans. Ophthalmol. Soc. U.C. – 1985. – Vol. 104. – P. 727–739.

417. *Groh M.J.M., Nguyen N.X., Kuchle M. et al.* Umwandlung der zystischen in eine diffuse Epithelinvasion durch Laser-Zysteneroffnung. Bericht uber 4 Patienten // Klin. Mbl. Augenheilk. – 2002. – Vol. 219, N 1–2. – P. 37–39.

418. *Gross J., Robin A.* Argon laser iridocorneal adhesiolysis // Am. J. Ophthalmol. – 1985. – Vol. 100. – P. 330.

419. *Gucukoglu A., Uzunoglu F., Tuncer S.* Posterior capsule opacification: main problem after IOL implantation in pediatric age group // Final Program and Abstract Book XIII Congress European Society Ophthalmology. – Istanbul, 2001. – P. 80.

420. *Gupta A.K., Grover A.K., Gurha N.* Traumatic cataract surgery with intraocular lens implantation in children // J. Pediatr. Ophthalmol. Strabismus. – 1992. – Vol. 29. – P. 73.

421. *Gupta M., Puri P., Rundle P. et al.* Primary iris stromal cyst with pseudohypopyon: an atypical presentation // Br. J. Ophthalmol. – 2001. – Vol. 85, N 7. – P. 887.

422. *Gyldenkerne G.J.* The frequency of secondary cataract after extracapsular cataract extraction // Ugeskr. Laeger. – 1998. – Vol. 160, N 25. – P. 3718–3719.

423. *Haberk H., Anders N., Pham D. et al.* Induced astigmatism in extracapsular cataract extraction with tunnel incision and varous wound closures // Klin. Mbl. Augenheilk. – 1995. – Vol. 207, N 3. – P. 176–179.

424. *Hahn T.W., Kim M.S., Kim J.H.* Secondary intraocular lens implantation in aphakia // J. Cataract. Refract. Surg. – 2000. – Vol. 18, N 2. – P. 174–179.

425. *Hakki B., Sibel K., Iosan O. et al.* Effect of intraocular lens and anterior capsule opening type on posterior capsule opacification // J. Cataract. Refract. Surg. – 1999. – Vol. 25. – P. 1140–1146.

426. *Hallaq E., Montard M., Wipplinger M.* Retinal detachment after posterior capsulotomy with YAG laser // J. Fr. Ophthalmol. – 1995. – Vol. 18, N 12. – P. 738–745.

427. *Ham W.T., Ruffoio J.J., Muller H.A. et al.* The nature of retinal radiation damage: dependence on wavelength, power level and exposure time // Vision Res. – 1980. – Vol. 20. – P. 1105–1109.

428. *Hansen T., Solimon K. O., Tipton M. et al.* Posterior capsular opacification and intraocular lens decentration. Part I; Comparision of various posterior chamber lens designs implanted in the rabbit model // J. Cataract. Refract. Surg. – 1988. – Vol. 14, N 6. – P. 605–613.

429. *Hanuch O., Agrawal V., Papernov S. et al.* Posterior capsule polishing with the neodymium: YAG picosecond laser: Model eye study // J. Cataract. Refract. Surg. – 1997. – Vol. 23. – P. 358–359.

430. *Hara T., Jamada Y.* Equator ring for maintenance of the completely circular contour of the capsular bag equator after cataract removal // Ophthalmic Surg. – 1991. – Vol. 22. – P. 358–359.

431. *Hara T., Haza T., Sakanishi K. et al.* Efficacy of equator rings in an experimental rabbit study // Arch. Ophthalmol. – 1996. – Vol. 113 – P. 1060–1065.

432. *Harris W.S., Herman W.K., Fagadau W.R.* Management of the posterior capsule before and after the YAG laser // Trans. Ophthalmol. Soc. U. K. – 1985. – Vol. 104 (pt 5). – P. 533–535.

433. *Haut J., Gaven I., Moulin F. et al.* Study of the first hundred phakic eyes treated by peripheral iridotomy using the Nd-Yag laser // Int. Ophthalmol. – 1986. – Vol. 9, N 4. – P. 227–235.

434. *Haut J.* Cleaning of implants with the nanosecond YAG laser // Bull. Soc. Ophthalmol. Franc. – 1988. – Vol. 88, N 11. – P. 1287–1288.

435. *Helbig H., Kellner U., Foerster M.H.* Cataract surgery and YAG – laser capsulotomy following vitrectomy for diabetic retinopathy // Ger. J. Ophthalmol. – 1996. – Vol. 5, N 6. – P. 408–414.

436. *Hiles D.A., Hered R.W.* Modern intraocular lens implants in children with new age limitations // J. Cataract. Refract. Surg. – 1987. – Vol. 13. – P. 493–497.

437. *Hollick E.J., Spalton D.J., Ursell P.G. et al.* The effect of polymethyl methacrylate, silicone, and polyacrylic intraocular lenses on posterior capsular opacification 3 years after cataract surgery // Ophthalmology. – 1999. – Vol. 106, N 1. – P. 49–55.

438. *Hollick E.J., Stalton D.J., Ursel D.J. et al.* Posterior capsule opacification with hydrogel, polymethyl metacrylate and silicone intraocular lenses: 2 years results of randomizred prospective trial // Am. J. Ophthalmol. – 2000. – Vol. 129. – P. 577–584.

439. *Hooper P.L., Rao N.A., Smith R.E.* Cataract extraction in uveitis patients // Surv. Ophthalmol. – 1990. – Vol. 35. – P. 120–144.

440. *Hoyt C.S., Nickel B.* Aphakic cystoid macular edema. Occurrence in infants and children after transpupillary lensectomy and anterior vitrectomy // Arch. Ophthalmol. – 1982. – Vol. 100. – P. 746–749.

441. *Hoyt C.S.* The optical correction of pediatric aphakia // Arch. Ophthalmol. – 1986. – Vol. 104. – P. 651–652.

442. *Hu C.Y., Woung L.C., Wang M.C.* Change in the area of laser posterior capsulotomy: 3 month follow-up // J. Cataract. Refract. Surg. – 2001. – Vol. 27, N 4. – P. 537–542.

443. *Hunold W., Wirtz M., Kreiner C. et al.* Lens epitelium necrosis factor for prevention lens opacity // Fortschr. Ophthalmol. – 1991. – Vol. 88, N 4. – P. 386–389.

444. *Hutz W., Hessemer V., Ozer E.* Postoperative cataract following intraocular lenses with and without laser ridge // Fortschr. Ophthalmol. – 1989. – Vol. 86, N 3. – P. 206–209.

445. *Irvine S.R.* A newly defined vitreous syndrome following cataract surgery; interpreted accoding to recent concepts of the structure of the vitreous // Am. J. Ophthalmol. – 1953. – Vol. 36. – P. 599–619.

446. *Iwach A.C., Hoskins H.D., Drake M.V. et al.* Subconjunctival TNC-YAG laser thermal scleroatomy ab externo // Ophthalmology. – 1993. – Vol. 100. – P. 356–366.

447. *Jahn C.E., Emke M.* Long-term elevation of intraocular pressure after neodymium:YAG laser posterior capsulotomy // Ophthalmologica. – 1996. – Vol. 210, N 2. – P. 85–89.

448. *Javitt J.C., Tielsch J.M., Canner J.K. et al.* Outcomes of cataract extraction. Increased risk of retinal complications associated with Nd:YAG laser capsulotomy.The Cataract patient outcomes Research Team // Ophthalmology. – 1992. – Vol. 99, N 10. – P. 1487–1497.

449. *Jones N.P., McLeod D., Boulton M.E.* Massive proliferation of lens remnants after Nd:YAG laser capsulotomy // Br. J. Ophthalmol. – 1995. – Vol. 79, N 3. – P. 261–263.

450. *Joo C.K., Kirn J.H.* Effect of neodymium: YAG laser photodisruption on intraocular lenses in vitro // J. Cataract. Refract. Surg. – 1992. – Vol. 18, N 6. – P. 562–566.

451. *Kappelhof J.P., Vrensen G.F.J.M., de Jong P.T.V.M. et al.* An intrastructural study of Elchnigў*452. Kappelhof J.P., Vrensen G.F.J.M.* The pathology of after-cataract; a mini-review // Acta Ophthalmol. – 1992 (Suppl.). – Vol. 205. – P. 13–24.

453. *Kashner B.J.* Visual results after surgery for monocular juvenile cataracts of undetermined onset // J. Cataract. Refract. Surg. – 1996. – Vol. 22. – P. 468–472.

454. *Keates R.H., Steinert R.F., Puliafito C.A. et al.* Long-term follow-up of Nd:YAG laser posterior capsulotomy //Am. Intra-Ocular Implant. Soc. – 1984. – Vol. 10, N 2. – P. 164–168.

455. *Kerr Muir M.G., Sherrard E.S.* Damage to the corneal endotelium during Nd :YAG photodisruption // Brit. J. Ophthalmol. – 1985. – Vol. 69, N 2. – P. 77–85.

456. *Khokhar S., Sethi H.S., Sony P. et al.* Pseudophakic pupillary block caused by pupillary capture after phacoemulsification and in-the-bag AcrySof lens implantation // J. Cataract. Refract. Surg. – 2002. – Vol. 28, N 7. – P. 1291–1292.

457. *Kim C.Y., Hong Y.J., Seong G.J. et al.* Iris synechiae after laser goniopuncture in patient having deep sclerectomy with a collagen implant // J. Cataract. Refract. Surg. – 2002. – Vol. 28, N 5. – P. 900–902.

458. *Klapper R.M.* Q-switched neodymium: YAG-laser iridotomy // Ophthalmology. – 1984. – Vol. 91. – N 9. – P. 1017–1021.

459. *Klapper R.M.* The role of neodymium:YAG laser in microsurgery of the glaucoma's // Neodymium: YAG laser microsurgery: fundamental principles and clinical applications / Ed. R.M. Klapper. – Boston: Little, Brown and Company, Int. Ophthalmol. Clin., 1985. – Vol. 25, N 3. – P. 101–116.

460. *Klein B., Tanner G*. Congenital epitelial cyst of the iris stroma // Am. J. Ophthalmol. – 1963. – Vol. 55, N 11. – P. 291–295.

461. *Klein T.B., Slomovic A.R., Parrish R.K. et al.* Visual acuity prediction before neodymium:YAG laser posterior capsulotomy // Ophthalmology. – 1986. – Vol. 93, N 6. – P. 808–810.

462. *Knolle J.G.* Management of the posterior lens capsule // Cataract and intraocular lens surgery / Ed. S. Ginsberg. – Vol. 2. – Amsterdam: Kugler, 1984. – P. 452–470.

463. *Kocak I., Altintas A.G., Valvac I.S. et al.* Treatment of glaucoma in young nanophthalmic patients // Int. Ophthalmol. – 1996–97. – Vol. 20, N 1–3. – P. 107–111.

464. *Koch D.D., Liu J.F., Gill E.P. et al.* Axial myopia increases the risk of retinal complications after neodymium-YAG laser posterior capsulotomy // Arch. Ophthalmol. – 1989. – Vol. 107, N 7. – P. 986–990.

465. *Koeniq S.B., Ruttum M.S., Lewandowski M.F. et al.* Pseudophakia for traumatic cataracts in children // Ophthalmology. – 1993. – Vol. 100, N 8. – P. 1218–1224.

466. *Koeniq S.B., Mieler W.F.* Management of ectopia lentis in a family with Marfan syndrome // Arch. Ophthalmol. – 1996. – Vol. 114, N 9. – P. 1058–1061.

467. *Kohnen T., Dick B., Jacobi K.* Comparison of the induced astigmatism after temporal clear corneal tunnel incisions of different sizes // J. Cataract. Refract. Surg. – 1995. – Vol. 21, N 4. – P. 417–424.

468. *Kora Y., Inatomi M., Yoshinao F. et al.* Long term study of children with implanted intraocular lenses // J. Cataract. Refract. Surg. – 1992. – Vol. 18. – P. 485.

469. *Koraszewska–Matuszewska B., Samochowiec–Donocik E., Pieczara E.* Condition of the posterior capsule in pseudophakia in children // Klin. Oczna. – 1995. – Vol. 97, N 7 – 8. – P. 227–229.

470. *Kraff M.C., Sanders D.R., Lieberman H.L.* Intraocular pressure and the corneal endothelium after neodymium-YAG-laser posterior capsulotomy. Relative effects of aphakia and pseudophakia // Arch. Ophthalmol. – 1985. – Vol. 103, N 4. – P. 511–514.

471. *Krauss J.M., Puliafito C.A., Miglior S. et al.* Vitreous changes after neodymium-YAG laser photodisruption // Arch. Ophthalmol. – 1986. – Vol. 104, N 4. – P. 592–597.

472. *Krishmachary M., Rathy V., Gupta S.* Management of traumatic cataract in children // J. Cataract. Refract. Surg. – 1997. – Vol. 23. – P. 681–687.

473. *Krupin T.* Marfan syndrom, lens subluxation and open-angle glaucoma // Glaucoma. – 1999. – Vol. 25, N 12. – P. 396–399.

474. *Ku W.C., Chuang L.H., Lai C.C.* Cataract extraction in high myopic eyes // Chang-Gung Med. J. – 2002. – Vol. 25, N 5. – P. 315–320.

475. *Kugelberg M., Kugelberg U., Bobrova N. et al.* Aftercataract in children having cataract with or without anterior vitrectomy implanted with a single-piece Acrysof IOL // J. Cataract. Refract. Surg. – 2005. – Vol. 31. – P. 757–762.

476. *Ladas I.D., Pavlopoulos G.P., Kokolakis S.N. et al.* Prophylactic use of acetazolamide to prevent intraocular pressure elevation following Nd:Yag laser posterior capsulotomy // Br. J. Ophthalmol. – 1993. – Vol. 77, N 3. – P. 136–138.

477. *Lagreze W.D., Funk J.* Iridotomy in the treatment of pigmentary glaucoma:documentation with high resolution ultrasound // German. J. Ophthalmol. – 1995. – Vol. 4. – P. 162–166.

478. *Lam T.T., Tso M.O.* Retinal injury by neodymium: YAG laser // Retina. – 1996. – Vol. 16, N 1. – P. 42–46.

479. *Lambert SR., Drack AV.* Infantile cataracts // Surv. Ophtalmol., 1996. – Vol. 40. – P. 427–458.

480. *Latina M.A., Puliafito C.A., Steinert D.A., et al.* Experimental iridotomy with the Q-switched neodymium:YAG-laser // Arch. Ophthalmol. – 1984. – Vol. 102, N 8. – P. 1211–1213.

481. *Lee K.H., Lee J.H.* Long term results of clear lens extraction for severe myopia // J. Cataract. Refract. Surg. – 1996. – Vol. 22, N 10. – P. 1411–1415.

482. *Lee S.K., Chen F.K., Tsong S.H. et al.* Repositioning a subluxated sutured intraocular lens in a vitrectomized eye // J. Cataract. Refract. Surg. – 2000. – Vol. 26, N 11. – P. 1577–1580.

483. *L'Esperance F.A.* (ed) Ophthalmic lasers. Photocoagulation, photoradiation and surgery. – St. Louis – Toronto – London, 1985. – 255 p.

484. *Lesuer L.C., Arne J.L., Chaporot E.C., et al.* Visual outcome after paediatric cataract surgery: is age a major factor? // Br. J. Ophthalmol. – 1998. – Vol. 82. – P. 1022–1025.

485. *Levy J.H., Pisacano A.M.* Initial clinical studies with silicone intraocular implants // J. Cataract. Refract. Surg. – 1988. – Vol. 14, N 3. – P. 294–298.

486. *Lewis H., Singer T.R., Hanscom T.A. et al.* A prospective study of cystoid macular edema after neodymium: YAG laser capsulotomy // Ophthalmology. – 1987. – Vol. 94, N 5. – P. 478–482.

487. *Li J.* YAG laser treatment in anterior segment disease of the eye. Chung – Kuo-I- Hsueh-Ko-Hsueh-Yuan- Hsueh-Pao. – 1992. – Vol. 14, N 3. – 215–219.

488. *Liesegang T.J., Bourne W.M., Ilstrup D.M.* Secondary surgical and neodymium-YAG laser discissions // Am. J. Ophthalmol. – 1985. – Vol. 100. – P. 510–519.

489. *Lim A., Lindstrom R., Momose A. et al.* Special feature implant complications // Implant. Ophthalmol. – 1987. – Vol. 1, N 1. – P. 21–26.

490. *Lin T.Y., Siemens M.A., Lam K.-W.* The effect of YAG laser anterior capsulotomy on prostaglandin concentration in aqueous humor // Ann. Ophthalmol. – 1988. – Vol. 20, N 3. – P. 95–99.

491. *Lindstrom R.L., Herman W.K.* Pupil capture: Prevention and management // Am. Intraocular. Implant. Soc. J. – 1983, N 9. – P. 201–204.

492. *Little H.L., Jack R.L.* Q-switched neodymium: YAG laser surgery of the vitreous // Graefes Arch. Glin. Exp. Ophthalmol. – 1986. – Vol. 224, N 3. – P. 240–246.

493. *Liu C.J., Cheng C.Y., Chiang S.C. et al.* Use of latanoprost to reduce acute intraocular pressure rise following neodymium YAG laser iridotomy // Acta Ophthalmol. Scand. – 2002. – Vol. 80, N 3. – P. 282–286.

494. *Liu D.T., Lai J.S., Lam D.S.* Descemet membrane detachment after sequential argon-neodymium: YAG laser peripheral iridotomy // Am. J. Ophthalmol. – 2002. – Vol. 134, N 4. – P. 621–622.

495. *Liu T.Y., Chou P.I.* Capsular block syndrome associated with secondary angle-closure glaucoma // J. Cataract. Refract. Surg. – 2001. – Vol. 27, N 9. – P. 1503–1505.

496. *Lloyd I.C., Gass-Sampson M., Jeffrey B.G., et al.* Neonatal cataract: aetiology, pathogenesis and management (Review) // Eye. – 1992. – Vol. 6. – P. 184–196.

497. *Long W.F., Trick L.R.* Optimal incision diameter in YAG laser capsulotomy // Am. J. Optom. Physiol. Opt. – 1987. – Vol. 64, N 5. – P. 324–328.

498. *Lotery A.J., Sharkey J.A.* Proliferation of lens epithelial remnants after Nd:YAG laser capsulotomy // Br. J. Ophthalmol. – 1995. – Vol. 79, N 10. – P. 964.

499. *Lörtscher H., Rol P.* Basic physics of Nd: YAG laser // Int. Ophthalmol. Clin. – 1985. – Vol. 25, N 3. – P. 1–14.

500. *Lynch M.G., Brown R.H., Michels R.G. et al.* Surgical vitrectomy for pseudophakic malignant glaucoma // Am. J. Ophthalmol. – 1986. – Vol. 102, N 2. – P. 149–153.

501. *Lynch M.J., Quigley H.A., Green W.R. et al.* The effects of neodymium: YAG laser capsulotomy on aqueous humor dynamics in the monkey eye // Ophthalmology. – 1986. – Vol. 93, N 10. – P. 1270–1275.

502. *Lynch M.G., Roesch M., Brown R.H.* Remodeling filtering blebs with the neodymium: YAG laser // Ophthalmology. – 1996 – Vol. 103, N 10. – P. 1700–1705.

503. *MacAllicter J.A., Schwards L.W., Moster M. et al.* Laser peripheral iridectomy comparing Q-switched Neodymium-YAG with Argon // Trans. Ophthalmol. Soc. U.K. – 1984. – Vol. 104, N 3. – P. 67–69.

504. *Mac Ewen C.J., Dutton G.N.* Neodymium-YAG laser in the management of posterior capsular opacification-complications and current trends // Trans. Ophthalmol. Soc. U.K. – 1986. – Vol. 105, N 3. – P. 337–344.

505. *Mac Ewen C.J., Baines P.S.* Retinal detachment following: YAG laser capsulotomy // Eye. – 1989. – Vol. 3 (Pt 6). – P. 759–763.

506. *Mackool R.J., Chhatiawala H.* Pediatric cataract surgery and intraocular lens implantation: a new technique for preventing or excising postoperative secondary membranes // J. Cataract. Refract. Surg. – 1991. – Vol. 17. – P. 62–66.

507. *Mac Cord R.G.* Neodymium-YAG laser: theoretical and practical considerations // Neodymium: YAG laser microsurgery: fundamental principles and clinical applications / Ed. R.M. Klapper. – Boston: Little, Brown and Company, Int. Ophthalmol. Clin., 1985. – Vol. 25, N 3. – P. 15–19.

508. *Mac Graw P.V., Brosnahan D., Winn B. et al.* Assessment of retinal – neural function before neodymium: YAG laser capsulotomy // Invest. Ophthalmol. Vis. Sci. – 1995. – Vol. 36, N 6. – P. 1155–1162.

509. *Magnusson G., Abrahamsson M., Sjöstrand J.* Changes in visual acuity from 4 to 12 years of age in children operated for bilateral congenital cataracts // Br. J. Ophthalmol. – 2002. – Vol. 86, N 12. – P. 1385–1389.

510. *Maltzman B.A., Hampf E.* Effect of laser ridge on the posterior capsule opacification // J. Cataract. Refract. Surg. – 1989. – Vol. 15, N 6. – P. 644–646.

511. *Malukiewicz-Wisniewska G., Kaluzny J., Lesiewska-Junk H. et al.* Intraocular lens implantation in children and youth // J. Pediatr. Ophthalmol. Strabismus. – 1999. – Vol. 36, N 3. – P. 129–133.

512. *Mamalis N., Crandall A.S., Linebarger E. et al.* Effect of intraocular lens size on posterior capsule opacification after phacoemulsification // J. Cataract. Refract. Surg. – 1995. – Vol. 21, N 1. – P. 99–102.

513. *March W.F., Rol P.* Proposal for a new contact lens for YAG laser posterior capsulotomies // Ophthalm. Surg. – 1987. – Vol. 18, N 1. – P. 59–60.

514. *Marlene M.R., Schwartz L.W., Spaeth G.L. et al.* Laser iridectomy // A controlled study comparing argon and neodymium: YAG // Ophthalmology. – 1986. – Vol. 93. – P. 20–24.

515. *Martin N.F., Gaasterland D.E., Kodriques M.M. et al.* Endothelial damage thresholds for retrocorneal Q-switched neodymium: YAG laser pulses in monkeys // Ophthalmology – 1985. – Vol. 92, N 10. – P. 1376–1386.

516. *Mashhoudi N., Pearce J.L.* Retrospective study of 67 cases of secondary pars plana posterior capsulotomy // Brit. J. Ophthalmol. – 1985. – Vol. 69, N 5. – P. 364–367.

517. *Mathis A., Pagot-Mathis V., Dumas S. et al.* Retinal complications of cataract surgery // J. Fr. Ophthalmol. – 2000. – Vol. 23, N 1. – P. 88–95.

518. *Mayer D.L., Dobson V.* Visual acuity development of infants and young children assessed by operant preferantial looking // Vis. Res. – 1982. – Vol. 22. – P. 1141–1151.

519. *Melamed S., Barraquer E., Epstein D.L.* Neodymium: YAG laser iridotomy as a possible contribution to lens dislocation // Ann. Ophthalmol. – 1986. – Vol. 18, N 10. – P. 281–282.

520. *Melamed S., Ashkenazi I., Blumenthal M.* Nd-YAG laser hyaloidotomy for malignant glaucoma following one-piece 7 mm intraocular lens implantation // Br. J. Ophthalmol. – 1991. – Vol. 75, N 8. – P. 501–503.

521. *Mendez-Hernandez C., Garcia-Feijoo J., Cuina-Sardina R. et al.* Ultrasound biomicriscopy in pigmentary glaucoma // Arch. Soc. Esp. Oftalmol. – 2003. – Vol. 78, N 3. – P. 137–142.

522. *Menezo J.L., Taboada J.F., Ferrer E*. Managing dense retropseudosphakos membranes with a pars plana vitrectomy // J. Am. Intraocular. Implant. Soc. – 1985. – Vol. 11, N 1. – P. 24–27.

523. *Metge P., Cohen H., Chemila J.F.* Intercapsular implantation in children // Eur. J. Implant. Refract. Surg. – 1990. – Vol. 2. – P. 319–323.

524. *Meyer K.T., Pettit T.H., Straasma B.R.* Corneal endothelial damage with neodymium: YAG laser // Ophthalmology. – 1984. – Vol. 91, N 9. – P. 1022–1028.

525. *Meyer-Riemann W., Petersen J., Vogel M.* Accidental macular injuries caused by neodymium: YAG laser // Klin. Mbl. Augenheilk. – 1997. – Vol. 211, N 2. – P. 122–127.

526. *Michalos P., Avila E.N.* «Capsulocopsis»; a new surgical instrument and method for capsulotomies // Optalmic Surg. Lasers. – 1996. – Vol. 27, N 6. – P. 476 –478.

527. *Migliori M.E., Beckman H., Channell M.M.* Intraocular pressure changes after neodimium-YAG laser capsulotomy in eyes pretreated with timolol // Arch. Ophthalmol. – 1987. – Vol. 105, N 4. – P. 473–475.

528. *Milauskas A.T.* Posterior capsule opacification after silicone lens implantation and its management // J. Cataract. Refract. Surg. – 1987. – Vol. 13, N 6. – P. 644–648.

529. *Morgan K.S., Karcioglu Z.A.* Secondary cataracts in infants after lensectomies // J. Pediatr. Ophthalmol. Strabismus. – 1987. – Vol. 24. – P. 45–48.

530. *Moschos M.* Extracapsular extraction and anterior-chamber flexible lens implantation // Ann. Ophthalmol. – 1988. – Vol. 20, N 12. – P. 478–479, 482.

531. *Murphy C., Alvarado J., Juster R. et al.* Prenatal and postnatal cellularity of the human corneal endothelium // Invest. Ophthalmol. – 1984. – Vol. 25, N 3. – P. 312–322.

532. *Murialdo U., Rathschuler F., Ciurlo C.* Traitement chirurgical de la cataracte primaire et secondaire dans la myopie de degre eleve // J. Fr. Ophtalmol. – 1991. – Vol. 14, N 2. – P. 91–95.

533. *Nagamoto T., Equchi G.* Effect of intraocular lens design on migration lens epithelial cells onto the posterior capsule // J. Cataract. Refract. Surg. – 1997. – Vol. 23. – P. 866–872.

534. *Nagata T.,Watanabe I.* Optic sharp edge or convexity: comparison of effects on posterior capsular opacification // Jpn. J. Ophthalmol. – 1996. – Vol. 40. – P. 397–403.

535. *Nakajama Y., Yamamuri T., Sasaki K.* Experimental study of eyeballs damage by Nd:YAG laser-regarding endothelial damage // Acta Soc. Ophthalmol. Jap. – 1986. – Vol. 90, N 2. – P. 49–53.

536. *Naumann G.O.H., Rummelt V.* Block excision of cystic and diffuse epithelial ingrowth of the anterior chamber: report on 32 consecutive patients // Arch. Ophthalmol. – 1992. – Vol. 110. – P. 223–227.

537. *Neely D.E., Plager D.A.* Management of ectopia lentis in children // Ophthalmol. Clin. North. Am. – 2001. – Vol. 14, N 3. – P. 493–499.

538. *Nelson L.B, Cutler S.I, Calhoun J.H. et al.* Silsoftextended wear contact lenses in pediatric aphakia // Ophthalmology. – 1985. – Vol. 92. – P. 1529–1531.

539. *Nevyas H.J., Keates E.U., Nevyas H.J.J.Y.* A YAG laser technique to facilitate removal of posterior chamber intraocular lenses from the capsular bag // J. Cataract. Refract. Surg. – 1987. – V. 13, N 2. – P. 201–204.

540. *Newbauer L., Lund O.E., Leibowitz H.M.* Specularmicroscopic appearance of the corneal endothelium in iridocorneal endothelial syndrome // Arch. Ophthal. – 1983. – Vol. 101, N 6. – P. 916–918.

541. *Nicula C., Nicula D.* Etiopatogenetic consideration in the development of retinal detachment in aphakic and pseudoaphakic eye // Ophthalmologia. – 2000. – Vol. 50, N 4. – P. 28–31.

542. *Ninn-Pedersen K., Bauer B.* Cataract patients in a defined Swedish population 1986 – 1990.VI. YAG laser capsulotomies in relation to preoperative and surgical conditions // Acta Ophthalmol. Scand. – 1997. – Vol. 75, N 5. – P. 551–557.

543. *Nirankari V.S., Richards R.D.* Complications associated with the use of neodymium YAG laser // Ophthalmology. – 1985. – Vol. 92, N 10. – P. 1371–1375.

544. *Nishi O.* Incedence of posterior capsule opacification in eyes with and without posterior chamber intraocular lenses // J. Cataract. Refract. Surg. – 1986. – Vol. 12, N 5. – P. 519–522.

545. *Nishi O., Nishi K, Akaishi T. et al.* Detection of cell adhesion molecules in lens epithelial cells of human cataracts // Invest. Ophthalmol. – 1997. – Vol. 38. – P. 579–585.

546. *Nishi O., Nishi R., Mano C. et al.* The inhibition of lens epithelial cell migration by a discontinuous capsular bend created by a band-shaped circular loop or a capsule-bending ring // Ophthalmic Surg. Lasers. – 1998. – Vol. 29. – P. 119–125.

547. *Nishi O., Nishi K., Sakanishi K.* Inhibition of migrating lens epithelial cells at the capsular bend created by the recangular optic edge of a posterior cham ber intraocular lens // Ophthalmic Surg. Lasers. – 1998. – Vol. 29. – P. 587–594.

548. *Nishi O., Nishi K., Akura J.* Speed of capsular bend formation at optic edge of acrylic, silicon and polymethyl methacrylate lenses // J. Cataract. Refract. Surg. – 2002. – Vol. 28. – P. 431–437.

549. *Ober R.R., Wilkinson C.P., Fiore J.V. et al.* Rhegmatogenous retinal detachment after neodymium-YAG laser capsulotomy in phakic and pseudophakic eyes // Am. J. Ophthalmol. – 1986. – Vol. 101, N 1. – P. 81–89.

550. *Obstbaum S.A.* Complications of intraocular lenses: membranes, dislocations, inflammations and management of posterior capsule // Ed. J.M. Engelstein Cataract Surgery. – New York, Grune & Stratton, 1984. – P. 509–534.

551. *Obstbaum S.A.* Cataract surgery and intraocular lens implantation in pediatric patient // J. Cataract. Refract. Surg. – 1994. – Vol. 20, N 8. – P. 577–583.

552. *O'Donnell F.E. Jr.* YAG anterior capsulotomy avoids anterior radial tears // J. Cataract. Refract. Surg. – 1989. – Vol. 15, N 5. – P. 600–601.

553. *Oh Y., Katz L.J.* Indications and technique for reopening closed filtering blebs using the Nd:YAG laser – a review and case series // Ophthalmic Surg. – 1993. – Vol. 24, N 9. – P. 617–622.

554. *Ohadi C., Moreira H., McDonnell P.J.* Posterior capsule opacification // Curr. Opin. Ophthalmol. – 1991. – Vol. 2. – P. 46–52.

555. *Ohmi S., Takagishi C., Hashizume N. et al.* In the bag hyphema after intraocular lens implantation // J. Cataract. Refract. Surg. – 1996. – Vol. 22, N 6. – P. 755–758.

556. *Oldendoerp J.* Retinal detachment following neodymium-YAG laser capsulotomy in aphakic and pseudoaphakic eyes // Klin. Mbl. Augenheilk. – 1989. – Vol. 194, N 4. – P. 234–240.

557. *Oner H.F., Kaynak S., Kocak N. et al.* Management of free floating iris cysts in the anterior chamber: a case report // Eur. J. Ophthalmol. – 2003. – Vol. 13, N 2. – P. 212–214.

558. *Oshika T., Nagata T., Ishii Y.* Adhesion of lens capsule to intraocular lenses of polymethyl metacrylate, silicone and acrylic foldable materials: an experimental study // Br. J. Ophthalmol. – 1998. – Vol. 82. – P. 549–553.

559. *Palacz O., Sylwestrzak Z., Palacz A.* Laser capsulotomy in cases of posterior capsule opacity in pseudophakia, aphakia and traumatic cataracts // Klin. Oczna. – 1993. – Vol. 95, N 11–12. – P. 402.

560. *Paridaens A.D., Deuble K., McCartney A.C.* Spontaneous congenital non-pigmented epithelial cysts of the iris stroma // Br. J. Ophthalmol 1992. – Vol. 76. – P. 39–42

561. *Pariente O., Ounnas N., Loyer J.P. et al.* Retinal detachment following posterior capsulotomy using a YAG laser // Ophthalmologie. – 1989. – Vol. 3, N 1. – P. 26–28.

562. *Parker W.T., Clorfeine G.S., Stocklin R.D.* Marked intraocular pressure rise following Nd: YAG laser capsulotomy // Ophthalmic Surg. – 1984, N 15. – P. 103–104.

563. *Parks M.M.* Posterior lens capsulectomy during primary cataract surgery in children // Ophthalmology. – 1983. – Vol. 90. – P. 344–345.

564. *Pasta J.* Experiense with a nanosecond Nd-Yag laser // Cesk. Ophthalmol. – 1989. – Vol. 45, N 6. – P. 445–450.

565. *Pearson P.A., Solomon K.D., Woodford S. et al.* Inhibition of posterior capsule opacification using sustained delivery 5-fluorouracil. ARVO abstract 638 // Invest. Ophthalmol. – 1991. – Vol. 32. – P. 797.

566. *Peyman G.A, Raichand M., Goldberg M.F.* Surgery of congenital and juvenile cataracts: A pars plicata approach with the vitrophage // Br . Ophthalmol. – 1978. – Vol. 62. – P. 780–783.

567. *Peyman G.A.* Contact lenses for ND: YAG laser application in the vitreous // Retina. – 1984. – Vol. 4. – P. 129–131.

568. *Pham-Duy T., Wollensak J., Becker U.* Elevation of intraocular pressure following Nd-YAG laser capsulotomy. Pathogenesis and preventive therapy // Klin. Mbl. Augenheilk. – 1987. – Vol. 191, N 4. – P. 270–274.

569. *Phillips B.,Crandall A.S., Mamalis N. et al.* Intraoperative miotics and posterior capsular opacification following phacoemulsification with intraocular lens insertion // Ophthalmic. Surg. Lasers. – 1997. – Vol. 28, N 11. – P. 911–914.

570. *Picker L.A., Steek A.D. et al.* Complications of Nd:YAG laser posterior capsulotomy // Trans. Ophthalmol. Soc.U.K. – 1985. – Vol. 104, N 5. – P. 529–536.

571. *Pleyer U., Pawlikowska J., Zierhut M. et al.* Clinical aspects, follow–up and results of cataract extraction in uveitis // Ophthalmologe. – 1992. – Vol. 89, N 4. – P. 295–300.

572. *Pollack I.P., Brown R.H., Crandall A.S. et al.* Prevention of the rise in intraocular pressure following neodymium-YAG posterior capsulotomy using topical 1 % apraclonidine // Arch. Ophthalmol. – 1988. – Vol. 106, N 6. – P. 754–757.

573. *Pollack I.P.* Effectiveness of apraclonidine in preventing the rise in intraocular pressure after neodymium YAG posterior capsulotomy // Trans. Am. Ophthalmol. Soc. – 1989. – Vol. 86, N 3. – P. 461–472.

574. *Powell S.K., Olson R.J.* Incidence of retinal detachment after cataract surgery and neodymium: YAG capsulotomy // J. Cataract. Refract. Surg. – 1995. – Vol. 21, N 2. – P. 132–135.

575. *Quentin C.D., Dittmer K., Lauritzen K. et al.* Combined glaucoma and cataract operation with foldable posterior chamber lens implantation // Ophthalmologe. – 2000. – Vol. 97, N 11. – P. 753–757.

576. *Redsolb E., Brini A.* Proliferation of the corneal endothelium and Descemet′s membrane // Ann. Ocul. – 1953. – Vol. 186. – P. 969–986.

577. *Reeves P.D., Chi-Wah Yung.* Silicone intraocular lens encapsulation by shrinkage of the capsulorhexis opening // J. Cataract. Refract. Surg. – 1998. – Vol. 24. – P. 1275–1276.

578. *Richardson T.M., Brown S.V., Thomas G. et al.* Shock-wave effect on anterior segment structures following experimental neodymium: YAG laser iridectomy // Ophthalmology. – 1985. – Vol. 92. – P. 1387–1395.

579. *Richter C.U., Arzeno G., Pappas H.* Prevention of intraocular pressure elevation following neodymium: YAG laser posterior capsulotomy // Arch. Ophthalmol. – 1985. – Vol. 103, N 7. – P. 912–915.

580. *Richter C.U., Arzeno G., Pappas H.R. et. al.* Intraocular pressure elevation following Nd:YAG laser posterior capsulotomy // Ophthalmology. – 1985. – Vol. 92, N 5. – P. 636–640.

581. *Rickman-Barger L., Florine C.W., Larson Rh.S. et. al.* Retinal detachment after neodymium: YAG laser posterior capsulotomy // Am. J. Ophthalmol. – 1989. – Vol. 105, N 5. – P. 531–536.

582. *Riquin D., Fankhauser F., Lörtscher H.* Contact glasses for microsurgery at the iris in the pupillary and the retropupillary space // Int. Ophthalmol. – 1983. – Vol. 6, N 3. – P. 191–200.

583. *Rivera A.H., Brown R.H., Anderson D.R.* Laser iridotomy as surgical iridectomy. Have the indications changed? // Ophthalmology. – 1985. – Vol. 103, N 9. – P. 1350–1354.

584. *Robb R.M., Petersen R.A.* Outcome of treatment for bilateral congenital cataracts // Ophthalmic Surg. – 1992. – Vol. 23. – P. 650–656.

585. *Robert Y., Meyer U.* Die Iridotomie mit der Nd: YAG laser // Klin. Mbl. Augenheilk. – 1984. – Vol. 184, N 6. – P. 403–405.

586. *Robin A.L., Arkell S., Gilbert S.M. et al.* Q-switched neodymiuim : YAG laser iridotomy. A field trial with a portable laser system // Arch. Ophthalmol. – 1986. – Vol. 104, N 4. – P. 526–530.

587. *Robin A.L., Pollack I.P.* Q-switched neodymiuim: YAG laser iridotomy in patientes in whom the argon laser fails // Arch. Ophthalmol. – 1986. – Vol. 104, N 4. –

P. 531–535.

588. *Rodriques M.M., Spaeth G.L., Moster M. et al.* Histopathology of neodymium: YAG laser iridotomi in humans // Ophthalmology. – 1985. – Vol. 92, N 12. – P. 1696–1700.

589. *Roper-Hall M.J.* Effect of age on the endothelial cell count in the normal eye // Brit. J. Ophthalmol. – 1982. – Vol. 66. – P. 513–515.

590. *Roussel P., Fankhauser F.* Contact glass for use with high power laser-geometrical and optical aspects. Solution for the angle of the anterior chamber // Int. Ophthalmol. – 1983. – Vol. 6, N 3. – P. 183–190.

591. *Ruiz J., Medrano M., Alio J.* Inhibition of posterior capsule opacification by 5-fluorouratil in rabbits // Ophthalmic Res. – 1990. – Vol. 22. – P. 201–208.

592. *Ruprecht K.W., Medenblik-Frysch S., Handel A.* Results of pseudophakic retinal detachment surgery // Klin. Mbl. Augenheilk. – 1991. – Vol. 186, N 6. – P. 518–521.

593. *Russel-Eggitt I., Zamin P.* Review of aphakic glaucoma after surgery for congenital cataract (Review) // J. Cataract. Refract. Surg. – 1997. – Vol. 23 (Suppl. 1). – P. 664–668.

594. *Ruzickova E., Pitrova S., Rihova E. et al.* Laserova mikrochirurgie u neefektivnich antiglaukomatoznich operaci (Laser microsurgery after ineffective anti-glaucoma surgery) // Cesk. Oftalmol. – 1989. – Vol. 45, N 2. – P. 95–99.

595. *Ryan E.H., Logani S.* Nd:YAG laser photodisruption of the lens nucleus before phacoemulsification // Am. J. Ophthalmol. – 1987. – Vol. 104, N 4. – P. 382–386.

596. *Sakai H., Ishikawa H., Shinzato M. et al.* Prevalence of ciliochoroidal effusion after prophylactic laser iridotomy // Am. J. Ophthalmol. – 2003. – Vol. 136, N 3. – P. 537–538.

597. *Samochowiec-Donocik E., Koraszewska-Matuszewska B., Rynkiewicz E. et al.* Glaucoma after congenital cataract extraction in children // Klin. Oczna. – 1993. – Vol. 95, N 2–8. – P. 75–77.

598. Schaeffer A.R., Ryll D.L., O′ Donnell F.E. Ciliochoroidal effusions after neodymium: YAG posterior capsulotomy: association with pre-existing glaucoma and uveitis // J. Cataract. Refract. Surg. – 1989. – Vol. 15, N 5. – P. 567–569.

599. *Schaumberg D., Dana M., Christen W., Glynn R.A.* A systematic overview of the incidence of posterior capsule opasification // Ophthalmology. – 1998. – Vol. 105. – P. 1213–1221.

600. *Schalnus R.W., Ohrloff C., Magone T.* The aqueous humor-vitreous body barrier and the blood-aqueous humor barrier after YAG laser capsulotomy in capsular sac vs ciliary sulcus fixation of the intraocular lens // Ophthalmologe. – 1995. – Vol. 92, N 3. – P. 289–292.

601. *Schrems W.* Laser bie Glaucom // Z. Prakt. Augenheilik. – 1985. – Vol. 6. – P. 315–318.

602. *Schrems W., Glaab-Schrems E., Krieglstein G.K.* Augendruck steigerungen bei der Nachstarchirurgie mit dem Neodym-YAG-Laser // Klin. Mbl. Augenheilk. – 1985. – Bd. 187, N 1. – P. 14–16.

603. *Schrems W., Zeuss R., Leydhecker W.* Auswirkung der Neodym-YAG-Laserbehendlung des Glaucoma auf die Endothelrelldichte der Hornhaut // Klin. Mbl. Augenheilk. – 1986. – Vol. 188, N 4. – P. 272–277.

604. *Schubert H.D., Trochel S.* Endothelial repair following Nd:YAG laser injury // Inv. Ophthalmol. – 1984. – Vol. 25, N 8 – P. 971–976.

605. *Schubert H.D.* A history of intraocular pressure rise with reference to the Nd:YAG laser // Surv. Ophthalmol, 1985. – Vol. 30, N 3. – P. 112–115.

606. *Schubert H.D., Morris W.J., Trokel S.L. et al.* The role of the vitreous in the intraocular pressure rise after neodymium: YAG laser capsulotomy // Arch. Ophthalmol. – 1985. – Vol. 103, N 10. – P. 1538–1542.

607. *Schubert H.D.* Vitreoretinal changes associated with rise in intraocular pressure after ND: YAG capsulotomy // Ophthalmol. Surg. – 1987. – Vol. 18, N 1. – P. 19–22.

608. *Schumaker A., Christensen G.R., Arkfeld D.L. et al.* Circulating antilens antibodies following extracapsular lens surgery // J. Ocular Ther. Surg. – 1985. – Vol. 4. – P. 17–24.

609. *Schwartz L., Spaeth G., Brown G.(eds).* Laser therapy of the anterior segment // Thorofare, NJ: Charles B Slack. – 1984.

610. *Schwartz D.M., Jethmalani J.M., Sandstedt C.A. et al.* Postimplantation adjustable intraocular lenses // Ophthalmol. Clin. N. Am. – 2001. – Vol. 14, N 2. – P. 339–345.

611. *Senft S.H., Tomey K.F., Traverso C.E.* Neodymium-YAG laser goniotomy vs surgical goniotomy. A preliminary study in paired eyes // Arch. Ophthalmol. – 1989. – Vol. 107, N 12. – P. 1773–1776.

612. *Shach S.W., Schwartz B.* Enlargement of laser iridotomies over time // Br. J. Ophthalmol. – 1984. – Vol. 68, N 8. – P. 570–573.

613. *Shah G.R., Gills J.P., Durham D.G. et al.* Three thousand YAG lasers in posterior capsulotomies: an analysis of complications and comparison to polishing and surgical discission // Ophthalm. Surg. – 1986. – Vol. 17, N 8. – P. 473–477.

614. *Shani L., David R., Tessler Z. et al.* Intraocular pressure after Nd:YAG laser treatments in the anterior segment // J. Cataract. Refract. Surg. – 1994. – Vol. 20, N 4. – P. 455.

615. *Sheets J.H., Steedle T.O., Abrahamson I.A.* Postoperetive complications // Ed. I.A. Abrahamson Cataract Surgery. New York, McGraw-Hill, 1986. – P. 158–173.

616. *Sherrard E.S., Kerr Muir M.G.* Damage to the corneal endothelium by Q-switched Nd:YAG laser posterior capsulotomy // Trans. Ophthalmol. Soc. U.K. – 1985. – Vol. 104, N 5. – P. 524–528.

617. *Shields M.B.* Textbook of glaucoma. – Baltimor: Williams a Wilkins, 1987. – 549 p.

618. *Shields J.A., Shields C.L., Lois N., Mercado G.* Iris cysts in children: classification, incidence and management // Br. J. Ophthalmol. – 1999. – Vol. 83. – P. 334–338.

619. *Shimizu H. et al.* YAG-ECCE: A method of planned extracapsular cataract with anterior capsulotomy by Nd:YAG laser // Acta Soc. Ophthalmol. Jap. – 1984. – Vol. 88, N 9. – P. 1229–1236.

620. *Shin D.H., KimY.Y., Ren J. et al.* Decrease of capsular opacification with adjunctive mitomycin C in combined glaucoma and cataract surgery // Ophthalmology. – 1998. – Vol. 105, N 7. – P. 1222–1226.

621. *Shrader W.F., Bellmann C., Hansen L.L.* Risk factors of pseudophakic detachments // Ophthalmologe. – 1994. – Vol. 91, N 6. – P. 801–806.

622. *Shultz R.O., Glasser D.B., Matsuda M. et al.* Response of the corneal endothelium to cataract surgery // Arch. Ophthalmol. – 1986. – Vol. 104, N 8. – P. 1164–1169.

623. *Siegenthaler B., Martin Y.* Die hinter Capsulotomic mit Hilfe des Neodym: YAG laser // Klin. Mbl. Augenheilk. – 1987. – Bd. 180, N 4. – S. 312–314.

624. *Siganos D.S., Siganos C.S., Popescu C.N. et al.* Clear lens extraction and intraocular lens implantation in Marfan's syndrome // J. Cataract. Refract. Surg. – 2000. – Vol. 26, N 5. – P. 781–784.

625. *Simmons R., Depperman S., Dueker D.K.* The role of goniophotocoagulation in neovascularization of the anterior chamber // Ophthalmology. – 1998. – Vol. 105, N 7. – P. 1222–1226.

626. *Sinskey R.M., Patel J.* Posterior chamber intraocular lensimplants in children. A report of a series // J. Am. Intraocular Implant. Soc. – 1983. – Vol. 9. – P. 157–160.

627. *Sinskey R.M., Karel F., Dal Ri E.* Management of cataracts in children // J. Cataract. Refract. Surg. – 1989. – Vol. 15. – P. 196–200.

628. *Sinskey R.M., Stoppel J.G., Amin P.* Long-term results of intraocular lens implantation in pediatric patients // J. Cataract. Refract. Surg. – 1993. – Vol. 19. – P. 405–408.

629. *Sliney D.* YAG laser safety //in: Trokel S.L. (ed.). YAG Laser Ophthalmic Microsurgery. – Norwalk,NJ: Appleton-Century-Crofts, 1983. – P. 67–84.

630. *Slomovic A.R., Parrish R.K.* Neodymium: YAG laser posterior capsulotomy: visual acuity outcome and intraocular pressure elevation // Can. J. Ophthalmol. – 1985. – Vol. 20, N 3. – P. 101–104. *Slomovic A.R., Parrish R.K., Forster R.K. et al.* Neodymium:YAG laser posteroir capsulotomy. Central corneal endothelial cell density // Arch. Ophthalmol. – 1986. – Vol. 104, N 4. – P. 536–538.

631. *Smith R.T., Moscoso W.E., Trokel S. et al.* The barrier function in neodymium:YAG laser capsulotomy // Arch. Ophthalmol. – 1995. – Vol. 113, N 5. – P. 645–652.

632. *Sohajda Z., Bekesi L., Berta A.* In ophthalmology new possibilities for the use Nd: YAG laser // Acta. Chir. Hung. – 1997. – Vol. 36, N 1–4. – P. 331–333.

633. Solomon K.D., Legler U.F.C., Kostick A.M.P. Capsular opacification after cataract surgery // Curr. Opin. Ophthalmol. – 1992. – Vol. 3. – P. 46–51.

634. *Spenser N.A., Hall A.J., Stawell R.J.* Nd:YAG laser iridotomy in uveitic glaucoma // Clin. Experiment. Ophthalmol. – 2001. – Vol. 29, N 4. – P. 217–219.

635. *Starita R.J., Klapper R.M.* Neodymium: YAG photo-disruption of anterior hyaloid face in aphakic flat chamber: a diagnostic and therapeutic tool // Neodymium: YAG laser microsurgery: fundamental principles and clinical applications / Ed. R.M. Klapper. – Boston: Little, Brown and Company, Int. Ophthalmol. Clin., 1985. – Vol. 25, N 3. – P. 119–123.

636. *Stark W.J., Worthen D.M., Holladay J.T. et al.* Neodymium YAG lasers. An. FDA report // Ophthalmology. – 1985. – Vol. 92, N 2. – P. 209–212.

637. *Stark W.J., Chandler J.W., Cowan C.L. et al.* The role of the Food and Drug administration in Ophthalmology // Arch. Ophthalmol. – 1986. – Vol. 104, N 8. – P. 1145–1148.

638. *Steinert R.F., Puliafito G.A.* Cutting efficiency of singl shot and burst mode Neodymium: YAG lasers // Am. Int. Implant. Soc. J. – 1985. – Vol. 11, N 2. – P. 128–130.

639. *Steinert R.F., Puliafito C.A.* The Nd-YAG laser in ophthalmology: Principles and Clinical Applications of Photodistribution. Philadelphia,PA: Saunders, U.K., 1986. – 200 p.

640. *Steinert R.F., Wasson P.J.* Neodymium: YAG laser anterior vitreolysis for Irvine – Gass cystoid macular edema // J. Cataract. Refract. Surg. – 1989. – Vol. 15, N 3. – P. 304–307.

641. *Steinert R.F., Puliafito C.A., Kumar S.R. et al.* Cystoid macular edema, retinal detachment and glaucoma after Nd:YAG laser posterior capsulotomy // Am. J. Ophthalmol. – 1991. – Vol. 112. – P. 373–380.

642. *Stilma J.S., Boen-Tan T.N.* Timolol and intraocular pressure elevation following neodymium: YAG laser surgery // Doc. Ophthalmol. – 1986. – Vol. 61, N 3–4. – P. 233–239.

643. *Strasser G.* Neodymium-YAG laser therapy to the anterior hyaloid in aphakic maligmant (ciliovitreal block) glaucoma // Am. J. Ophthalmol. – 1985. – Vol. 99, N 3. – P. 368.

644. *Stjerschauntz J., Von Dickhoff K., Oksala O. et al.* Study of the mechanism of ocular irritation following YAG laser capsulotomy in rabbits // Exp. Eye Res. – 1986. – Vol. 43, N 4. – P. 641–653.

645. *Suda K., Fukachi T., Ohta A. et al.* Changes in filtering bleb with laser treatment after non-penetrating trabeculectomy // Nippon – Ganka – Gakkai – Zasshi. – 2002. – Vol. 106, N 2. – P. 77–82.

646. *Sugar J., Jampol L.M., Goldberg M.F.* Argon laser destruction of anterior chamber implantation cysts // Ophthalmology. – 1984. – Vol. 91, N 9. – P. 1040–1044.

647. *Tasman W.* Pseudophakic retinal detachment after YAG laser capsulotomy // Austr. N. Z. J. Ophthalmol. – 1989. – Vol. 17, N 3. – P. 277–279.

648. *Tassignon M.J., De Groot V., Smets R.M. et al.* Secondary closure of posterior continuous curvilinear capsulorhexis // J. Cataract. Refract. Surg. – 1996. – Vol. 22. – P. 1200–1205.

649. *Tassignon M.J., De Groot V.,Vervecken F. et al.* Secondary closure of posterior continuous curvilinear capsulorhexis in normal eyes and eyes at risk for postoperative inflammation // J. Cataract. Refract. Surg. – 1998. – Vol. 24. – P. 1337–1338.

650. *Taylor D.* Paediatric Ophthalmology. – London: Blackwell Science,1997. – 1138 p.

651. *Tchah H.W.* Neodymium:YAG laser zonulolysis for treatment of lens subluxation // Ophthalmology. – 1989. – Vol. 96, N 2. – P. 230–235.

652. *Teller D.Y.* First glaces the vision of infants.The Friedenwoid lecture (Review) // Invest. Ophthalmol. Vis. Sci. – 1997. – Vol. 38. – P. 2183–2203.

653. *Terry A.C., Stark W. L., Newsome D.A. et al.* Tissue toxicity of laser-damaged intraocular lens implants // Ophthalmology. – 1985. – Vol. 92, N 3. – P. 414–418.

654. *Tessler Z., Jluchoded S., Rosenthal G.* Nd: YAG laser for Ahmed tube shunt occlusion by the posterior capsule // Ophthalmic. Surg. Lasers. – 1997. – Vol. 28, N 1. – P. 69–70.

655. *Tetz M., Nimsgern C.* Posterior capsule opacification / Parts 2: Clinical finding // J. Cataract. Refract. Surg. – 1999. – Vol. 25. – P. 1662–1674.

656. *Trokel S.L.* Optical breakdown and YAG laser physics // YAG Laser Ophthalmic Microsurgery / Ed. S.L. Trokel. – Norwalk: Appleton-Century-Crofts, 1983. – P. 7–14.

657. *Trokel S.L., Katzen L.E.* The mode-locked lasers: Principles and clinical results // in: Trokel S.L. (ed.). YAG Laser Ophthalmic Microsurgery. – Norwalk,NJ: Appleton-Century-Crofts, 1983. – P. 147–180.

658. *Ursell P.G., Spalton D.J., Pande M.V. et al.* Relationship between intraocular lens biomaterials and posterior capsule opacification // J. Cataract. Refract. Surg. – 1998. – Vol. 24. – P. 352–360.

659. *Vaegan, Taylor D.* Critical period for deprivation amblyopia in children // Trans. Ophthalmol. Soc. UK. – 1979. – Vol. 99. – P. 432–439.

660. *Vajpayee R.B., Andra S.K., Titiyal J.R. et al.* Pseudophakic pupillary-block glaucoma in children // Am. J. Ophthalmol. – 1991. – Vol. 111, N 6. – P. 715–718.

661. *Van der Feltz, Van der Slot D., Stilma J.S., et al.* Prevention of IOP following Nd: YAG laser capsulotomy with topical timolol and indomethacin // Doc. Ophthalmol. – 1988. – Vol. 70, N. 2–3. – P. 209–214.

662. *Vandorselaer T., Van De Velde F., Tassignon M.J.* Eligibility criteria for Nd: YAG laser treatment of highly symptomatic vitreous floaters // Bull. Soc. Belge. Ophthalmol. – 2001. – Vol. 280. – P. 15–19.

663. *Vangelova A.* Sledtravmeni i sledoperativni uvrezhdaniia na predniia ochen segment – lazerna rekonstruktsiia // Khirurgiia (Sofiia). – 2001. – Vol. 7, N 3–4. – P. 56–61.

664. *Van-Rens G.H.* Transconjunctival reopening of an occluded filtration fistula with the Q-switched neodymium-YAG laser // Doc.Ophthalmol. – 1988. – Vol. 70, N 2–3. – P. 205–208.

665. *Van-Westenbrugge J.A., Gimbel H.V., Souchek J. et al.* Incidence retinal detachment following Nd: YAG capsulotomy after cataract surgery // J. Cataract. Refract. Surg. – 1992. – Vol. 18, N 4. – P. 352–355.

666. *Vasavada A., Chauhan H.* Intraocular lens implantation in infants with congenital cataracts // J. Cataract. Refract. Surg. – 1994. – Vol. 20, N 4. – P. 592–598.

667. *Vasavada A., Desai G.* Primary posterior capsulorexis with and without anterior vitrectomy in congenital cataracts // J. Cataract. Refract. Surg. – 1997. – Vol. 23. – P. 645–651.

668. *Vester C. et al.* Neodymium: YAG laser effects on rabbit lenses. A scanning electron microscopic investigation using Q-switched and mode-locked lasers // Graef' s Arch. clin. exp. Ophthalmol. – 1984. – Vol. 22, N 2. – P. 101–108.

669. *Vogel A., Hentschel W., Holzfuss J. et al.* Cavitation bubble dynamics and acoustic transient generation in ocular surgery with pulsed neodymium:YAG lasers // Ophthalmology. – 1986. – Vol. 93, N 10. – P. 1259–1269.

670. *Vogel M., Behrens-Baumann W. et al.* Vergleich der Komplikationen nach intra- und extrakapsularer Kataraktextraktion mit Linsenimplantation. Ergebnisse einer prospektiven, randomisierten, klinischen Studie (Comparison of complications after intra- and extracapsular cataract extraction with lens implantation. Results of a prospective, randomized, clinical study) // Klin. Mbl. Augenheilk. – 1993. – Vol. 203, N 1. – P. 43–52.

671. *Wang X.H., Wilson M.E., Bluestein E.L.C. et al.* Pediatric cataract surgery and intraocular lens implantation techniques: A laboratory study // J. Cataract. Refract. Surg. – 1994. – Vol. 20. – P. 607–609.

672. *Wang J., Sun B., Yang X. et al.* Evaluation of visual function following of the neodymium: YAG laser posterior capsulotomy // Chung-Hua-Yen- Ko-Tsa-Chih. – 2002. – Vol. 38, N 9. – P. 556–561.

673. *Wasserman E.L., Axt J.C., Sheets J.H.* Neodymium: YAG laser posterior capsulotomy // J. Am. Intraocular. Implant. Soc. – 1985. – Vol. 11, N 3. – P. 245–248.

674. *Weekstrom K., Peyman G.A.* Evalution of the burst voide of Nd: YAG laser in saline and polymethyl methacrylate // Ophthalmic Res. – 1986. – Vol. 18, N 1. – P. 38–40.

675. *Weiblinger R.P., Spring S., Maryland P.* Review of the clinical literature on the use of the Nd: YAG laser for posterior capsulotomy // J. Cataract. Refract. Surg. – 1986. – Vol. 12, N 3. – P. 162–170.

676. *Weinreb P.N., Wasserstrom J.P., Parker W.* Neovascular glaucoms following neodymium: YAG laser posterior capsulotomy // Arch. Ophthalmol. – 1986. – Vol. 104, N 5. – P. 730–731.

677. *Welch D.B., Apple D.J., Mendelsohn A.D. et al.* Lens injuri following iridotomy with a Q-switched neodymium: YAG laser // Arch. Ophthalmol. – 1986. – Vol. 104, N 6. – P. 123–135.

678. *Wilson M.E., Trivedi K.H., Pandey S.K.* Pediatric cataract surgery: Lippoincott Williams and Wilkins, 2005. – 343 p.

679. *Winslow R.S., Wishart P.K., Hitchings R.A.* Neodymium:YAG and dye laser iridotomy – a comparative study // Trans. Ophthalmol. Soc. U.K. – 1986. – Vol. 105, N 5. – P. 521–540.

680. *Wise J.B., Munnerlyn C.R., Erickson P.J.* A high effiency laser iridotomy – sphincterotomy lens // Am. J. Ophthalmol. – 1986. – Vol. 101, N 5. – P. 546–553.

681. *Wishart P.K., Scherrard E.S., Nagasubramanian S. et al.* Corneal endothelial changes following short pulsed iridotomy and surgical iridectomy // Trans. Ophthalmol. Soc. U.K. – 1986. – Vol. 105, N 5. – P. 541.

682. *Wollensak J., Seiler T.* Hypotension syndrome caused by shrinkage of the lens capsule // Klin. Mbl. Augenheilk. – 1986. – Bd. 188, N 3. – P. 242–244.

683. *Woodward P.* Anterior capsulotomy using a neodymium: YAG laser // Ann. Ophthalmol. – 1984. – Vol. 16, N 6. – P. 534–539.

684. *Xie L., Li S., Dong X., et al.* Treatment of intraocular fibrinous membrane by anterior chamber injection of tissue plasminogen activator after IOL implantation // Zhonghua-Yan-Ke-Za-Zhi. – 1998. – Vol. 34, N 4. – P. 291–293.

685. *Yumita A., Shirato S., Yamamoto T. et al.* Goniotomy with Q-switched Nd- YAG laser in juvenile developmental glaucoma: a preliminary report // Jpn. J. Ophthalmol. – 1984. – Vol. 28, N 4. – P. 349–355.

686. *Zaczek A., Petrelius A., Zetterström C.* Posterior continuous curvilinear capsulorhexis and postoperative inflammation // J. Cataract. Refract. Surg. – 1998. – Vol. 24. – P. 1339–1342.

687. *Zaczek A., Petrelius A., Zetterström C.* Posterior capsule opacification after phacoemulsification in patients with diabetes mellitus // J. Cataract. Refract. Surg. – 1999. – Vol. 25. – P. 233–237.

688. *Zetterström Ch., Kugelberg U.* Pediatric cataract surgery // Acta Ophthalmol. Scand. – 2007. – Vol. 85, N 7. – P. 698–710.

689. *Zeyen P., Zeyen T.* The long-term effect of YAG laser posterior capsulotomy on intraocular pressure after combined glaucoma and cataract surgery // Bull. Soc. Belge. Ophthalmol. – 1999. – Vol. 271. – P. 99–103.

690. *Zheng L., Merriam J.C., Zaider M.* Astigmatism and visual recovery after “large incision” extracapsular cataract surgery and “small incisions” for phakoemulsification // Trans. Am. Ophthalmol. Soc. – 1997. – Vol. 95. – P. 387–410; discussion 410–415.

691. *Zhu Z.R.* Follow-up for posterior capsule opacification after extracapsular extraction in 263 eyes // Chung-Hua-Yen-Ko-Tsa-Chih. – 1990. – Vol. 26, N 3. – P. 138–140.

692. *Zink H., Burngruber R., Boergen K.P. et al.* Side effect using ultrashot pulsed neodymium lasers in intraocular microsurgical // Doc. Ophthalmol. Proc. Series. – 1983. – Vol. 36, N 2. – P. 171–177.

СПИСОК ИЗОБРЕТЕНИЙ АВТОРОВ

1. Способ лечения врожденной аномалии Петерса у детей.

Патент РФ на изобретение № 2175224 от 27.01.2000 (Арестова Н.Н., Хватова А.В.).

2. Способ лечения врожденных катаракт у детей.

Патент РФ на изобретение № 2180546 от 22.02.2000 (Хватова А.В., Арестова Н.Н., Егиян Н.С.).

3. Комбинированный лазерно-микрохирургический способ лечения врожденного подвывиха хрусталика у детей.

Патент РФ на изобретение № 2197927 от 31.07.2000 (Арестова Н.Н., Хватова А.В.).

4. Способ лазерно-хирургической экстракции врожденной катаракты с внутрикапсулярной имплантацией заднекамерных ИОЛ.

Патент РФ на изобретение № 2234903 от 31.01.2003 (Арестова Н.Н., Хватова А.В., Круглова Т.Б).

5. Способ лечения врожденной катаракты у детей при синдроме первичного персистирующего гиперпластического стекловидного тела.

Патент РФ на изобретение № 2239401 от 23.12.2002 (Арестова Н.Н., Хватова А.В., Судовская Т.В., Круглова Т.Б., Слепова О.С.).

6. Способ лазерного лечения терминальной глаукомы у детей с врожденной аниридией и буфтальмом.

Патент РФ на изобретение № 2220691 от 19.09.2002 (Арестова Н.Н., Степанов А.В., Хватова А.В., Кодзов М.Б., Кружкова Г.В., Арестов Д.О).

7. Способ лечения полурассосавшейся врожденной катаракты у детей при синдроме первичного персистирующего гиперпластического стекловидного тела.

Патент РФ на изобретение № 2282424 от 15.12.2004 (Арестова Н.Н., Судовская Т.В).

8. Способ ИАГ-лазерного переднего капсулорексиса при различных клинических формах врожденных катаракт у детей.

Патент РФ на изобретение № 2285513 от 24.01.2005 (Арестова Н.Н., Хватова А.В., Егиян Н.С.).

9. Способ лечения врожденных катаракт с врожденным фиброзом задней капсулы хрусталика у детей.

Патент РФ на изобретение № 2421201 от 2.11.2009 (Арестова Н.Н., Круглова Т.Б., Кононов Л.Б., Егиян Н.С.).

СПИСОК МЕДИЦИНСКИХ ЛАЗЕРНЫХ И ЛАЗЕРНО-ИНСТРУМЕНТАЛЬНЫХ ТЕХНОЛОГИЙ, РАЗРАБОТАННЫХ С УЧАСТИЕМ АВТОРА

1. Имплантация ИОЛ с использованием ИАГ-лазерного переднего капсулорексиса у детей с врожденными катарактами. Медицинская технология ФС № 2008/155 от 23.07.2008.

(Хватова А.В., Круглова Т.Б., Арестова Н.Н., Орлова Е.Н., Егиян Н.С., Кононов Л.Б.).

2. Технологические особенности реконструктивных вмешательств при сочетанной врожденной и приобретенной патологии глаза у детей. Медицинская технология ФС № 2009/107 от 26.05.2009.

(Катаргина Л.А., Хватова А.В., Круглова Т.Б., Денисова Е.В., Арестова Н.Н.).

3. ИАГ-лазерная реконструктивная хирургия при адгезивной патологии переднего отдела глаза у детей. Медицинская технология ФС № 2011/341 от 28.10. 2011.

(Катаргина Л.А., Хватова А.В., Арестова Н.Н., Орлова Е.Н., Егиян Н.С.).

4. Особенности хирургической тактики при экстракции врожденных катаракт с имлантацией интраокулярной линзы у детей раннего возраста. Медицинская технология ФС № 2011/098 от 12.05.2011.

(Хватова А.В., Круглова Т.Б., Егиян Н.С., Денисова Е.В., Кононов Л.Б., Арестова Н.Н.).

Neroev V. V., Arestova N. N. Laser reconstructive surgery for diseases of the eye in children. – Moscow, 2018. – 304 s.

The manual addresses presented children's eye diseases for which reconstructive surgery can be recommended. Methods of conventional instrumental reconstructive surgery, their efficiency, advantages and disadvantages, specific character of administration in children and advantages of laser surgery are considered. The effect of YAG laser on ocular tissues (cornea, iris, vitreous body and others), intraocular pressure, blood circulation, ocular nervous system and other factors are discussed in detail.YAG-laser reconstructive eye surgery is characterized for methods, efficiency, indications, particularities of administration in children and adults.

For the first time in children ophthalmology,we present a complex system of reconstructive laser surgery. The whole set of laser and instrumental laser reconstructive intraocular interventions are outlined that are used in congenital, posttraumatic, post-inflamatory and postsurgical children eye pathologies (pupillary membranes, glaucoma,pathology of the pupillary zone, adhesions and cysts of the anterior chamber, cataracts, congenital anomalies, vitreous synechias).

We focus on newly developed technologies, methods, optimal energy modes and operation timing, indications and contraindications with regard to clinical, ethiopathogenetic and age-related features of children eye reactions to the impact of YAG laser radiation and efficiency of treatment. We describe prevention methods and treating of complications associated with laser usage.

The manual is based on the results of 1559 laser operations performed by N.N. Arestova in the Department of children eye diseases of the Moscow Helmholtz Research Institute of eye diseases (Director of the Institute – Doctor of Medical Sciences, Professor, Corresponding Member of the Russian Academy of Sciences V.V. Neroev).

This manual is intended for ophtalmologists, pediatric ophtalmologists,clinical residents and specialists in laser medicine.

Reviewers: Dr. med. Sciences, Professor L. A. Katargina,
Dr. med.Sciences, Professor A. V. Stepanov.

Нероев В.В., Арестова Н.Н.

Лазерные реконструктивные операции
при заболеваниях глаз у детей

Издатель – Российская академия наук

Публикуется в авторской редакции

Издается по решению Научно-издательского совета
Российской академии наук (НИСО РАН) и
распространяется бесплатно

Все права автора защищены. Ни одна часть этого издания не может быть занесена в память компьютера либо воспроизведена любым способом без письменного разрешения автора

Подписано в печать 15.05.2018.
Формат 70x100/16. Бумага офсетная. Гарнитура Times.
Уч.-изд. л. 17,78. Усл .-печ. л. 21,69. Заказ № 2329.5. Тираж 300.

Отпечатано в типографии ООО «Принт».
426035, г. Ижевск, ул. Тимирязева, 5.